

## HOJENÍ PULPO-PARODONTÁLNÍ LÉZE PO NECHIRURGICKÉM OŠETŘENÍ

### Kazuistiky

## HEALING OF ENDODONTIC PERIODONTAL LESION AFTER NON-SURGICAL TREATMENT

### Case reports

English fulltext: [www.prolekare.cz](http://www.prolekare.cz)

**Hidoussi E.<sup>1</sup>, Sarraj H.<sup>1</sup>, Zokkar N.<sup>1</sup>, Batbout W.<sup>1</sup>, Douki N.<sup>2</sup>, Bhourri L.<sup>1</sup>**

<sup>1</sup>Faculty of Dental Medicine, Department of Restorative Dentistry-Endodontics, Monastir, Tunisia

<sup>2</sup>Sahloul Hospital of Sousse, Department of Restorative Dentistry-Endodontics, Tunisia

### SOUHRN

**Úvod a cíl práce:** Pulpo-parodontální postižení jsou častým problémem postihujícím zuby. Současná přítomnost onemocnění souvisejícího se zubní dření a závažného onemocnění parodontu může komplikovat diagnózu a plánování léčby. Největší výzvou při léčbě parodontitidy u zubů s onemocněním endodontického původu je zasažení mezikořenového prostoru. Bez ohledu na to, zda je patologie endodontického a/nebo parodontálního původu, jsou zasaženy tkáně parodontu a jejich hojení závisí na stanovení správné diagnózy a výběru vhodné terapie. Systematický postup při diagnostice pomáhá při identifikaci a léčbě pulpo-parodontálních postižení. Tento článek ukazuje úspěšné hojení pulpo-parodontálních lézí po nechirurgickém endodontickém ošetření.

**Metody:** Prezentovány jsou dva případy se zjištěným pravým kombinovaným pulpo-parodontálním postižením. Léčba zahrnovala endodontické ošetření a současné subgingivální ošetření.

**Výsledky:** Periapikální projasnění byla po šesti měsících od ošetření výrazně zmenšena.

**Závěr:** Pulpo-parodontální postižení mají komplexní povahu a rozmanitou patogenezí. Dlouhodobá prognóza po léčbě pulpo-parodontálních lézí závisí na správné diagnóze a pečlivém endodontickém ošetření následovaném v případě potřeby léčbou parodontitidy.

**Klíčová slova:** pulpo-parodontální postižení, endodontické ošetření, periapikální projasnění, mezikořenový defekt

### SUMMARY

**Introduction, aim:** An endo-perio lesion is one of the common problems associated with the tooth. The simultaneous presence of pulp-related condition and inflammatory periodontal disease can complicate diagnosis and treatment planning. Furcation involvement presents major challenges in periodontal therapy with pulpal involvement. Regardless the pathology has an endodontic and/or a periodontal origin, the periodontal tissues are attacked, and their healing depends on the establishment of an accurate diagnosis and an appropriate therapy.

Thus, the use of a systematic diagnostic process will help in the identification and treatment of endodontic-periodontal lesions. This article presents successful healing of endo-perio lesion after non-surgical endodontic treatment.

**Methods:** Two cases are presented where a true combined endodontic-periodontal lesion was diagnosed. The treatment included the root canal treatment and subsequent scaling and root planing.

**Results:** The periapical lesions were significantly reduced six months after the treatment.

**Conclusion:** Periodontal-endodontic lesions are complex in nature and have various pathogenesis. The long-term prognosis after treatment of perio-endo lesions is determined by correct primary diagnosis and careful endodontic treatment, followed by periodontal treatment if necessary.

**Key words:** endodontic-periodontal lesion, root canal treatment, periapical radiolucency, furcation defect

Hidoussi E, Sarraj H, Zokkar N, Batbout W, Douki N, Bhourri L.

Hojení pulpo-parodontální léze po nechirurgickém ošetření.

Čes stomatol Prakt zubní lék. 2020; 120(2): 50–55

## ÚVOD

Pulpo-parodontální postižení jsou klinickou manifestací patologické/zánětlivé komunikace mezi tkáněmi zubní dřevě a parodontu přes otevřené struktury, jako jsou apikální otvory, postranní a přídatné kanálky [1]. Jsou jedním z častých problémů postihujících zuby. V roce 1964 popsali Simring a Goldberg poprvé skutečný vztah mezi onemocněními zubní dřevě a parodontu. Nejobvyklejší spojení mezi těmito tkáněmi je apikální otvor, skrze který může endodontická infekce způsobit periapikální a parodontální lézi. V opačném směru může parodontitida s hlubokými choboty dosahujícími k apexu zubu vést k infekci zubní dřevě [2]. Spojení mezi parodontem a endodontem však může nastat i nefyziologickými cestami označovanými jako iatrogenní pulpo-parodontální léze [3].

Diagnostika pulpo-parodontálních postižení je poměrně složitá, neboť toto onemocnění může mít příznaky endodontického i parodontálního postižení. To znamená, že jedno onemocnění může být výsledkem či příčinou druhého, nebo dokonce mohou obě onemocnění začínat nezávisle a spojit se při svém postupu. Odhalení příčiny těchto kombinovaných lézí stejně jako existence několika používaných klasifikací jsou stále problematické. Lékaři tak stále čelí obtížím při diagnostice, které mohou vést k neúspěchu léčby nebo delšímu hojení. Diferenciální diagnostika endodontických a parodontálních onemocnění je někdy obtížná, ale je zásadní určit správnou diagnózu, aby mohlo být provedeno odpovídající ošetření. Dobré prognózy léčby kombinovaných pulpo-parodontálních lézí může být dosaženo endodontickým ošetřením a léčbou parodontitidy. Nicméně pokud dojde k významné ztrátě úponu a kostních struktur, je dlouhodobá prognóza neuspokojivá [4].

Cílem tohoto článku je ukázat ve dvou kazuistikách výsledek nechirurgického ošetření pulpo-parodontálních postižení s půlročním sledováním.

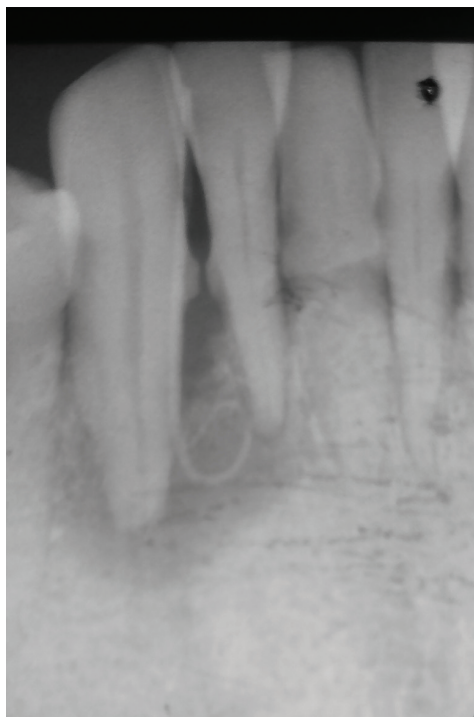## VLASTNÍ POZOROVÁNÍ 1

Pětatřicetiletá žena se dostavila na oddělení zachovné stomatologie a endodoncie Stomatologické kliniky v Monastiru s pohyblivým dolním pravým špičákem (zub 43) s bolestí při skusu v této oblasti. Celková anamnéza byla nevýznamná. V deseti letech věku prodělala úraz dolního rtu a zubů, ale zubní ošetření se neuskutečnilo. Při klinickém vyšetření byla zjištěna píštěl v úrovni zubu 43, který měl pohyblivost II. stupně a sedm

milimetrů hluboký parodontální chobot mezi-linguální. Zub nereagoval na test vitality chladem (Pharmaéthyl, Septodont, Lancaster PA 17901, USA) a byl mírně bolestivý na poklep. Rentgenové vyšetření odhalilo patologické projasnění kolem hrotu kořene zubu 43, výraznou ztrátu kosti mezi zuby 42 a 43 a zubní kámen na kořenech zubů 41–43 (**obr. 1**). Na základě klinického a rentgenového vyšetření byla stanovena diagnóza pravé kombinované pulpo-periodontální léze podle Simonovy klasifikace.

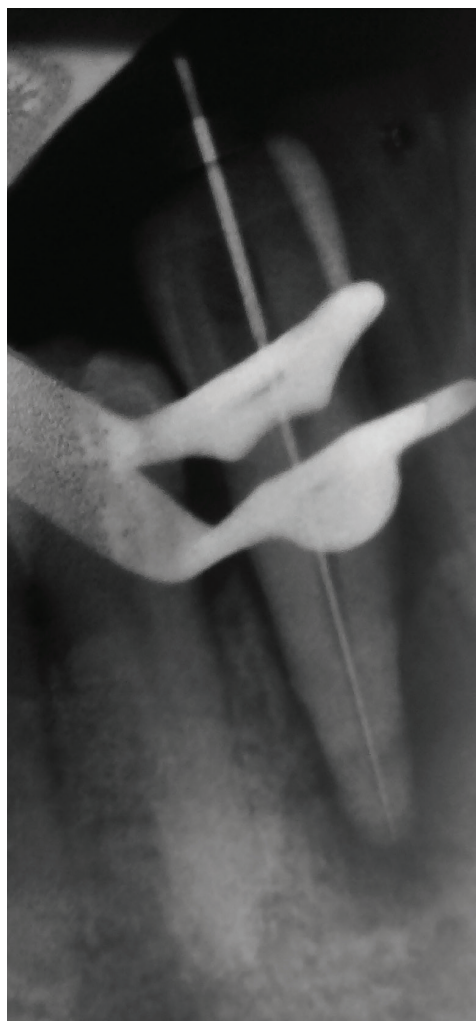V úvodní fázi léčby byl ošetřen kořenový kanálek současně se subgingiválním mezi-kořenovým prostorem. S nasazeným kofferdrem bez předchozí aplikace lokální anestezie byl kanálek vyčištěn a preparován ocelovými nástroji (**obr. 2**) a niklo-titanovými rotačními nástroji (2Shape, Micro Mega®, 25000 Besancon, Francie). Dále byl kanálek vypláchnut 3% chlornanem sodným, vysušen papírovými čepy a zaplněn hydroxidem vápenatým (UltraCal™ XS, Ultradent Products, INC, Drive South Jordans, UT 84095, USA). Trepanační otvor byl uzavřen provizorním výplňovým materiálem (Cavit™ W, 3M ESPE Deutschland GmbH, Seefeld, SRN).

Po dvou týdnech pacientka neudávala další bolest a cítila se mnohem lépe. Zub 43 byl znovu otevřen, hydroxid vápenatý byl odstraněn, kanálek vypláchnut 3% chlornanem sodným a 17% EDTA. Kanálek byl za-



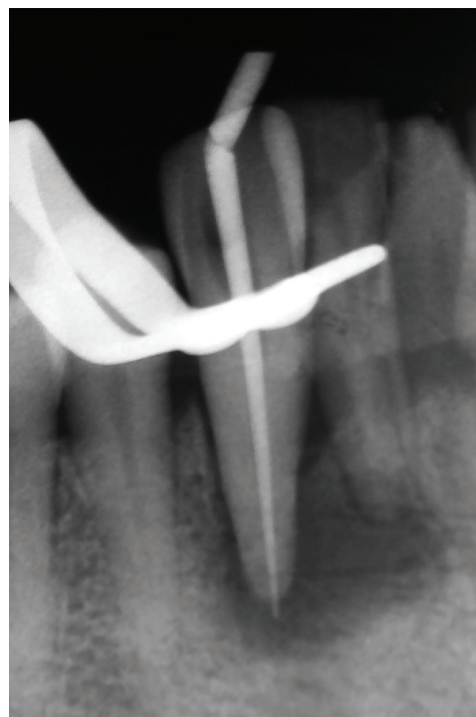**Obr. 1**  
Periapikální snímek zubu 43

**Fig. 1**  
Periapical radiograph  
of tooth 43



**Obr. 2**  
Měřicí snímek

**Fig. 2**  
Working length radiograph



**Obr. 3**  
Zavedený gutaperčový čep

**Fig. 3**  
Gutta percha point

plněn technikou vertikální kondenzace teplé gutaperči (System B, Sybronendo; 2shape GP Points, Micro Mega®) se sealerem na bázi pryskyřice (AH Plus™, Dentsply Sirona, Stonhouse, Gloucestershire, Velká Británie) (**obr. 3, 4**). Trepanační otvor byl zaplněn kompozitním materiálem (Filtek Z350XT, 3M ESPE).

Po šesti měsících od ošetření bylo zkontrolováno hojení a viklavost zubu; pacientka neměla obtíže ani bolesti při skusu. Apikální rentgenový snímek ukázal významné zmenšení periapikálního projasnění (**obr. 5**). Klinicky nebyla zjištěna pohyblivost zubu ani parodontální chobot.

## VLASTNÍ POZOROVÁNÍ 2

Čtyřicetiletá žena se dostavila na oddělení záchovné stomatologie a endodoncie Stomatologické kliniky v Monastiru s bolestí a výtokem hnisu u horního pravého prvního moláru (zub 16) (**obr. 6**). Intraorální vyšetření zjistilo meziokluzální kaz zubu 16 bez reakce na test vitality chladem (Pharmaéthyl, Septodont, Lancaster PA 17901, USA) a secernující píštěl. Zub byl mírně bolestivý na poklep. Hloubka parodontálních chobotů byla pět milimetrů u distální plochy zubu 16, který nevykazoval viklavost. Na apikálním rentgenovém snímku bylo viditelné patologické projasnění kolem apexů palatinálního, meziobukálního a distobukálního kořene a také resorpce kosti meziálně, distálně a interradiálně (**obr. 7**). Na základě klinického a rentgenového vyšetření bylo onemocnění diagnostikováno jako pravá kombinovaná léze podle Simonovy klasifikace.

Po nasazení kofferdamu byl bez lokální anestezie exkavován kaz a preparován trepanační otvor pomocí endodontického trepanačního vrtáčku. Nalezeny byly tři kořenné kanálky. Pracovní délka byla stanovena pomocí apexlokátoru a potvrzena měřicím snímekem s nástroji k-file ISO 15. Pomocí rotačního systému byl kanálek preparován a vyčistěn (2Shape, Micro Mega®) v kombinaci s mohutným výplachem 3% chlornanem sodným. Po chemo-mechanické preparaci kanálků byla do nich aplikována netuhnoucí pasta s hydroxidem vápenatým (Metapex, Meta Biomed®, 3015 Adv. Lane, Colmar PA, USA) a byla zhotovena provizorní výplň.

Další návštěva proběhla po třech týdnech. Pacientka neudávala obtíže, kanálky byly zaplněny zink-oxid eugenolovým sealerem (Pulp Canal Sealer™ EWT, Kerr Corpor., 200 S. Kreamer Blvd, Building E 2, Brea, CA 92821, USA) a gutaperčovými čepy (2shape GP Points, Micro Mega®) technikou laterální

kondenzace. Výplň korunky zubu byla zhotovena z kompozitního materiálu (Filtek Z350XT, 3M ESPE). Pro zdokonalené hojení byl ošetřen také subgingivální mezikořennový prostor.

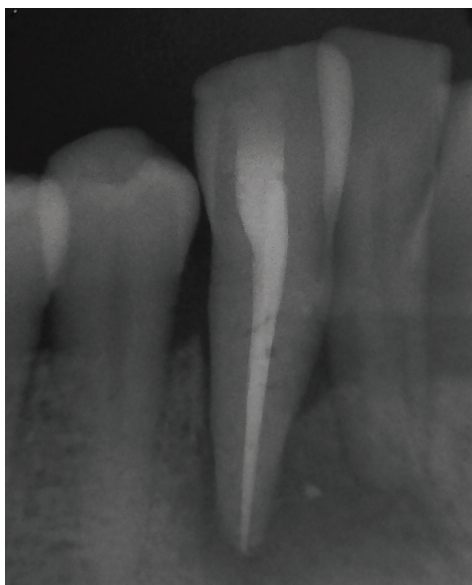
Šest měsíců po ošetření odhalil rentgenový snímek zmenšení periapikální léze (**obr. 8**).

## DISKUSE

Pulpo-parodontální postižení představuje pro lékaře výzvu zejména kvůli obtížné diagnostice a nejisté prognóze. Správná diagnóza je nezbytnou podmínkou pro výběr vhodného postupu ošetření, které zajistí dobrou dlouhodobou prognózu. Terapeutická rozvaha a prognóza závisí primárně na diagnóze konkrétního endodontického a/nebo parodontálního onemocnění. Hlavními faktory při rozhodování jsou vitalita zubní dřevě a typ onemocnění parodontu, avšak testy vitality mohou být nespolehlivé. To je obzvláště významné, pokud dochází k dráždění zubní dřevě způsobenému onemocněním parodontu. Příkladem je částečná odumrtí zubní dřevě ve vícekořenných zubech vlivem chronické parodontitidy. Intenzivní bolest spojená s parodontálním onemocněním může být vyvolána akutní periodontitidou nebo degenerací zubní dřevě [5]. Pomocí rentgenového vyšetření posuzujeme ztrátu kosti, přítomnost a hloubku výplně a endodontické ošetření. Přítomnost projasnění vrcholku mezikořennového septa při současně zachovaných mezizubních septech svědčí pro lézi endodontického, nikoliv parodontálního původu, stejně jako ztráta kosti na vrcholcích mezizubních sept se současným periapikálním projasněním u zubů, kde proběhlo nebo neproběhlo endodontické ošetření. Pokud je přítomna hlubší a šikmá ztráta kosti na vrcholku mezizubního septa u zubu s normálním nálezem v periapexu, může pokračující onemocnění parodontu později zasáhnout zubní dřevě [6].

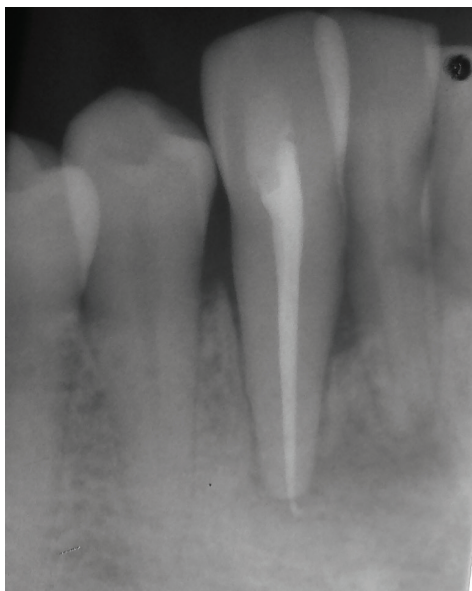
Pravé kombinované léze se objevují, když současně dojde k nekróze zubní dřevě a onemocnění parodontu. Diagnostika těchto postižení je složitější než v případě izolovaných parodontálních nebo periapikálních lézí [7].

Kombinované léze mohou být klasifikovány do tří typů, jmenovitě: (i) zuby se dvěma oddělenými lézemi; jednou endodontickou (obvykle periapikální) a jednou parodontální, bez jejich komunikace; (ii) zuby s jednou spojitou lézí zahrnující endodontické a parodontální onemocnění; (iii) zuby s endodontickou a parodontální lézí, které byly dříve oddělené, ale později začaly komunikovat.



**Obr. 4**  
Snímek po plnění

**Fig. 4**  
Post obturation

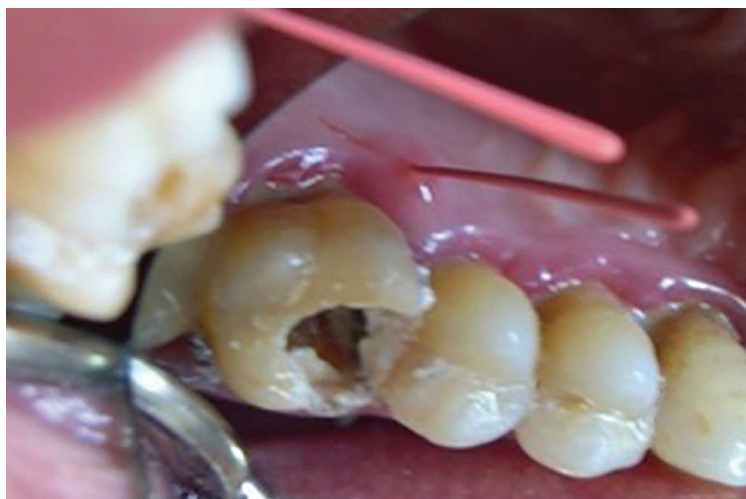

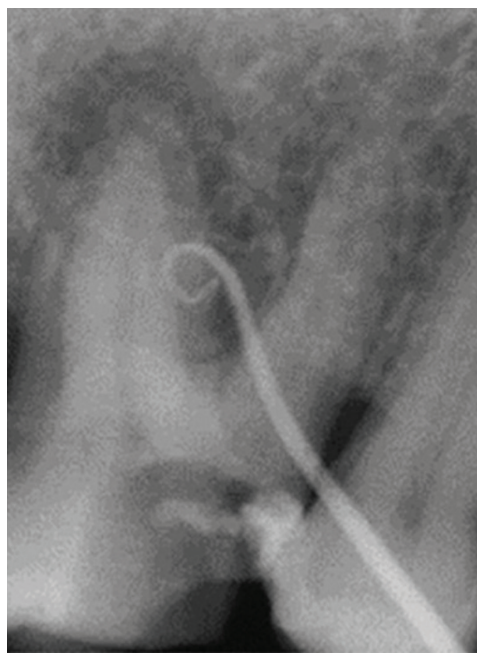
**Obr. 5**  
Kontrolní snímek po šesti měsících

**Fig. 5**  
Check-up radiograph after six months

**Obr. 6**  
Intraorální fotografie zubu 16

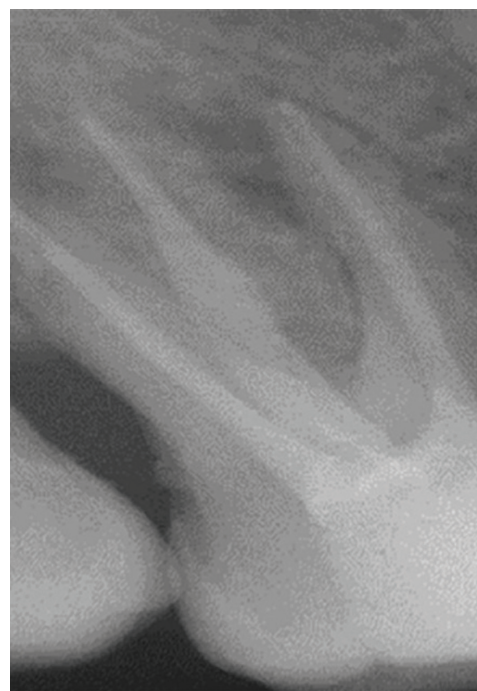**Fig. 6**  
Intra oral view on tooth 16





**Obr. 7**  
Periapikální snímek

**Fig. 7**  
Periapical radiograph



**Obr. 8**  
Kontrolní snímek  
po šesti měsících

**Fig. 8**  
Check-up radiograph  
after six months

Pravá kombinovaná pulpo-parodontální postižení, jako u obou našich pacientek, vyžadují jak endodontické ošetření, tak léčbu parodontitidy. Autoři doporučují provést nejprve endodontické ošetření a poté nechirurgické ošetření parodontu. Během ošetření kořenových kanálků by měl být aplikován léčebný prostředek (hydroxid vápenatý) [8]. Doporučuje se dokončit endodontické ošetření před ošetřením parodontu, protože přítomnost bakterií v kořenovém systému

může negativně ovlivnit léčbu parodontitidy, a bránit tak hojení parodontálních chobotů vinou endodontické složky onemocnění. Iniciální léčbu parodontitidy a ošetření kořenových kanálků je třeba provést před jakoukoli chirurgickou intervencí. Prognóza pravých kombinovaných lézí je často beznadějná, zejména v případě chronických a rozsáhlých parodontálních poškození.

Možný vliv endodontického ošetření na hojení furkačních defektů je spojen s přítomnými kanálky a propustnými oblastmi dentinu a cementu. Přidatné kanálky v oblasti furkace nacházíme u 30–60 % molárů. Predisponují tuto oblast být zónou intenzivní komunikace mezi tkáněmi zubní dřeviny a parodontu. K hojení parodontální léze dochází po endodontickém ošetření, což bylo pozorováno u naší druhé pacientky. Hojení parodontu je kontrolováno po třech až čtyřech týdnech. Dobrý výsledek endodontického ošetření je velice pravděpodobný, pokud je provedeno správně. Dosažení hermetického zaplnění se často uvádí jako hlavní cíl ošetření kořenových kanálků. Nicméně efektivní endodontické ošetření musí být kombinováno se subgingiválním ošetřením v případech pravých kombinovaných lézí a primárně parodontálních lézí. Podle Vanchita a kol. [9] může být v rámci chirurgických zákroků použita i řízená tkáňová regenerace, při které je zavedena membrána bránící migraci epiteliálních buněk do defektu během hojení. Použitý materiál může být autogenní, alogenní nebo aloplastický [10].

Úspěšnost léčby pulpo-parodontálních postižení bez využití regenerativních postupů se pohybuje mezi 27 % až 37 % [11].

## ZÁVĚR

Pulpo-parodontální postižení představují pro lékaře výzvu v podobě správné diagnostiky, léčby a prognózy. Mají složitou patogenezi a jejich identifikace a léčba vyžaduje značné zkušenosti. Jejich efektivní léčba vyžaduje spolupráci mezi různými obory, zahrnujícími parodontologii, endodoncii a protetiku.

### Assistant professor Dr Emna Hidoussi

Department of Restorative  
Dentistry-Endodontics  
Faculty of Dental Medicine  
Resid Mourabidine. App 115  
Ribat 5  
Monastir  
Tunisko  
e-mail: minoumd@gmail.com

## LITERATURA

**1. Priyanka MG, Jaiganesh R.**

Endo perio lesion. A case report.  
J Med Biomed App Sci. 2017; 5(2): 108–110.

**2. Nair PN.**

Pathogenesis of apical periodontitis and the causes of endodontic failures.  
Crit Rev Oral Biol Med. 2004; 15(6): 348–381.

**3. Rotstein I, Simon JH.**

Diagnosis, prognosis and decision making in the treatment of combined periodontal-endodontic lesions.  
Periodontology. 2004; 34: 165–203.

**4. Priya SA, Chakraborty A, Sananda S.**

Endodontic periodontal lesion: A two-way traffic.  
Inter J applied Dent Sci. 2018; 4(4): 223–228.

**5. Carmen MS, Giuliana MB, Tarcisio TP.**

How to diagnose and treat periodontal endodontic lesions?  
RSBO. 2012; 9(4): 427–433.

**6. Hacer A, Ahmet S.**

A case series associated with different kinds of endo-perio lesions. J Clin Exp Dent. 2014; 6(1): 91–95.

**7. Shenoy N, Shenoy A.**

Endo-perio lesions: Diagnosis and clinical considerations.  
Indian J Dent Res. 2010; 21: 579–585.

**8. Schacher B, Haueisen H, Ratka-Krüger P.**

The chicken or the egg? Periodontal-endodontic lesions.  
Periodont Pract Today. 2007; 4(1): 15–21.

**9. John V, Warner NA, Blanchard SB.**

Periodontal endodontic interdisciplinary treatment: A case report. Compend Contin Educ Dent. 2004; 25: 601–604.

**10. Von Arx T, Cochran DL.**

Rationale for the application of the GTR principle using a barrier membrane in endodontic surgery: A proposal of classification and literature review.  
Int J Periodont Restorative Dent. 2010; 21: 127–139.

**11. Parolia A, Gait TC, Porto IC, Mala K.**

Endo-perio lesion: A dilemma from 19th until 21st Century. J Interdiscip Dentistry. 2013; 13(1): 2–11.

**12. Nanavati B, Bhavsar NV, Mali J.**

Endo periodontal lesion – a case report.  
J Adv Oral Res. 2013; 4(1): 23–27.

**13. Zehnder M, Gold SI, Hasselgren G.**

Pathologic interactions in pulpal and periodontal tissues.  
J Clin Periodontol. 2002; 29(8): 663–671.

**14. Bansal S, Tewari S, Tewari S, Sangwan P.**

The effect of endodontic treatment using different intracanal medicaments on periodontal attachment level in concurrent endodontic-periodontal lesions: A randomized controlled trial.  
J Conserv Dent. 2018; 21(4): 413–418.

## PODMÍNKY PRO PUBLIKACI V ČASOPISU „ČESKÁ STOMATOLOGIE A PRAKTICKÉ ZUBNÍ LÉKAŘSTVÍ“

**Dokument byl zveřejněn v ČSPZL č. 1/2019**

**Elektronická verze dokumentu v českém a anglickém jazyce je trvale přístupná na:**

- [www.dent.cz](http://www.dent.cz) (Vzdělávání – Časopisy)
- [www.prolekare.cz](http://www.prolekare.cz) (Odborné časopisy – Česká stomatologie/Praktické zubní lékařství – Informace o časopisu)

**Tyto podmínky pro publikaci v časopisu „Česká stomatologie a praktické zubní lékařství“ (dále jen „Podmínky“) zahrnují zejména**

- **pokyny autorům odborných sdělení a autorům dalších děl zveřejňovaných v časopisu „Česká stomatologie a praktické zubní lékařství“**
- **licenční ujednání mezi autorem a vydavatelem**
- **další podmínky a pravidla pro publikaci v časopisu „Česká stomatologie a praktické zubní lékařství“.**

### Rukopisy zasílejte na adresu:

Česká stomatologická komora, Redakce časopisu ČSPZL,  
doc. MUDr. Jan Veverka, CSc., šéfredaktor  
Slavojova 22, 128 00 Praha 2, e-mail: [veverka@dent.cz](mailto:veverka@dent.cz), tel.: +402 607 863 390