

## PROTETICKÉ OŠETŘENÍ CHYBĚJÍCÍHO HORNÍHO ŠPIČÁKU U IMPLANTÁTU S BUKÁLNÍM SKLONEM

### Kazuistika

## PROSTHETIC RESTORATION OF MISSING UPPER CANINE, IN THE CASE OF BUCCALY TILTED IMPLANT

### Kazuistika

Staněk J.<sup>1</sup>, Pink R.<sup>2</sup>, Hammal M.<sup>1</sup>, Voborná I.<sup>1</sup>, Azar B.<sup>1,2</sup>

<sup>1</sup>Klinika zubního lékařství, Lékařská fakulta Univerzity Palackého a Fakultní nemocnice, Olomouc

<sup>2</sup>Klinika ústní čelistní a obličejové chirurgie, Lékařská fakulta Univerzity Palackého a Fakultní nemocnice, Olomouc

### SOUHRN

**Úvod a cíl:** Chybějící zub v horním frontálním úseku je problémem estetickým i funkčním, který pacient mimořádně vnímá a dožaduje se uspokojivého estetického i funkčního ošetření. Řešení může komplikovat mnoho faktorů, jako je uzávěr mezery pro zub nebo resorpce vestibulární kompakty.

Cílem sdělení je krátce nastínit a ukázat problematiku protetického nahrazování zubu implantátem ve frontálním úseku chrupu. Zvláštní pozornost je věnována úskalím a možnostem ošetření u suprakonstrukcí nesených implantáty. V této široké problematice se vede diskuse o indikacích cementování těchto prací a také o nalezení řešení kompromisního umístění implantátu ve frontálním úseku.

**Metody, materiál:** Kazuistika popisuje náhradu chybějícího horního špičáku, jednotlivé úkony práce lékaře-protetika při zhotovení podmíněně snímatelné náhrady na angulovaném abutmentu. Je uveden protokol otisku pro provizorní korunku a individualizovaný otisk na definitivní náhradu a též protokol předání.

**Diskuse** je věnována plánování, hrozícím rizikům, jejich prevenci a důležitým bodům, kdy protetik musí rozhodnout léčebný postup. Pozornost je zaměřena na dilema mezi fixací suprakonstrukce fixačním cementem a zajištěním retence náhrady šroubováním, tedy vytvořením podmíněně snímatelné náhrady, a upozorňuje na další metody umožňující fixaci bez cementování.

**Závěr:** Důvodem pro naše rozhodnutí je maximálně šetřit zdraví periimplantátových tkání, které se od biologické šířky přirozeného zubu liší jak co do výšky, tak do histologického uspořádání a vaskularity. V okolí dentálního implantátu se nachází více kolagenních vláken paralelních s osou implantátu s nízkou adhezí ke krčku implantá-

tu. Měkká tkáň v okolí implantátu je tedy podobná jizvě. Její stabilita je esenciální a je určena více faktory: fenotypem tkání, šíří labiální stěny alveolu, výškou alveolárního výběžku a okrajem protetické práce.

**Klíčová slova:** implantát, chybějící špičák, podmíněně snímatelná suprakonstrukce, cementovaná suprakonstrukce

### SUMMARY

**Introduction and aim:** The missing tooth in the upper anterior zone is both aesthetically and functionally demanding. Patients extremely seek a satisfactory aesthetic and functional treatment. The solution can easily be complicated by a number of factors such as space closure or vestibular bone resorption.

The aim of this paper is to briefly outline and show the issue of prosthetic tooth replacement by implant in the anterior zone. Particular attention is paid to the pitfalls and possibilities of treatment by implant-retained prosthesis. In this broad issue, there is a debate on indications of cementation of these prosthesis, and also a solution to the poor placement of the implant in the anterior zone.

**Methods, material:** This case report focuses on the possibility of replacing a missing upper canine and describes in detail the individual clinical steps of the procedure in the fabrication of screw-retained crown on angled abutment. The protocol for impression making for a provisional crown, an individual impression for the definitive crown and the crown delivery is described. The discussion is focused on planning of the prosthesis, possible risks and their prevention and important points in decision making during planning, where the greatest emphasis is placed on the decision between the cemented and screw-

-retained prosthesis. Various alternatives for avoiding cemented restoration on dental implants are mentioned.

**Conclusion:** The reason for our decision is to maximize the health of periimplant tissues, which differ from the biological width of the natural tooth both in height, histology, and in vascularity. In the vicinity of the dental implant there are multiple collagen fibers parallel to the implant axis with low adherence to the implant neck. The

soft tissue around the implant is thus similar to a scar. Its stability is essential and is determined by multiple factors: tissue phenotype, width of the labial wall of the alveolar ridge, the height of the alveolar ridge and the margins of the prosthesis.

**Key words:** implant, missing canine, screw-retained crown, cemented crown

Staněk J, Pink R, Hammal M, Voborná I, Azar B.

Protetické ošetření chybějícího horního špičáku u implantátu s bukálním sklonem  
Čes. stomatol. Prakt. zubní lék. 2019; 119(4): 112–117

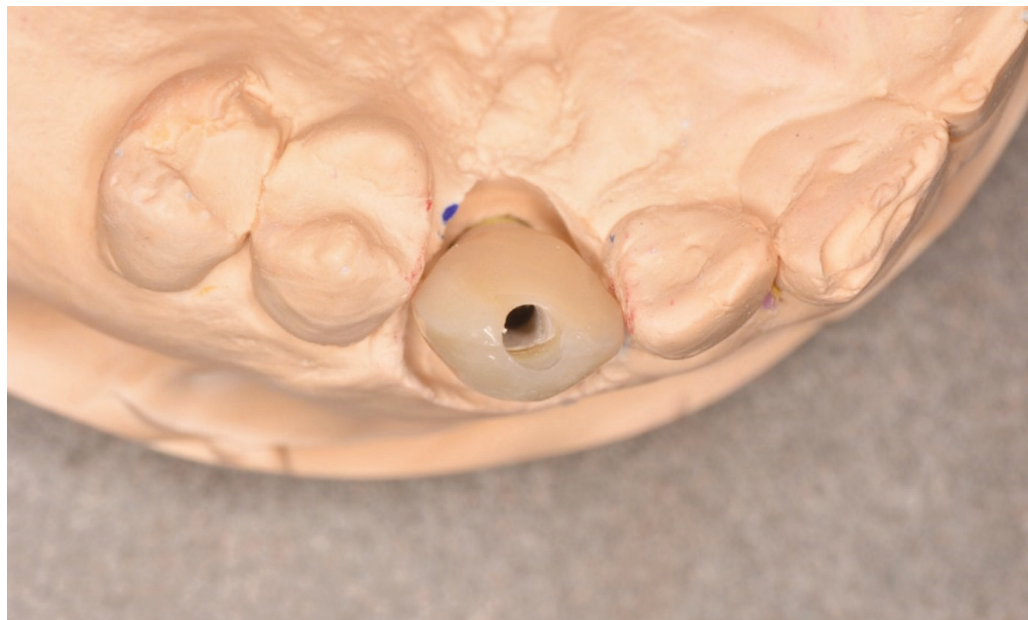
## VLASTNÍ POZOROVÁNÍ

### Náhrada špičáku

Na Kliniku ústní čelistní a obličejové chirurgie LF UP a FN v Olomouci se dostavil pacient půl roku po implantaci a čtrnáct dnů po druhé chirurgické fázi (aplikace vhojovacího válečku) k protetickému ošetření pomocí implantátu in loco 23. Pacient pravidelně užíval hypertenziva, alergie neuváděl. Podrobil se klinickému vyšetření se zaměřením na problémy komplikující náš plán léčby. Zvolili jsme vhodnou velikost otiskovací lžice, vhojovací váleček byl odstraněn, implantát vypláchnut 0,12% roztokem chlorhexidinu. Následně byl vsazen otiskovací pin a utažen rukou. Poloha otiskovacího pinu byla ověřena rentgenogramem v limbální projekci. Otiskovaná čelist byla důkladně osušena a do oblasti implantáto-mukózního spojení jsme

aplikovali do okolí otiskovacího pinu a na okluzní plošky zubů A-silikon konzistence light body. Zbytek otisku byl proveden do předem individuálně upravené plastové otiskovací lžice ošetřené adhezivem pro polyvinylsiloxany. Po ztuhnutí silikonu light body i heavy body a po čase určeném výrobcem byl otisk vyjmut z úst, zkontrolovány okraje otiskovacího pinu a prověřena stabilita lehkým poklepem. Následně jsme registrovali mezičelistní vztahy v maximální interkuspidaci registračním A-silikonem a otiskli antagonální zubní oblouk. Následně byla vybrána barva zubní náhrady. Pacient byl odeslán na oddělení dentální hygieny.

Při druhé návštěvě proběhla výměna vhojovacího válečku za provizorní korunku (**obr. 1**), která byla podmíněně snímatelná a byla dvakrát utažena na 15 Ncm. Druhé utažení



**Obr. 1**  
Provizorní korunka  
na pracovním modelu

**Fig. 1**  
Provisional crown  
on the working cast

proběhlo po deseti minutách jako prevence uvolnění. Na vestibulární ploše ústí manipulační kanál izolovaný teflonovou páskou a uzavřený flow kompozitem bez adhezivní přípravy. Pacient byl poučen o hygieně.

Na třetí návštěvu se pacient dostavil za půl roku. S barvou i tvarem korunky byl spokojen. Esteticky jej rušilo ústí manipulačního kanálu. Provizorní korunka byla sejmuta a její emergence profil byl mimo ústa otisknut do A-silikonu, konzistence putty. Z otisku byla vyjmuta provizorní korunka a byl do něj zaveden otiskovací pin. Diskrepance otiskovacího pinu a slizničního povrchu korunky byla vylita flow kompozitem a zpolymerována. Takto upravený otiskovací pin byl nasazen a utáhnut na implantát in loco 23. Po kontrole do sedu na rentgenogramu v limbální projekci byl otisknut metodou open tray. Zubní laboratoř pak zhotovila angulovaný abutment pro podmíněně snímatelnou práci (**obr. 2**).



**Obr. 2**  
Abutment  
pro tranzverzální šroubování

**Fig. 2**  
Abutment for transversely  
screw-retained crown

Ve čtvrté návštěvě byl abutment našroubován a utážen ráčnou na hodnotu doporučenou výrobcem. Stejným způsobem byla aplikována i definitivní korunka. Obojí utážení bylo zopakováno po deseti minutách. Doporučené hodnoty jsou variabilní podle implantačního systému. Manipulační kanál ústí orálně byl vyblokován teflonovou páskou a zalit flow kompozitem. Po artikulaci byla definitivní náhrada vyleštěna (**obr. 3, 4**). Pacient byl poučen a objednan na kontrolu protetické práce za půl roku.

Pacient bude pokračovat v komplexní funkční i estetické sanaci u svého praktického zubního lékaře. Estetická rehabilitace frontálního úseku bude dokončena zhotovením keramických fazet na zuby 12, 11, 21, 22.

## DISKUSE

### Špičák – prevence komplikací

Implantace do oblasti špičáku není náročná na přístup. Poloha implantátu je mimořádně důležitá, a proto je potřeba klást důraz na precizní plánování. Ideálně je implantát zaveden přesně mezi laterální řezák a první premolár a mírně palatinálně, tak aby vestibulárně zůstalo dostatečné množství keratinizované sliznice, která protetické rekonstrukci propůjčí přirozený vzhled. To také dovolí použít implantát typu platform-switch (diskrepance mezi šířkou implantátu a nasedající suprakonstrukcí) a stále ještě ponechat dostatek měkkých tkání bukálně [1, 2, 3, 4, 5].

Nepříznivým faktorem, kterému je třeba čelit v průběhu implantace, je bukální konkavita v oblasti špičáku. Tento tvar alveolu vede chirurga, ve snaze vyhnout se fenestraci kosti, k umístění apexu implantátu příliš palatinálně. Výsledkem je nevýhodný sklon implantátu. O možnostech nápravy osy bude pojednáno dále. Dochází ale také ke ztrátě prostoru pro keratinizovanou gingivu, což má nežádoucí důsledky na zdraví a vzhled periimplantátových tkání [2, 3, 6].

Ideální je plánování budoucího umístění implantátu ve spolupráci chirurga a protetiky, kteří určí umístění implantátu na řezech CBCT. Tato pozice respektující tvar alveolu i místo pro měkkou tkáň je následně přenesena do úst podle chirurgické šablony [6, 7].

## ROZHODNUTÍ MEZI CEMENTOVANOU A PODMÍNĚNĚ SNÍMATELNOU SUPRAKONSTRUKCÍ U JEDNOHO CHYBĚJÍCÍHO ZUBU

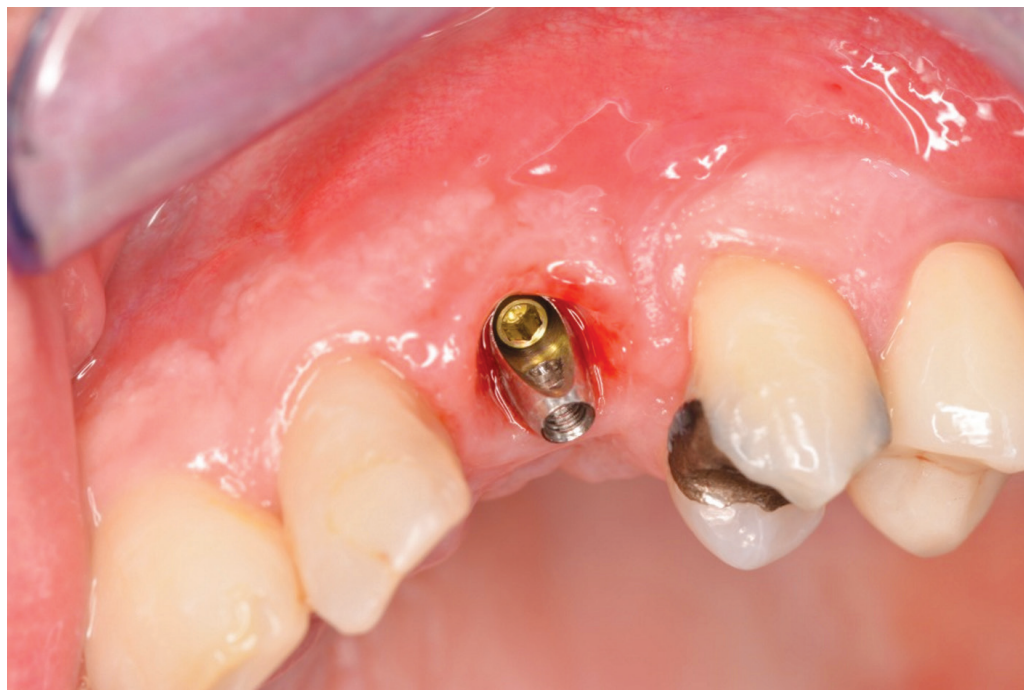### Indikační schéma

Při zhotovení náhrady na implantát musíme hodnotit místo pro budoucí protetickou práci. V případě nedostatku místa indikujeme podmíněně snímatelnou práci.

V případě ideální pozice implantátu indikujeme podmíněně snímatelnou („šroubovanou“) suprakonstrukci. Omezíme tím možnost periimplantitidy a biologického selhání [8, 9].

V případě malpozice implantátu je možné indikovat cementovanou suprakonstrukci. Okraj korunky (crown margin) se doporučuje udržet maximálně „koronárně“. Za limit jsou považovány dva milimetry submukózně [8].

Na implantát ve frontálním úseku, ať už v ideální pozici, nebo v malpozici, zhotovíme podmíněně snímatelné provizorium umožňující práci s měkkou tkání, modelaci emergence profile.



**Obr. 3**  
Abutment pro tranzverzální šroubování in situ, okluzní pohled; nevýhodná osa manipulačního kanálu je převedena na orální stranu suprastrukury

**Fig. 3**  
*The abutment for transversally screw-retained crown, occlusal view; the screw access hole is on the oral surface of the crown*

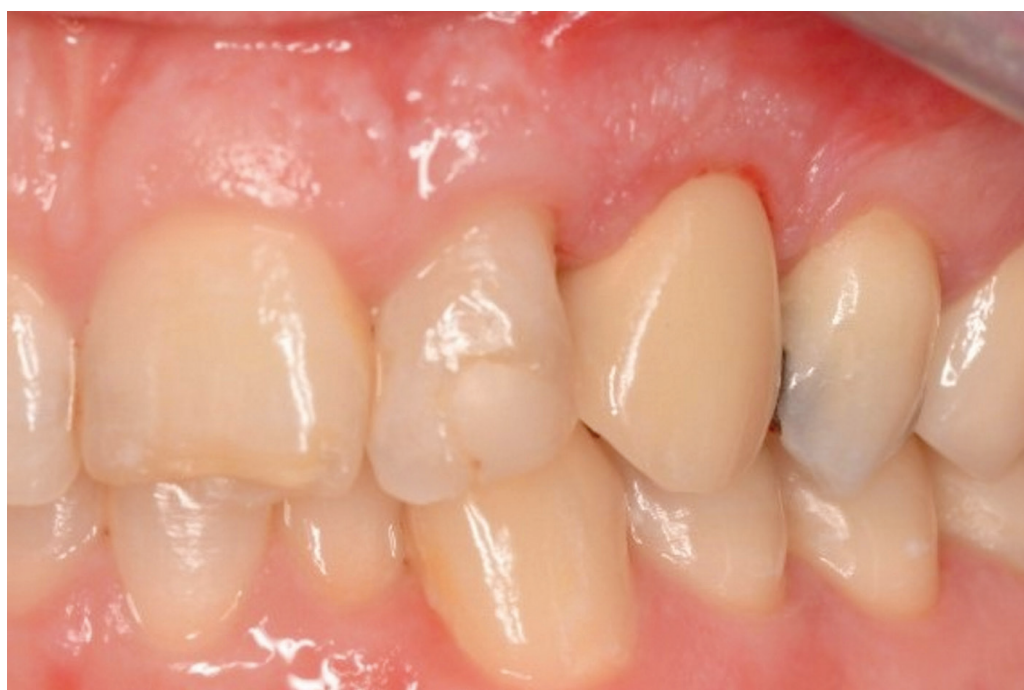Rozhodnutí o tom, jak zajistit retenci budoucí definitivní protetické práce, zakládáme na pozici implantátu a jeho dlouhé osy. Je-li to možné, indikujeme podmíněně snímatelnou suprastrukci. Nachází-li se implantát v malpozici, indikujeme práci cementovanou [8].

Ve snaze vyhnout se cementované suprastrukci, začínáme důkladným plánováním a realizací implantace. Není-li možné změnit

sklon implantátu v průběhu chirurgického zákroku, existují i technologická a protetická řešení situace.

#### **Cementované práce**

Pro tmelení suprastruktur na implantáty lze použít jak definitivní, tak provizorní fixační cementy. Volba provizorního fixačního cementu nabízí možnost snazšího sejmutí v případě nutnosti opravy protetické práce [10].



**Obr. 4**  
Okluzní pohled na definitivní práci in situ

**Fig. 4**  
*Clinical view of definitive crown, occlusal view*

Mezi hlavní výhody tmelených suprastruktur literatura řadí vyrovnání drobných nepřesností z výroby filmem fixačního cementu a též estetické hledisko, kdy manipulační kanál ústí na vestibulární plochy frontálních zubů nebo na viditelné okluze protetických prací. Mezi další výhody patří možnost vyrovnání rozdílných os implantátů [11]. Jako nejzásadnější nevýhoda se jeví subgingivální přebytky fixačního materiálu, které mohou být příčinou periimplatitidy, a v důsledku toho mohou být příčinou biologického selhání implantátu [9, 12, 13]. Již po šesti měsících bylo podle studie Thoma a kol. v okolí cementovaných prací nalezeno signifikantně více zánětlivých buněk a fibroblastů, přestože klinické a rentgenologické vyšetření implantátů bylo srovnatelné. Tvorba biofilmu in vitro je závislá na složení fixačního materiálu, ale zda složení fixačního materiálu může klinicky významně omezit vznik biofilmu, není dosud zcela jasné [14].

#### Podmíněně snímatelné práce

Za hlavní výhodu podmíněně snímatelné práce se považuje možnost snazších oprav. Náhrada je pacientem vnímána jako fixní, avšak pro lékaře je jednoduše sejmutelná, opravitelná a nekomplikuje hygienu přebytkem cementu. Jako nevýhoda se uvádí, že usazení není bez napětí. Zkouška pasivního dosedu se v této souvislosti jeví jako kruciální [11].

K dosažení usazení bez napětí je nezbytné provést přesný otisk polohy implantátu. Technika open tray vykazuje nevyšší rozměrovou přesnost. Technika snap cap je časově

méně náročná a dosahuje podobné rozměrové přesnosti jako metoda open tray [15].

Výhodou šroubovaných prací je také menší nárok na vertikální rozměry v oblasti budoucí korunky [11].

Zhotovujeme-li podmíněně snímatelný můstek, je potřeba použít abutmenty bez antiotačnicích prvků, protože drobná nepřesnost může způsobit, že můstek sedící na modelu nelze intraorálně dosadit [11].

#### Hraniční situace

Existují situace, kdy manipulační kanál šroubované protetické práce ústí v esteticky exponovaném úseku (labiální plochy frontálních zubů a bukální plošky premolárů). Zubní lékař může výsledek ovlivnit už v chirurgické části terapie, když naplánuje na CBCT (cone beam computed tomography) sklon osy implantátu s ohledem na budoucí protetiku tak, aby osa implantátu procházela orální nebo okluzní plochou budoucí korunky.

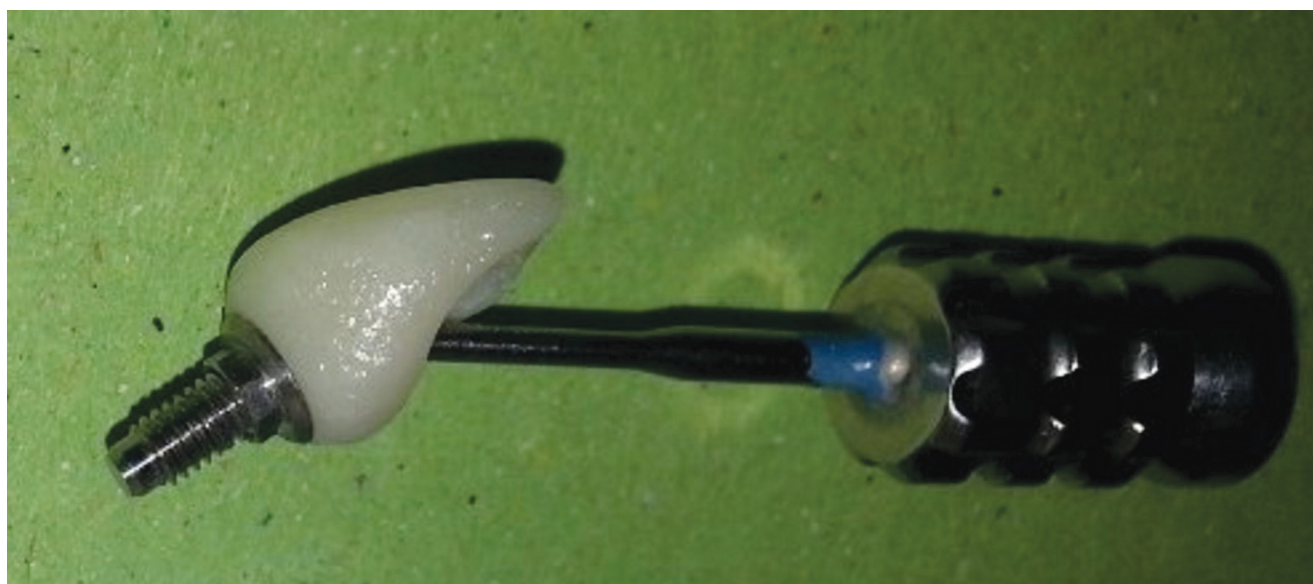
Pokud je v sagitální rovině implantát příliš skloněný, ústí manipulační kanál na bukální plochu protetické práce.

Udržet správný směr v průběhu chirurgické fáze může pomoci průhledná termoplastická fólie zhotovená přes wax up budoucí protetické práce na sádrovém modelu nebo jiná forma chirurgické šablony, například zhotovená 3D tiskárnou [16].

Nemůže-li ošetřující lékař ovlivnit osu implantátu, protože nabídka kosti není dostatečná a při vyklonění osy fixtury by se kost snadno fenestrovala, nebo byl implantát již zaveden na jiném pracovišti, nezbyvá než ovlivnit upevnění náhrady proteticky.

**Obr. 5**  
Angulovaný šroubovák

**Fig. 5**  
The angulated screw



Oblíbenou metodou je využití angulovaných šroubováků (**obr. 5**). Rozšířený manipulační kanál, potřebný pro správné dosažení šroubováku, může způsobit ztenčení keramiky [17].

Další možností je námi prezentované využití angulovaného abutmentu pro podmíněně snímatelnou práci. Tento abutment obsahuje dva šroubky, které fixují protetickou práci ve výhodném úhlu a zároveň zajišťují její retenci na implantátu.

## ZÁVĚR

Ačkoliv tradiční schéma indikace vede k cementování implantátů s nevýhodným buko-orálním sklonem [8], rozhodli jsme se ošetřit nevýhodně skloněný implantát pomocí angulovaného abutmentu pro podmíněně snímatelnou práci. Důvodem pro naše rozhodnutí je maximálně šetřit zdraví periimplantátových tkání, které se od biologické šířky přirozeného zubu liší jak co do výšky, tak do histologického uspořádání a také do vaskularity. V okolí dentálního implantá-

tu se nachází více kolagenních vláken paralelních s osou implantátu s nízkou adhezivností ke krčku implantátu. Měkká tkáň v okolí implantátu je tedy podobná jizvě. Její stabilita je esenciální a je určena více faktory: fenotypem tkání, šíří labiální stěny alveolu, výškou alveolárního výběžku a okrajem protetické práce [1].

Ve snaze o delší životnost implantátu jsme vytvořili okraj protetické práce bez cementu. Další možností by bylo využití angulovaného šroubování. Naše kazuistika samozřejmě nemůže zhodnotit spolehlivost ošetření z dlouhodobého hlediska, avšak současně nabízí estetický výsledek bez rušivého ústí manipulačního kanálu.

*Korespondující autor*

**Basel Azar DDS, MSc, Ph.D**

Klinika zubního lékařství LF UP a FN  
Palackého 12  
779 00 Olomouc  
e-mail: beso85@seznam.cz

## LITERATURA

### 1. Elaskary A.

Periimplant tissue stability. In Elaskary: Advances in esthetic implant dentistry. 1. vydání. John Wiley & Sons; 2019, 137–139.

### 2. Chiapasco M, Zaniboni M.

Clinical outcomes of GBR procedures to correct peri-implant dehiscences and fenestrations: a systematic review. Clin Oral Implants Res. 2009; Suppl. 4: 113–123.

### 3. de Oliveira RR, Novaes AB Jr,

Papalexio V, Muglia VA, Taba M Jr.

Influence of interimplant distance on papilla formation and bone resorption: a clinical-radiographic study in dogs. J Oral Implantol. 2006; 32(5): 218–227.

### 4. Dong J, Ikebe K, Gonda T, Nokubi T.

Influence of abutment height on strain in a mandibular overdenture. J Oral Rehabil. 2006; 33(8): 594–599.

### 5. Jung RE, Pjetursson BE, Glauser R,

Zembic A, Zwahlen M, Lang NP.

A systematic review of the 5-year survival and complication rates of implant-supported single crowns. Clin Oral Implants Res. 2008; 19(2): 119–130.

### 6. Cardaropoli D, Debernardi C,

Cardaropoli G.

Immediate placement of implant into impacted maxillary canine extraction socket. Int J

Periodontics Restorative Dent. 2007; 27(1): 71–77.

### 7. Auroy P, Lecerf J.

Prosthetic restoration of the canine. J Dentofacial Anom Orthod. 2010; 13: 112–132.

### 8. Wittneben JG.

Screw retained vs. cement retained implant-supported fixed dental prosthesis. Periodontol. 2000. 2017; 73(1): 141–151.

### 9. Thoma DS, Wolleb K, Bienz SP,

Wiedermeier D, Hämmerle CH, Sailer I.

Early histological, microbiological, radiological and clinical response to cemented and screw-retained all-ceramic single crowns. Clin Oral Implant Res. 2018; 29(10): 1–11.

### 10. Lopes ACO, Machado CM,

Bonjardim LR.

The effect of CAD/CAM crown material and cement type on retention to implant abutments. J Prosthodont. 2019; 28(2): 552–556.

### 11. Strub JR, Kern M, Türp JC, Witowski S,

Heydecke G, Wolfart S.

Protetika III. 4. vydání. Praha: Grada Publishing, 2016: 914–920.

### 12. Raval NC, Wadhvani CPK, Sumita J,

Darveau RP.

The interaction of implant luting cements and oral bacteria linked to peri-implant disease:

an in vitro analysis of planktonic and biofilm growth – a preliminary study. Clin Implant Dent Res. 2014; 17(6): 1029–1035.

### 13. Wadhvani CPK.

Complications related to cemented implant restoration. Dental implant complications. Wiley Online Library, 2015.

### 14. Astasov-Frauenhoffer M, Glauser S,

Fischer J, Schmidli F, Waltimo T, Rohr N.

Biofilm formation on restorative materials and resin composite cements. Dent Mater. 2018; 34(11): 1702–1709.

### 15. Izadi A, Heidari B, Roshanaei G,

Allahbakhshi H, Fotovat F.

Comparative study of dimensional accuracy in three dental implant impression techniques: open tray, closed tray with impression coping, and snap cap. J Contemp Dent Prac. 2018; 19(8): 974–981.

### 16. Sarment DP, Misch CE.

Diagnostic casts and surgical templates. In: Misch CE. Contemporary implant dentistry. 3. vydání. St. Louis: Mosby Elsevier; 2008, 279–283.

### 17. Sakamoto S, Ro M, Al-Ardah A,

Goodacre C.

Esthetic abutment design for angulated screw channels: A technical report. J Prosthet Dent. 2018; 119(6): 912–915.