proLékaře.cz | 15.8.2025

DEN VÝZKUMNÝCH PRACÍ 2019

Již třináctý Den výzkumných prací uspořádala dne 7. června 2019 Stomatologická společnost ČLS JEP a Stomatologická klinika 1. LF UK a VFN v posluchárně kliniky na Karlově náměstí v Praze. Tradičně jej zahájila profesorka MUDr. Jana Dušková, DrSc., MBA, a uvítala mladé autory, kteří přednesli jedenáct hodnotných přednášek. Jednalo se o zajímavé kazuistiky, experimentální studie; několik přednášek se týkalo ortodontických anomálií a chirurgických operací u pacientů s rozštěpovými vadami.

Docent MUDr. Jan Veverka, CSc., pak seznámil účastníky s osudem časopisu Česká stomatologie a praktické zubní lékařství, který na začátku tohoto roku změnil vydavatele. Stala se jím Česká stomatologická komora, která zajistila finanční prostředky pro publikaci. Hrozilo, že odborný časopis stomatologů zanikne a autoři, vesměs ze stomatologických klinik, nebudou mít možnost publikovat své články v recenzovaném časopisu a pomocí databáze EBSCO zveřejňovat abstrakty v zahraničních časopisech. ČSPZL vychází s novou grafickou úpravou čtyřikrát ročně v tištěné a elektronické verzi.

Abstrakty z přednášek tradičně zveřejňujeme v našem časopise.

ORÁLNÍ LICHEN PLANUS – SOUČASNÉ POZNATKY A KAZUISTIKY Z KLINICKÉ PRAXE

Janovská M., Podzimek Š.
Stomatologická klinika 1. LF UK a VFN, Praha

Úvod: Orální lichen planus patří k nejčastějším onemocněním ústních sliznic. V současnosti se vyskytuje v průměru u 0,5–2,2 % populace. Přes značný počet vědeckých prací, které se orálnímu lichen planus věnují, zůstává jednoznačná etiologie tohoto onemocnění zatím neobjasněna. Rozlišuje se několik základních forem, z nichž nejčastější je forma retikulární. Subjektivní pocity provázející orální lichen planus mohou být značně variabilní – od minimální symptomatologie po silnou bolest postižených tkání znemožňující mluvu, příjem potravy či provádění orální hygieny. Maligní zvrat lichenových lézí byl opakovaně popsán a je tématem, kterým se zabývá řada odborníků z různých odvětví medicíny. Některé projevy orálního lichen planus jsou klasifikovány jako lichenoidní polékové reakce (lichenoid drug eruptions), kontaktní léze (contact lesions – projevy v těsném kontaktu s dentálním materiálem) a lichenoidní manifestace v rámci reakce štěpu proti hostiteli, zatímco ostatní případy jsou definovány jako idiopatický lichen planus, u kterého není známá příčina.
Metodika: V tomto sdělení byly prezentovány současné poznatky týkající se orálního lichen planus, jeho patogeneze, klinického obrazu a možných terapeutických intervencí, doplněné kazuistikami z klinické praxe prezentujícími klinické případy pacientů s diagnózou lichen planus a lichenoidní stomatitidy rozličné etiologie.
Závěr: Orální lichen planus je chronické onemocnění, které může v řadě případů vést ke značné limitaci života. Diagnóza orálního lichen planus je vždy určována na základě řádného klinického vyšetření a histopatologické charakteristiky. Diagnostikovat toto onemocnění pouze na bázi klinické či pouze histopatologické může vést k nezanedbatelnému procentu chyb v diagnostice. To může mít fatální následky zejména v případě nevyloučení jiných potenciálně maligních chorob, které mohou orální lichen planus mnohdy imitovat na klinické úrovni, ale v konečném důsledku mají odlišný průběh. Pokud možno jednoznačná klinická a histopatologická definice orálního lichen planus respektive lichenoidní stomatitidy je tedy kruciálním momentem celého diagnostického algoritmu. Výzkumné aktivity na tomto poli podporují především vědecké práce věnující se problematice možného maligního zvratu orálního lichen planus a rozšíření terapeutického armamentária pro lichen planus.
Výzkum byl podpořen projektem Progres Q29/1LF.

proLékaře.cz | 15.8.2025

VYUŽITÍ GRANULAČNÍ TKÁNĚ V CHIRURGICKÉ LÉČBĚ PARODONTITIDY; EXPERIMENT NA ZVÍŘECÍM MODELU

Hromčík F.[1, 2], Vokurka J.[1, 2], Göpfert E.[3], Faldyna M.[3], Hermanová M.[2, 4], Kýr M.[2, 5], Vicenová M.[3], Izakovičová Hollá L.[1, 2]
[1]Stomatologická klinika LF MU a FN u sv. Anny, Brno
[2]Lékařská fakulta, Masarykova univerzita, Brno
[3]Výzkumný ústav veterinárního lékařství, Brno
[4]1. patologicko-anatomický ústav FN u sv. Anny, Brno
[5]Klinika dětské onkologie, Dětská nemocnice FN, Brno

Úvod: Granulační tkáň (GT) vzniká jako důsledek poškození tkání a vyskytuje se jak u chronických zánětů, tak při hojení ran. Její funkcí je vypořádat se s drážděním, které poškození způsobilo, a reparace či regenerace postižených tkání. GT obsahuje velké množství neutrofilů, makrofágů i mezenchymálních kmenových buněk. Při chirurgických výkonech je však doporučeno GT odstraňovat. Prozánětlivý fenotyp buněk v GT je možno změnit pomocí tzv. specializovaných prorezolučních mediátorů, jako jsou lipoxiny a resolviny. Jejich syntézu lze indukovat acetylsalicylovou kyselinou (ASA) a omega-3 mastnými kyselinami (omega-3 MK). V naší studii jsme se zaměřili na posouzení vlivu GT obohacené o ASA a omega-3 MK na hojení experimentálního parodontálního defektu.
Metody: Ligaturou indukovaná experimentální parodontitida byla vyvolána u 24 králíků. Celkem 47 takto vzniklých parodontálních defektů jsme léčili otevřenou kyretáží; vyjmutá GT byla ošetřena jednou ze tří možností: (1) GT obohacena o ASA a omega-3 MK a navrácena do defektu (skupina OMEGA3+ASA). (2) GT vrácena do defektu po laváži ve fyziologickém roztoku (placebo skupina). (3) GT vrácena do defektu bez ošetření (kontrolní skupina). V intervalu 2, 6 a 12 týdnů jsme odebrali vzorky pro histologické a molekulárně-biologické vyšetření. Primárním sledovaným parametrem byla hloubka sondáže (PPD) a klinická úroveň attachmentu (CAL).
Výsledky: Po šesti týdnech byly zjištěny vyšší hodnoty PPD a CAL ve skupině OMEGA3+ASA. Rozdíly mezi sledovanými skupinami však nedosahovaly statistické významnosti. Během 12 týdnů pozorování postupně významně klesaly tkáňové hladiny molekulárních ukazatelů zánětu FGF-7, IL-1β a TIMP-1. U ostatních parametrů jsme nepozorovali statisticky významný rozdíl mezi skupinami.
Závěr: Chirurgické ošetření parodontálního defektu s navrácením obohacené GT by mělo vést k rychlejšímu hojení. Výsledky této studie však nefavorizují navržený léčebný postup, ale obohacená GT nezhoršila průběh ani výsledek hojení parodontálních lézí.
Práce byla podpořena projektem NV16-28462A a specifickým výzkumem MUNI/A/1546/2018.

ANALÝZA DETAILNÍ MORFOLOGIE OKLUZNÍ PLOCHY HORNÍCH MOLÁRŮ A JEJICH VARIABILITY

Uhlík Spěváčková P.
Školitel: doc. MUDr. Vlasta Merglová, CSc.
Stomatologická klinika LF UK a FN, Plzeň

Východisko: Morfologie lidské dentice má nejen funkční význam, může být také zdrojem informace o individuálním vývoji, populační variabilitě nebo biologických distancích. Proces odontogeneze je chápán jako komplexní adaptivní systém, kde interagují genetické, epigenetické i environmentální faktory. Není však jasné, jakou měrou mohou environmentální vlivy výslednou morfologii alterovat. Iterativní povaha vývoje vícehrbolkových zubů umožňuje do určité míry sledovat průběh odontogeneze. S narušením průběhu vývoje environmentálními vlivy pravděpodobně souvisí větší míra komplexity okluzního povrchu zubu, dalším z indikátorů je fluktuační asymetrie, tedy náhodně se vyskytující asymetrie nevykazující stranovou preferenci. V současné době dostupnější moderní zobrazovací technologie umožňují využít nové přístupy popisu a analýzy detailní morfologie zubů a její variability, jako například 3D geometrická morfometrie založená na studiu prostorových vztahů mezi význačnými body reprezentujícími tvar objektu, ale i jiné, na význačných bodech nezávislé kvantifikační postupy, například topografického charakteru.

proLékaře.cz | 15.8.2025

Cíl: Cílem studie bylo popsat variabilitu detailní morfologie okluzní plochy prvních horních stálých stoliček s ohledem na míru jejich stranové asymetrie a na biologické pohlaví a porovnat různé metodické přístupy.
Metodika: Pro tuto studii bylo vybráno celkem 245 prvních horních stálých molárů pravé a levé strany (celkem 148 jedinců; F = 69, M = 79). Korunky zubů byly digitálně segmentovány ze sádrových modelů chrupu nasnímaných pomocí laserového skeneru. Detailní morfologii okluzní plochy vybraných zubů jsme popsali postupy 3D geometrické morfometrie, pomocí homologních, anatomicky definovaných význačných bodů (landmarků). Sledovali jsme míru asymetrie mezi pravou a levou stranou v obou souborech, podíl meziální a distální části zubu na celkové variabilitě korunky zubu a také metamerickou variabilitu, kdy jsme analýzu rozšířili na druhé horní nedospělé moláry. Dále jsme využili postupů dentální topografie, kde je komplexita povrchu okluzní plochy korunky zubu vyjádřena třemi různými indexy – DNE, RFI a OPCR.
Výsledky: Výsledky ukázaly rozdílnou míru asymetrie mezi oběma soubory. Regresní analýza vztahu mezi prokrustovskými koordináty a středovou velikostí se také lišila mezi oběma soubory. V případě skupiny M nebyl tento vztah signifikantní ($p = 0{,}128$), v případě skupiny F byla na hranici signifikance ($p = 0{,}059$). Výsledky PLS analýzy byly signifikantní pro obě skupiny ($p < 0{,}001$), míra kovariance mezi meziální a distální částí byla výrazně vyšší u skupiny M. Výsledky kanonické variační analýzy sledující rozdíly mezi metamerickými páry byly signifikantní ($p < 0{,}05$) ve všech případech kromě druhých horních nedospělých molárů. Výsledky topografické analýzy byly signifikantní pouze v případě proměnné RFI ($p < 0{,}05$).
Závěr: Studie byla zaměřena na popis detailní morfologie okluzní plochy horních molárů a jejich variability pomocí dvou různých metodických postupů – geometrické morfometrie a dentální topografie. Výsledky ukázaly různou míru sexuálního dimorfismu jednotlivých proměnných, která může souviset s průběhem odontogeneze.

CYTOKOMPATIBILITA ANODIZOVANÝCH POVRCHŮ IMPLANTAČNÍCH MATERIÁLŮ

Krčil J.[1], Březina V.[2], Vaněk J.[3]
[1]Ústav materiálového inženýrství FS ČVUT, Praha
[2]Laboratoř tkáňových kultur FROV, Nové Hrady
[3]Stomatologická klinika LF MU a FN u sv. Anny, Brno

Úvod: Oxidické vrstvy na povrchu titanové slitiny mají vliv na odolnost proti korozi a biokompatibilitu. Vynikající kompatibilita mezi tkání, kostí a slitinou titanu je převážně řízena vlastnostmi jeho stabilní povrchové vrstvy složené z oxidu titaničitého. Oxidové vrstvy mohou být připraveny mnoha různými metodami; oxidační proces a jeho podmínky vedou k různým vrstvám: rozdíly jsou v chemickém složení, mechanických vlastnostech, struktuře atd. Odchylka ve struktuře vrstvy může ovlivnit stabilitu, přilnavost nebo biokompatibilitu vrstvy. Anodická oxidace titanových slitin ve vhodném médiu (a za určitého napětí a proudové hustoty) může vytvořit nejen oxidickou vrstvu, ale také strukturu na povrchu oxidické vrstvy. Tato struktura je obvykle charakterizována póry o velikosti od desítek do stovek nanometrů. Strukturovaný povrch radikálně mění interakci mezi povrchem titanu a buňkami, a tím i chování tohoto materiálu uvnitř těla. Chování buněk na strukturovaném povrchu různých slitin titanu není dosud řádně popsáno. Tato experimentální práce povede k lepšímu pochopení strukturovaných oxidových vrstev.
Metodika: Anodická oxidace byla provedena na vyleštěných vzorcích z TiGr5 NIH. Oxidační proces probíhal v elektrolytu 1M H_2SO_4 s napětím kolem 100 V a proudovou hustotou 50 mA/cm^2. Cytokompatibilita povrchu materiálu je vyjádřena stanovením plochy povrchu, kterou obsadí buňky po třídenní kultivaci. Jedná se o metodu, která je běžně užívána (Homolková M., Březina V. Chem Listy 2015; 109: 151–154) a akreditována ČIA.
K pokusu byly užity buňky MG63 a bylo stanoveno procento buňkami kolonizované plochy povrchu. Hodnocení bylo provedeno na leštěných a anodizovaných površích vzorků z TiGr5 NIH. Výsledky se navzájem porovnávaly.
Závěr: Výsledky pokusů ukázaly větší vůli buněk kolonizovat anodizovaný povrch. Neanodizovaný povrch byl kolonizován v 56,92 %, kdežto anodizovaný byl při stejných podmínkách kolonizován v 63,49 %. Graf zachycuje procento kolonizace v grupách podle Strugesova pravidla. Všechny výběrové soubory byly gaussovsky distribuovány.

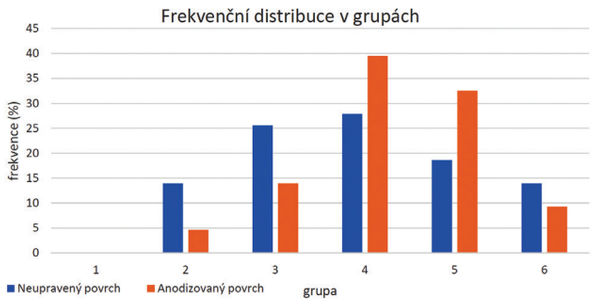

proLékaře.cz | 15.8.2025

VLIV MATERIÁLU KORUNKY NA OKRAJOVOU SPÁRU

Polanská V.[1], Ingr T.[2], Voborná I.[1]
[1]Klinika zubního lékařství LF UP a FN, Olomouc
[2]Katedra experimentální fyziky PřF UP, Olomouc

Úvod a cíl práce: Okrajová spára u nepřímých rekonstrukcí je špatně čistitelným místem a místem ulpívání zubního plaku s vyšší pravděpodobností vzniku kazu v daném místě, tedy má významný vliv na délku setrvání rekonstrukce v dutině ústní při výborné hygieně pacienta. Cílem naší práce bylo porovnat přesnost korunek z různých materiálů vyrobených technikou CAD/CAM. Zahrnutými materiály byly slitina (CoCr), keramické materiály (ZrO_2 a E-max) a hybridní keramika (Enamic).
Metodika: Na deseti preparovaných zubech na korunku byly zhotoveny kapny ze čtyř různých materiálů. Po vyfrézování dané kapny dále nebyly kontrolovány a upravovány v laboratoři laboratorním technikem. Následně byla měřena velikost okrajové spáry při dosedu každé kapny na 25 bodech po celém obvodu marginálního okraje. Z naměřených hodnot dosedu zubu s kapnou z jednoho materiálu byl vytvořen aritmetický průměr. Poté byly hodnoty deseti zubů s kapnami z daných materiálů statisticky zpracovány pomocí aritmetického průměru, mediánu a směrodatnou odchylkou. Výsledky kapen zkoumaných materiálů byly vzájemně porovnány.
Výsledky: Mezi kapnami z vybraných materiálů byly statisticky významné rozdíly ve velikosti okrajové spáry. Materiály s nejmenšími hodnotami byly ZrO_2 a hybridní keramika Enamic. Většími hodnotami marginální spáry disponovaly kapny z materiálu E-max a materiálem s největšími hodnotami marginální spáry byla chromkobaltová slitina.
Závěr: Nejpřesněji vyrobené kapny byly z materiálu ZrO_2, kde průměrná šířka marginální spáry byla 61 µm se směrodatnou odchylkou 28 µm. Z hodnot marginální spáry materiálu Enamic byla vypočtena průměrná hodnota 55 µm. Při výpočtu směrodatné odchylky 34 µm se zjistilo, že přesnost výroby jednotlivých kapen je nižší u materiálu ZrO_2. Při porovnání zbylých materiálů s materiálem ZrO_2 bylo zjištěno, že keramický materiál E-max disponuje hodnotami o 50 % vyššími a slitina CoCr hodnotami vyššími dokonce o 100 %.
Výzkum byl podpořen grantovým projektem IGA_LF_2018_049 Univerzity Palackého.

VLIV KRYOKONZERVACE NA KMENOVÉ BUŇKY ZUBNÍ DŘENĚ

Pilbauerová N.[1], Soukup T.[2], Suchánková-Kleplová T.[1], Suchánek J.[1]
[1]Stomatologická klinika FN a LF UK, Hradec Králové
[2]Ústav histologie a embryologie LF UK, Hradec Králové

Úvod: Kmenové buňky zubní dřeně (KBZD) představují jednoduše dostupný a bohatý zdroj mezenchymových kmenových buněk. KBZD byly nejdříve izolovány, kultivovány a obecně charakterizovány v roce 2000; schopnost sebeobnovy, diferenciace ve zralé buněčné typy, regenerace mikroprostředí zubní dřeně a vysoký proliferační potenciál byly popsány v roce 2002. Jsou známy zdroje, odkud je možné kmenové buňky izolovat, ale pro další výzkum či klinické využití je nutný jejich dostatečný počet a často i jejich dlouhodobé uchování, a to v co nejméně změněné podobě s možností opětovného využití. K dosažení tohoto cíle slouží proces nazývaný kryokonzervace, při kterém jsou populace buněk zmraženy na teplotu -82 °C a při této teplotě i následně uchovávány. Při zamražení je nutná přítomnost kryoprotektiva (KPA), které chrání buňky před vznikajícími krystaly ledu, které by mohly poškodit buněčnou membránu. Nejčastěji se využívá dimethyl sulfoxid (DMSO), který je ale pro buňky toxický. Přestože je tento protokol využíván, otázkou zůstává, zda je optimální.
Cíl: Cílem této práce je sledování dlouhodobého i krátkodobého vlivu neřízené kryokonzervace na kmenové buňky zubní dřeně.
Metodika: Pro experiment jsme extrahovali celkem deset stálých zubů a úspěšně izolovali deset buněčných populací, které jsme kultivovali v modifikovaném kultivačním médiu (Alpha-MEM) pro adultní mezenchymové progenitorové buňky obohaceném o 2 % fetálního bovinního séra, růstové faktory a doplněném o Insulin-Transferrin-Selenium suplement (ITS). Pro stanovení viability, počtu a velikosti buněk jsme použili přístroje Vi-Cell analyzer a Z2-Counter. Fenotypová analýza byla provedena pomocí průtokového cytometru Cell Lab Quanta. Pro diferenciaci v chondroblasty, osteoblasty a adipocyty jsme použili

proLékaře.cz | 15.8.2025

komerčně dostupná diferenciační média. Průkaz diferenciace jsme dokazovali histologickým barvením a imunohistochemicky. Pro zhodnocení vlivu neřízené kryokonzervace jsme z 1. pasáže uchovali dvě kryozkumavky obsahující 1,5×106 KBZD a po zamrazení jsme je uchovávali při konečné teplotě -82 °C po dobu šesti, respektive 12 měsíců. Jako kryoprotektivum jsme použili 10% DMSO. Po rozmražení ve 37 °C jsme v termální lázni pokračovali ve stanoveném protokolu kultivace.

Výsledky: Nezmražené KBZD si zachovaly více než 90% viabilitu, stabilní fenotyp KBZD, vysokou proliferační aktivitu po celou dobu kultivace. U KBZD kryokonzervovaných po dobu šesti měsíců bylo dosaženo viability srovnatelné s nezmraženými KBZD v průběhu kultivace; zachovaly si proliferační aktivitu, stabilní fenotyp mezenchymových kmenových buněk a schopnost diferenciace ve zralé buněčné typy. U KBZD skladovaných po dobu 12 měsíců byla v průběhu kultivace patrna nižší viabilita a menší velikost buněk, nicméně buňky si zachovaly také fenotyp mezenchymálních KB a schopnost diferenciace.

Závěr: Metoda neřízené kryokonzervace je technicky nenáročná metoda, která nám umožňuje dlouhodobě uchovávat mezenchymální kmenové buňky. Podle získaných výsledků ovšem dochází k negativnímu ovlivnění viability a velikosti zmražených KBZD s rostoucí dobou, po kterou jsou buňky kryokonzervovány.

PŘESNOST KEFALOMETRICKÝCH 2D SNÍMKŮ A 2D REKONSTRUKCÍ Z 3D CBCT RENTGENŮ

Králíčková N., Dostálová T., Horáček M.
Stomatologická klinika dětí a dospělých 2. LF UK a FN Motol, Praha

Předmět sdělení, cíl: Kefalometricky snímek, nazývaný také dálkový RTG snímek hlavy, se využívá pro diagnostiku ortodontických anomálií. Na tomto snímku proměřujeme polohu, velikost a vztah čelistí, dále polohu a sklon frontálních zubů a vztah těchto struktur k profilu měkkých tkání obličeje. Boční snímek hlavy lze získat i vygenerováním z 3D Cone-Beam Computed Tomography (CBCT) obrazu. Cílem této práce je zjistit, zda se tyto dva snímky u téhož pacienta, pořízené ve stejném časovém rozmezí, liší, či ne.

Soubor pacientů: Do studie bylo zařazeno 50 pacientů, u kterých se zhotovil dálkový RTG snímek hlavy a zároveň snímek CBCT, ze kterého se posléze vygeneroval kefalometrický snímek v ortogonální projekci. Pacienti byli léčeni na ortodontickém oddělení Stomatologické kliniky dětí a dospělých FN v Praze Motole, snímky byly pořízeny v zařízení Dent Clinic, s.r.o. Do studie jsou zařazeni pacienti s ukončeným růstem, na rentgenovém snímku ruky se zápěstím ve stadiu růstu Ru (spojení epifýzy a diafýzy radia), u kterých byly snímky pořízeny v maximálním rozmezí šesti měsíců. Dále pacienti rostoucí, u kterých byly snímky pořízeny ve stejný den. Ze zkoumané skupiny byli vyřazeni pacienti s vrozenými vadami, s úrazy v orofaciální oblasti, s nekvalitně pořízenými snímky a lišícími se intervaly pořízení snímků.

Metodika: K pořízení kefalometrického snímku byl použit přístroj PaX-Uni3D Vatech. Vytvoření kefalometrických snímků probíhalo ve stoje při fixaci hlavy pomocí čepů s olivami, které se vsunují do zevních zvukovodů. Střední sagitální rovina hlavy byla rovnoběžná se spojnicí středů těchto čepů. Ohnisko RTG lampy bylo 150 cm od hlavy pacienta na prodloužené spojnici čepů kefalostatu. Centrální paprsek je kolmý na střední sagitální rovinu hlavy. Detektor je umístěn v kefalostatu paralelně se střední sagitální rovinou ve standardní vzdálenosti 100 mm. Snímky CBCT byly získány z přístroje Pax-Zenith3D Vatech a převedeny do 2D kefalometrického snímku pomocí programu Dolphin 3D.

Analýza, výsledky: V programu Dolphin 2D se výsledky analyzovaly podle McLaughlin.

1. A – bod A, nejdorzálnější bod na přední kontuře horního alveolárního výběžku
2. ANS – hrot spina nasalis anterior
3. B – bod B, nejdorzálnější bod na přední kontuře dolního alveolárního výběžku
4. Condylion – nejvíce dorzokraniální bod kondylu
5. Gnathion – nejventrokaudálněji umístěný bod na protuberantia mentalis mandibulae
6. Gonion – bod konstruovaný na průsečíku tangenty k zadní kontuře větve dolní čelisti a mandibulární linie
7. Labrale superius – nejventrálnější bod na konvexitě horního rtu
8. Labrale inferius – nejventrálnější bod na konvexitě dolního rtu
9. Mand inc tip – bod na incizální hraně dolního řezáku
10. Max inc tip – bod na incizální hraně dolního řezáku
11. Menton – nejkaudálnější bod symfýzy
12. Nasion – bod na kořeni nosu, kde se kříží mediánní rovina se sutura frontonasalis
13. Orbitale – nejkaudálnější bod kostěnné orbity
14. PNS – nejdorzálnější bod tvrdého patra
15. Pogonion – nejventrálnější bod symfýzy
16. Sella – střed sella turcica
17. Subnasale – bod ležící ve střední čáře na přechodu nosu a horního rtu

proLékaře.cz | 15.8.2025

K zjištění chyby měření byly body označeny dvakrát v rozestupu 14 dnů jedním lékařem. Následně byly vybrány tyto údaje k porovnání kefalometrického snímku a snímku 2D vygenerovaného z CBCT.

- U1–PP – úhel mezi dlouhou osou horního řezáku a tvrdým patrem
- IMPA – průsečík mezi dlouhou osou dolního centrálního řezáku a mandibulární linie
- 1 – NB (mm) – vzdálenost mezi nejventrálnějším bodem řezací hrany dolního centrálního řezáku k linii spojující bod N a B
- NS–ML – úhel mezi liniemi NS a ML (mandibulární linie)

Závěr: Nulová hypotéza: hodnoty z kefalometrického 2D snímku a vygenerovaného kefalometrického 2D snímku z CBCT jsou totožné. Alternativní hypotéza: hodnoty z kefalometrického 2D snímku a vygenerovaného kefalometrického 2D snímku z CBCT se liší, jelikož snímkování probíhá za jiných podmínek a rozdílné polohy hlavy pacienta.

3D MORFOMETRIE U PACIENTŮ S OKULO-AURIKULO-VERTEBRÁLNÍM SPEKTREM

Švihlíková Poláčková P.[1, 2], Moslerová V.[3], Koťová M.[1]
[1]Stomatologická klinika 3. LF UK a FNKV, Oddělení ortodoncie a rozštěpových vad, Praha
[2]Klinika zubního lékařství LF UP, Olomouc
[3]Ústav biologie a lékařské genetiky, 2. LF UK a FN Motol, Praha

Úvod a cíl: Okulo-aurikulo-vertebrální spektrum (OAVS) je vrozená anomálie postihující jednostranně měkké i tvrdé tkáně vyvíjející se z prvního a druhého žaberního oblouku. Typickým klinickým obrazem je asymetrie obličeje, způsobená jednostranným nedostatečným vývojem ucha, mandibuly a temporomandibulárního kloubu, orbity, nervových struktur, měkkých tkání a svalů. Pro hodnocení morfologie obličeje je možno využít 3D faciálních skenů. Metody geometrické morfometrie umožňují porovnávat pacienty navzájem, vytvářet průměrné tváře, srovnávat jedince s příslušnou normou a hodnotit asymetrii. Cílem předkládané práce je seznámit čtenáře s klinickým obrazem onemocnění, jehož nejnápadnějším projevem je faciální asymetrie provázená řadou funkčních poruch, a dále představit neinvazivní vyšetřovací metody 3D morfometrie, která umožňuje systematické sledování a vyhodnocování rozvoje a rozsahu morfologické deviace a asymetrie obličeje.

Materiál a metodika: Soubor sestával z 19 jedinců s OAVS ve věku od 5 do 21 let (čtyři s levostranným postižením, 15 s postižením pravostranným; 13 ♂, 6 ♀). Podle závažnosti postižení byli pacienti rozděleni do čtyř skupin podle klasifikace Pruzansky: typ I (2♂, 1♀), typ IIa (6♂), typ IIb (3♂, 4♀), typ III (2♂, 1♀). U všech pacientů byly zhotoveny faciální skeny neinvazivní optickou metodou pomocí skeneru 3dMD FaceSystem. Kontrolní skupina sestávala z heterogenní skupiny 15 zdravých jedinců ve věku od 5 do 22 let, odpovídající skupině pacientů. Veškeré analýzy a následná vizualizace výsledků byly provedeny v softwaru Morphome3cs. Vzájemná registrace modelů a následné analýzy byly provedeny metodou CPD-DCA (coherent point drift dense correspondence analysis). Pomocí superprojekce byly vizualizovány odchylky od normy v podobě barevných map. Pro snížení dimenze dat byla použita PCA (principal component analysis – analýza hlavních komponent), variabilita tvaru obličejů pacientů s OAVS v podobě prvních tří hlavních komponent byla následně vynesena do grafů.

Výsledky: Vizualizace odchylek od normy ukázaly u pacientů s OAVS na výraznější asymetrii obličeje především u závažněji postižených jedinců, tj. s postižením typu II a III podle klasifikace Pruzansky. Barevné mapy ukazují odchylky od průměrného obličeje zdravých jedinců. Variabilita tvaru obličeje u pacientů s OAVS popisovaná pomocí první a třetí komponenty odpovídá přibližně variabilitě kontrolní skupiny zdravých jedinců. První komponenta popisující největší procento variability souboru (45,7 %) zodpovídá zejména za šířku a konvexitu obličeje, třetí komponenta (12,4 %) pak zahrnuje tvar čela a brady a jejich předozadní pozici. Druhá komponenta (17,7 %) popisuje především dolní třetinu obličeje ve smyslu stranového posunu mandibuly ve frontální rovině (pravolevé asymetrie). Tato komponenta významně odděluje náš soubor pacientů od normy a zároveň přináší informaci o lehké asymetrii dolní poloviny obličeje zdravých jedinců.

Závěr: 3D morfometrie je neinvazivní metoda, která umožňuje a významně zlepšuje přesnou diagnostiku a vizualizaci oblastí, které jsou v porovnání s normou v protruzi či retruzi. Získáme tak barevné mapy, jejichž pomocí můžeme sledovat, lokalizovat a kvantifikovat změny měkkých tkání, které mohou být zapříčiněny růstem nebo zvoleným léčebným postupem, a případný léčebný protokol modifikovat. Obličeje pacientů s OAVS se od kontrolní skupiny jedinců liší zejména stranovou asymetrií dolní čelisti, ostatními obličejovými parametry však překvapivě odpovídají normě.

proLékaře.cz | 15.8.2025

ANOMÁLIE PROGENNÍHO TYPU – SROVNÁVACÍ STUDIE

Pařízková N., Mohammad R.
Školitel: MUDr. Marie Štefková, CSc.
Klinika zubního lékařství LF UP, Olomouc

Úvod: Anomálie progenního typu jsou ortodontické vady postavení zubů, čelistních kostí nebo jejich kombinace. Jsou definované jako meziookluze neboli III. Angleova třída, tedy takový vztah zubních oblouků, kdy je dolní zubní oblouk posunut relativně ventrálně vzhledem k hornímu zubnímu oblouku [2]. Příčina anomálie může spočívat v postavení zubů – dentální vada, čelistí – skeletální vada nebo v jejich kombinaci [1]. Pokud má pacient současně III. Angleovu i III. skeletální třídu, mluvíme o tzv. skeletálním podkladu anomálie, jejíž léčba je obtížnější [1]. Neznamená to ale, že musí být u takového pacienta nutně terapie chirurgická. Pacientů s vadou III. třídy je v české populaci přibližně jedno procento, přičemž pětina z těchto pacientů splňuje indikační kritéria pro ortognátní operaci [3].
Léčba závisí na typu vady. Buď je možná pouze ortodontická (nechirurgická) léčba, která spočívá v úpravě skusu do polohy, kde horní řezáky částečně přesahují přes dolní řezáky ve směru vertikálním a horizontálně jsou uloženy před nimi. Nebo se jedná o léčbu kombinovanou ortodontická-chirurgickou.
Cíle: Cílem naší studie bylo nalézt na kefalogramech kraniometrické hodnoty, které se nejvíce mění mezi operačními a neoperačními pacienty před léčbou a po léčbě, a mohly by tak pomoci určit, kdy bude pacient léčen pouze fixním aparátem, nebo zda už bude potřebná chirurgická korekce.
Metodika: Z dokumentace 265 pacientů jsme do naší studie zařadili soubor 146 jedinců. Vybraní pacienti splňovali následující kritéria: léčba mezi lety 1992 až 2017, dokončená léčba (chirurgická nebo nechirurgická), dokumentace obsahující kefalometrické snímky na počátku a na konci léčby a u operačních pacientů i předoperační snímek. Všechny dálkové boční snímky lebky jsme analyzovali v programu Kefalo a následně jsme získané hodnoty podrobili statistickému vyhodnocení pomocí Studentova párového t-testu (Software: R 3.4.3).
Výsledky: Celkem jsme vyšetřili 52 mužů (36 %) a 94 žen (64 %). Ze všech pacientů jich podstoupilo ortodontickou (neoperační) léčbu 82 (56 %) a ortodonticko-chirurgickou (operační) léčbu 64 (44 %). Průměrná délka léčby u nechirurgických pacientů byla dva roky, u chirurgických byla léčba o rok delší. Operaci podstupovali pacienti průměrně ve věku 21 let (rozmezí 17–35 let). Výrazný rozdíl mezi skupinou operačních a neoperačních pacientů jsme zaznamenali *v hodnotě WITS* (vztah bodu A a B k funkční okluzální linii; průměrná hodnota v populaci je 0 mm ± 2) a *v hodnotě 1+NPo* (vzdálenost řezací hrany horních řezáků k linii N-Po – tzv. obličejová rovina; průměrná hodnota v populaci je 7 mm ± 2,5) [1].
Závěr: Z výsledků naší práce plyne, že tyto dva kraniometrické rozměry, tedy hodnota WITS a 1+NPo jsou důležité při rozhodnutí o operační či neoperační léčbě.

Literatura

1. Kamínek M, et al. Ortodoncie. Praha: Galén, 2014; 246 s.
2. Kamínek M, Štefková M. Ortodoncie I. Olomouc: UPOL, 2001; 109 s.
3. Foltán R. Chirurgická léčba skeletálních vad II. třídy. Habilitační práce 1. LF UK, Praha, 2010, 240 s.

HODNOCENÍ MEZIČELISTNÍCH VZTAHŮ U PĚTILETÝCH PACIENTŮ S JEDNOSTRANNÝM CELKOVÝM ROZŠTĚPEM PO NEONATÁLNÍ OPERACI

Rousi M.[1, 2], Bryšová A.[1, 2], Vokurková J.[2, 3], Košková O.[2, 3], Černochová P.[1, 2], Izakovičová Hollá L.[1, 2]
[1]Stomatologická klinika LF MU a FN u sv. Anny, Brno
[2]Lékařská fakulta MU, Brno
[3]Klinika dětské chirurgie, ortopedie a traumatologie, Oddělení dětské plastické chirurgie, FN, Brno

Úvod: Rozštěp je jedna z nejčastějších kraniofaciálních anomálií. Léčba dětí s rozštěpem je dlouhodobá, začíná hned po narození a pokračuje do dospělosti. Na léčbě se podílí skupina specialistů (plastický chirurg, ORL lékař, pediatr, ortodontista, zubní lékař, maxilofaciální chirurg, genetik, logoped, foniatr a psycholog). Operace rtu se v České republice provádí neonatálně nebo ve třech měsících života.

proLékaře.cz | 15.8.2025

Cíl: Cílem této studie bylo zhodnotit vztah zubních oblouků pětiletých dětí s jednostranným rozštěpem rtu a patra (UCLP) bez syndromového onemocnění, které byly operovány neonatálně ve FN Brno na dětské plastické chirurgii. Pro hodnocení mezičelistních vztahů byl používán index podle Attacka. Výsledky byly porovnány s údaji publikovanými jinými rozštěpovými centry.
Metodika: Hodnotili jsme studijní modely 46 pacientů s UCLP v pěti letech, narozených v letech 2009 až 2013. Všichni pacienti byli operováni jedním chirurgem a se stejným protokolem (neonatální operace rtu a uzavření měkkého a tvrdého patra od 7 do 12 měsíců). Žádný z pacientů neměl aktivní ortodontickou léčbu. Výsledky vztahů zubních oblouků byly posuzovány a kategorizovány použitím pětiletého indexu a hodnoceny třemi ortodontickými specialisty kliniky Fakultní nemocnice u sv. Anny v Brně dvakrát v různých časech.
Výsledky: Průměrný věk pacientů byl 5,3 let. V souboru bylo 35 chlapců (72,9 %). Jednostranný rozštěp rtu a patra na levé straně byl zjištěn u 70 % dětí. Průměrné skóre pětiletého indexu podle Attacka bylo 2,42 (se standardní odchylkou 1,04 a střední hodnotou 2,0). Ze 46 pacientů bylo 57 % hodnoceno jako nález ve skupině 1 nebo 2 (výborný výsledek), 24 % ve skupině 3 (uspokojivý výsledek) a 19 % ve skupině čtyři nebo pět (neuspokojivý výsledek). Shoda měření všech tří dotazovaných specialistů byla velmi dobrá, kappa (κ) hodnota je 0,873.
Závěr: Pětiletý index je spolehlivým hodnocením primárního výsledku operace pacientů s jednostranným rozštěpem rtu a patra. Výsledky naší studie ukázaly, že korekce rozštěpu rtu neonatálně a uzavření měkkého a tvrdého patra od 7 do 12 měsíců vedou k velmi uspokojivému výsledku růstu horní čelisti a mezičelistních vztahů a jsou srovnatelné s výsledky center s odlišným operačním protokolem.
Práce byla podpořena specifickým výzkumem MUNI/A/1546/2018.

ORTOGNÁTNÍ OPERACE U ROZŠTĚPOVÉHO PACIENTA V RŮSTU

Borovec J.
Stomatologická klinika 3. LF UK a FNKV, Praha

Úvod: Práce je zaměřena na využití moderních možností ortognátních výkonů u rostoucího pacienta s rozštěpovou vadou. Posuzuje možnosti ovlivnění růstu, zejména horní čelisti, případně celého stomatognátního systému, ve vztahu k okluzním poměrům horního a dolního zubního oblouku. Ortognátní intervence menšího rozsahu u rostoucího pacienta s rozštěpem může znamenat redukci či v některých případech i eliminaci plánované ortognátní operace po ukončení růstu. Dochází k modifikaci růstu obou čelistí a jejich konečného vzájemného funkčního vztahu a postavení. U pacientů s rozštěpem je výhodné v růstu řešit postavení premaxilly, pozici celé horní čelisti případně velikost rozštěpového defektu alveolárního výběžku. Nejčastějším důvodem k zařazení výkonu do terapeutického plánu je rozvoj skeletální III. třídy podle Anglea v dětském věku pacienta.
Cíl: Jednotlivé typy výkonů jsou indikovány a plánovány v úzké spolupráci maxilofaciálního chirurga a ortodontisty. Je nezbytná spolupráce s rodiči pacienta a jejich důsledné dodržování léčebného protokolu. Využívány jsou v současnosti tři typy výkonů, každý v jiném věku pacienta. Jednotlivé výkony na sebe mohou v případě potřeby navazovat. Jde o repozici a fixaci premaxilly u oboustranného celkového rozštěpu, chirurgicky asistovanou protrakci (distrakci) horní čelisti a modifikaci růstu působením kotevních skeletálních tahů.
Metodika, pacienti: Repozici premaxilly zpravidla indikujeme v období od šestého do osmého roku věku. Řeší postavení premaxilly ve vztahu k horní čelisti, zařazení horních stálých řezáků do roviny okluze horní dentice. Ošetřující ortodontista následně jednodušeji ovlivní postavení zubů a jejich funkci. Chirurgicky asistovanou distrakční osteogenezi horní čelisti je vhodné zařadit v desátém roce věku dítěte. Na horní zubní oblouk je fixován rigidní aparát umožňující přenos tahu na tvářovou masku. Chirurg před započetím tahu provede osteotomii v linii LeFort I bez mobilizace horní čelisti. Skeletální kotevní tahy indikujeme ve věku 12 let, kdy využíváme aktivitu růstových center a zón v oblasti horní a dolní čelisti. Chirurg fixuje na skelet horní a dolní čelisti kotevní miniplate dlahy, které ortodontista následně využívá k definovanému tahu o dané síle a vektoru.
Závěr: Jednotlivé metody a jejich indikační rozpětí autor uvádí v kazuistikách a dává demonstrované pracovní postupy do vztahu ke klasickému schématu kombinované ortodonticko-chirurgické terapie a upozorňuje na problematiku následné retence dosaženého stavu.

Abstrakty uspořádal
doc. MUDr. Jan Veverka, CSc., Praha