

SKELETÁLNĚ KOTVENÉ DLAHY TYPU BOLLARD U PACIENTŮ S PROGENNÍM STAVEM

Původní práce – klinická studie

THE BOLLARD BONE ANCHORED MINIPLATES IN PATIENTS WITH SKELETAL CLASS III MALOCCLUSION

Original article – clinical study

**Borovec J.^{1,2,4}, Švihlíková Poláčková P.^{1,3}, Hofman J.¹, Placák V.^{2,4}, Petrová T.^{1,2},
Urbanová W.^{1,2}, Koťová M.^{1,2,3}**

¹Stomatologická klinika, 3. lékařská fakulta Univerzity Karlovy
a Fakultní nemocnice Královské Vinohrady, Praha

²Stomatologická klinika, Lékařská fakulta Univerzity Karlovy a Fakultní nemocnice, Plzeň

³Klinika zubního lékařství, Lékařská fakulta Univerzity Palackého a Fakultní nemocnice, Olomouc

⁴Oddělení ústní, čelistní a obličejové chirurgie, Masarykova nemocnice v Ústí nad Labem, o. z.,
Krajská zdravotní, a. s., Ústí nad Labem

SOUHRN

Úvod a cíl práce: Cílem předkládané práce je seznámení odborné veřejnosti s metodou skeletálně kotvených dlah a elastických mezičelistních tahů u pacientů s progenním a pseudoprogenním vztahem zubních oblouků a čelistí. Jde o anomálii, která se v souvislosti s antropologickými specifiky různých etnik vyskytuje u 4–14 % populace, přičemž u bělošské evropské a severoamerické populace je to 0,48–4,0 %.

Tato diagnóza u dětského pacienta v ambulanci nejen praktického zubního lékaře, ale i ortodontisty vyvolává opakovaně mnoho terapeutických rozpaků. Pokud se III. skeletální třída rozvíjí dynamicky, a navíc s akcentem na nepříznivý typ růstu, může v průběhu dospívání rezultovat v nutnost náročné korekční operace čelistí, kterou navíc provází složitá ortodontická příprava, nutné doléčení a dlouhodobá retenční fáze. U některých typů progenních stavů přitom lze úspěšně zasahovat už během růstu. Zásadní je včasné diferenciativně diagnostické vyšetření ortodontistou, případně maxilofaciálním chirurgem a stanovení co nejefektivnějšího postupu komplexní léčby. Kromě popisované metody se progenní stav vyřeší v době růstu pomocí snímacích a fixních aparátů, případně extraorálních tahů. Už v době výměny chrupu se snažíme o vytvoření a udržení překusu horních frontálních zubů, rozvinutí horního zubního oblouku a omezení růstových tendencí dolní čelisti.

Metoda: Autoři popisují pracovní postup chirurgického a ortodontického protokolu využití skeletálně kotvených miniplate dlah typu Bollard s elastickými mezičelistními tahy, což nabízí určitou léčebnou alternativu náročných ortognátních operací. Při správné indikaci lze manifestaci progenního stavu jednak významně redukovat a ortodonticky

kompenzovat zcela nebo pouze částečně, tak aby se snížila invazivita a rozsah nutné finální ortognátní chirurgické intervence. Popisovaná metoda nabízí možnost modifikace růstu horní čelisti případně celého stomatognátního systému ve vztahu k okluzním poměrům zubních oblouků. Ortodontická část léčby v sobě zahrnuje úpravu velikosti a tvaru zubních oblouků, pozornost je třeba věnovat především transverzálnímu rozměru horního zubního oblouku. Dále ortodontista aplikací elastických tahů usměrňuje růst čelistí a úpravu, respektive změnu jejich vztahu. Chirurgická část pak spočívá v zavedení skeletálního kotveného zařízení pro inzerci mezičelistních elastických tahů.

Výsledky a závěry: Autoři upozorňují na léčebný postup, který, přes svou jednoduchost, zůstává zatím na okraji odborného zájmu a mimo spektrum běžně zvažovaných metod volby, uvádějí léčebné pomůcky, pracovní diagnostickou rozvahu a protokol terapie ortodontické i chirurgické části léčby včetně možných komplikací.

Klíčová slova: skeletálně kotvené dlahy Bollard, modifikace růstu, progenní stav

SUMMARY

Introduction and aim: The aim of this article is to introduce the method of skeletally anchored inter-jaw elastic forces in patients with skeletal class III malocclusion to the dental specialists. Skeletal class III malocclusion is an anomaly that affects 4–14% of the population in the context of anthropological specifics of different ethnic groups, with 0.48–4.0% in the Caucasian European and North American populations.

This diagnosis in children often opens many therapeutic embarrassments not only in dentist, but also in orthodon-

tist office. If the skeletal class III malocclusion develops dynamically and, moreover, with the emphasis on the unfavorable type of growth, during the adolescence it may result in the indication of demanding jaw correction operation. This is always accompanied with a complex orthodontic preparation, necessary postoperative orthodontic treatment and a long-term retention phase. In some types of skeletal class III malocclusions, it is possible to successfully intervene during growth. Early differential diagnosis by an orthodontist or maxillofacial surgeon is essential, followed by the determination of the most effective procedure for comprehensive treatment. Except for the described method, skeletal class III malocclusions are treated using removable and fixed appliances or extraoral elastic forces at the time of growth. A goal of this early age treatment is to create and maintain an overbite of the upper frontal teeth, to expand the upper dental arch, and to control the growth tendencies of the lower jaw at the time of dental replacement.

Methods: The authors describe a surgical and orthodontic protocol for the use of skeletally anchored Bollard modified miniplates, which offers a therapeutic alternative to challenging orthognathic surgery. With a proper indication, the skeletal class III malocclusion manifestation can be

significantly reduced and orthodontically compensated entirely or only partially to reduce the invasivity and extent of the necessary final orthognathic surgical intervention. The presented method offers a possibility of a growth modification of the upper jaw or of the entire stomatognathic system together with occlusion and dental arches relationship. An orthodontic part of the treatment involves adjusting the size and shape of dental arches, especially the transversal dimension of the upper dental arch. Furthermore, by applying elastic forces, the orthodontist regulates the growth of the jaws and adjusts, respectively changes their relationship. A surgical part consists of insertion of the skeletally anchored miniplates for application intermaxillary elastic forces.

Results and conclusion: The authors present the therapeutic procedure which, despite its simplicity, remains on a margin of professional interest and out of the spectrum of commonly indicated methods of choice. The therapeutic appliances, considered diagnostic criteria and orthodontic as well as surgical treatment protocol are discussed, including possible complications.

Key words: Bollard modified miniplates, growth modification, skeletal class III malocclusion

Borovec J, Švihlíková Poláčková P, Hofman J, Placák V, Petrová T, Urbanová W, Koťová M. Skeletálně kotvené dlahy typu Bollard u pacientů s progenním stavem. Čes. stomatol. Prakt. zubní lék. 2019; 119(3): 90–95

ÚVOD

Moderní medicínské postupy nejen ve stomatologii přinášejí velké množství informací o stavu pacienta a pomáhají diagnostikovat zdravotní obtíže již ve fázi jejich vzniku, a někdy dokonce před jejich klinickou manifestací. Umožňují tak časně zasáhnout a ovlivnit vznikající nefyziologický stav. Výjimkou nejsou ani poruchy růstu stomatognathního systému, zvláště pak poruchy ve smyslu skeletálních anomálií, kdy dochází k nepoměru růstu čelistí. Tento stav negativně ovlivňuje vzájemné postavení zubních oblouků, což působí potíže při mastikaci, fonaci a péči o chrup. Velmi výrazná může být také porucha estetiky obličeje. Různé typy poruch vzájemného postavení horní a dolní čelisti vyžadují různé typy řešení s různou mírou invazivity a zátěže pro pacienta.

Tato práce je zaměřena na progenní a pseudoprogenní typ růstu obličejového skeletu s frontálně obráceným a laterálně zkříženým skusem a esteticky nevyhovujícím konkávním profilem obličeje. Změna vzájemného vztahu zubních oblouků pří-

padně čelistí u meziokluzí je velmi náročným úkolem. Zásadní význam má včasná a podrobná diferenciatní diagnostika progenního stavu, zejména analýza bočního snímku lebky, jejíž výsledek by měl odpovědět na otázku, zda je možná pouze ortodontická úprava, či zda je třeba komplexní chirurgicko-ortodontická terapie; její úspěšnost je dána morfologií čelistí a zubních oblouků, mírou skeletální manifestace vady, funkčními aspekty, typem růstu a mírou individuální odpovědi organismu [1].

Standardní postup řešení těchto poruch představuje, vedle ortodontické léčby, rozsáhlé kostní osteotomie a ostektomie spolu s posuny čelistních kostí nebo jejich částí. Nezřídka také nutnost kostních augmentací s mutilací jiných částí těla, kde kostní štěpy odebíráme. Nejčastěji se jedná o osteotomii horní čelisti v úrovni LeFort I s předstunutím a oboustrannou sagitální osteotomií dolní čelisti s distálním posunem a redukcí těla mandibuly. Tyto výkony jsou jak technicky a personálně, tak i finančně velmi náročné a mohou být provázeny velkým počtem

možných komplikací – krevní ztráty, poruchy inervace, dechové obtíže, psychické poruchy vyplývající z náhlé změny vzhledu a další. Pacienty také zatěžuje nutný pobyt v nemocnici a několikatydenní omezení běžného způsobu života.

METODIKA

Poruchy růstu čelistí a z nich rezultující skeletální ortodontické anomálie lze diagnostikovat již v době růstu pacienta. Vada bývá identifikovatelná v době výměny chrupu a v době nástupu druhého růstového spurtu na základě komplexního vyšetření pacienta. Včasná diagnostika otevírá možnost ovlivnit další nepříznivý růst čelistí. Při vhodné zvolené metodě pacienta ušetříme rozsáhlé chirurgické intervence v rané dospělosti.

Jednou z variant terapie je použití skeletálně kotvených dlah typu Bollard a na nich nasazených mezičelistních elastických tahů. Tento terapeutický protokol byl ustanoven a následně s úspěchem zaveden profesorem Hugo De Clerckem z Belgie, který systém skeletálně kotvených dlah pravidelně využívá k terapii skeletálních III. tříd více než deset let [2]. Základem systému je zavedení čtyř skeletálně kotvených speciálně tvarovaných miniplate dlah s háčky prostupujícími sliznicí do vestibula ústní dutiny. Háčky ústí nad úroveň připojené gingivy v oblasti prvních horních molárů a dolních špičáků. Mezi háčky nosí pacient elastické tahy po dobu přibližně jednoho roku 24 hodin denně a dále podle léčebného protokolu [3]. Nošení těchto dlah a na nich aplikovaných tahů není pro pacienty příliš zatěžující a celou léčbu běžně dobře snášejí. Efekt celé léčby je převážně skeletální. Pacient dále nosí ortodontický aparát zvyšující skus a umožňující dopředný pohyb horního zubního oblouku a převedení obráceného skusu. Použití skeletálně kotvených mezičelistních tahů navíc není překážkou nasazení fixního ortodontic-

kého aparátu a řešení dentálních nepravidelností zubních oblouků. Výsledkem je protrakce horní čelisti a celé střední obličejové etáže díky tenzi a apozici kosti v nematurovaných suturách maxilárních, palatinálních a zygomatických kostí společně s částečnou restrikcí dopředných růstových tendencí dolní čelisti, zmenšením goniového úhlu a distální relokací hlavice kondylů temporomandibulárních kloubů. Výhodou je zajištění funkční interkuspidace převedením obráceného skusu a současné zlepšení estetiky ještě před nástupem puberty, což má významný pozitivní dopad na kvalitu života dospívajícího pacienta.

Srovnáme-li tento postup s postupem konvenčním, tj. ortognátní operací po ukončení růstu, je bezesporu mnohem méně invazivní a bez velkého rizika závažných celkových komplikací. Indikačními kritérii jsou: rostoucí pacient s tendencí ke skeletální III. třídě s progenním či pseudoprogenním faciálním vývojem a klinicky patrný konkávní profil obličejové. Nepodkročitelnou podmínkou je plné prořezání dolních stálých špičáků. Neméně důležitý je také dostatečný transversální rozměr horního zubního oblouku. Pokud ten není dodržen nebo je přítomna jiná závažná diskrepance, je nutné ortodontické předléčení a zvětšení perimetru horního zubního oblouku. Je také nezbytné správně načasovat léčbu se začátkem ideálně mezi 11. až 13. rokem věku, kdy již došlo k dostatečné maturaci kosti, do níž je možné dostatečně stabilně zavést skeletální závěsy. Kontraindikací je růst čelistních kostí s tendencí k vertikálně otevřenému skusu, neboť užití skeletálně kotvených dlah a na nich užitých elastických tahů může vznikající otevřený skus ještě potencovat. Překážkou jsou malhygiena a nespolupráce pacienta a jeho rodičů nejen v době přípravy, ale i v průběhu terapie.

Vyšetření pacienta indikovaného k této terapii obsahuje nezbytný odběr detailní anamnézy, podrobné vstupní vyšetření jak ortodontistou, tak chirurgem s využitím Cone Beam CT (CBCT) vyšetření obličejového skeletu, včetně kloubních hlavic mandibuly, faciálního skenu a 3D skenu dentice, bočního kefalometrického snímku, ortopantomogramu, intraorální a extraorální fotodokumentace a studijních modelů, včetně jejich diagnostické přestavby modelů. Celý soubor vyšetření je indikován i po ukončení léčby [4, 5]. Po šesti měsících léčby je vhodné zopakovat kefalometrický snímek a studijní modely. Při každé ortodontické kontrole na



Obr. 1
Skeletální miniplaty typu Bollard s fixačními šrouby – sada určená pro jednoho pacienta

Fig. 1
Bone anchored Bollard miniplate with screws – one patient set

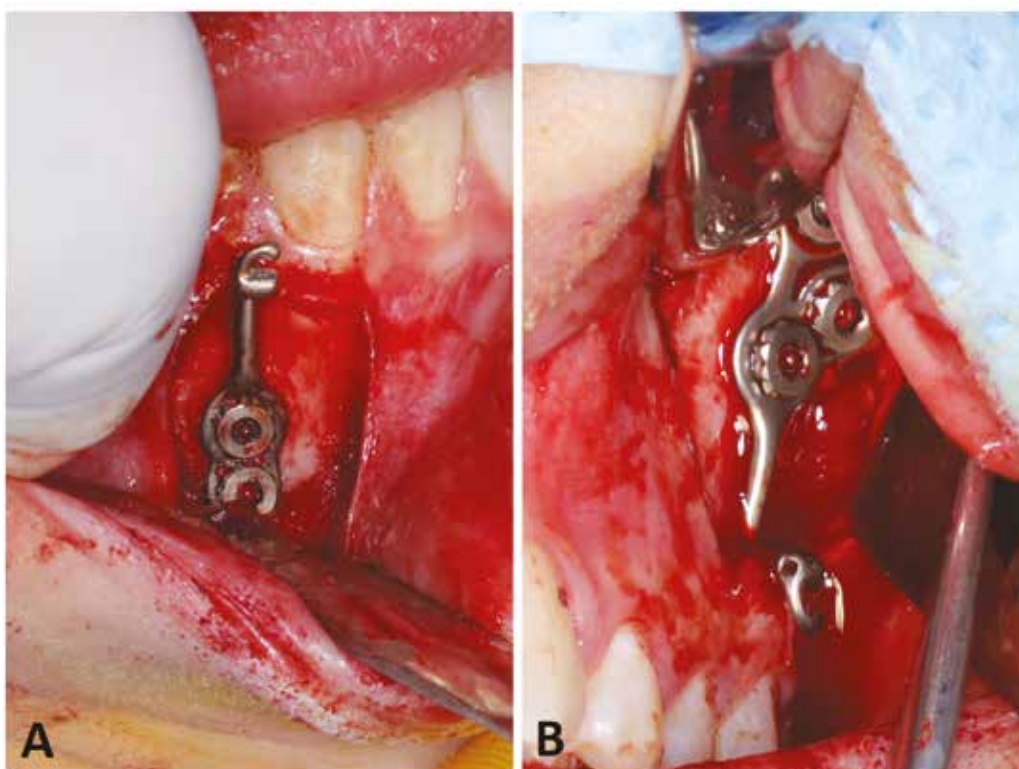
ortodoncii je také doporučována kompletní fotodokumentace pacienta. Celá léčba s použitím elastických tahů nasazených na skeletálně kotvených miniplatech typu Bollard má chirurgickou část, která spočívá v zavedení čtyř dlah miniplate s patentovaným tvarem, a ortodontickou část spočívající v přípravě snímacího či na zuby pevně fixovaného aparátu na zvýšení skusu. Uspadňuje se tak protrakční pohyb horního zubního oblouku a převedení obráceného skusu, úprava velikosti a tvaru zubních oblouků před aplikací tahů a zajištění retenční fáze terapie (**obr. 1**).

V plánovaném místě zavedení miniplate vedeme L incizi s vrcholem meziálně těsně nad hranicí připojené a volné gingivy. Po odklopení mukoperiostu jsou skeletální kotvení dlahy inzerovány v horní čelisti do oblasti crista zygomaticomaxillaris a v dolní čelisti vestibulárně na svah alveolárního výběžku do prostoru mezi kořeny špičáku a druhého stálého řezáku. Během zavádění je nezbytné se vyvarovat jakéhokoli tvarování dlah. Dlahy se adaptují pomocí tahu fixačních šroubů. Tím je garantován tvar, umístění a směr kotveních háčků prominujících sliznicí do vestibula těsně nad připojenou gingivou, čímž se minimalizuje také nebezpečí vzniku infekce a selhání dlahy nasadající na volnou sliznici drážděnou prostupujícím háčkem.

Zavedení dlah je výkon trvající 40–120 minut a je možné jej provést i v lokální anestezii či analgosedaci. Mnohem vhodnější však je zvolit anestezii celkovou, která přináší výrazně větší komfort pro pacienta i operátora. Je doporučeno provádět zavedení skeletálních dlah v profylaktické antibiotické cloně. Po výkonu platí běžná pravidla péče o ústní dutinu po chirurgických výkonech. Obsahuje lokální aplikaci chladných obkladů, výplach ústními antiseptiky, šetrnou a pečlivou ústní hygienu. Pacient by měl mít bezchybnou ústní hygienu již před zavedením dlah a poté v celém průběhu léčby, neboť plak může způsobit zánět sliznice a následné uvolnění dlahy z kosti. Rizikové je také opakované dotýkání se háčků jazykem a prsty, což rovněž může vést k rozvíklání a uvolnění skeletální dlahy. V pooperační fázi léčby je naprosto nezbytná spolupráce a dohled rodičů. Opatrnost je také nutná při sportu a dětských hrách. Pacient by se měl vyvarovat rizika úrazu v oblasti obličeje. Pokud vše probíhá bez obtíží, aplikujeme mezičelistní elastické tahy za dva až tři týdny od zavedení skeletálního kotvení (**obr. 2A a 2B**).

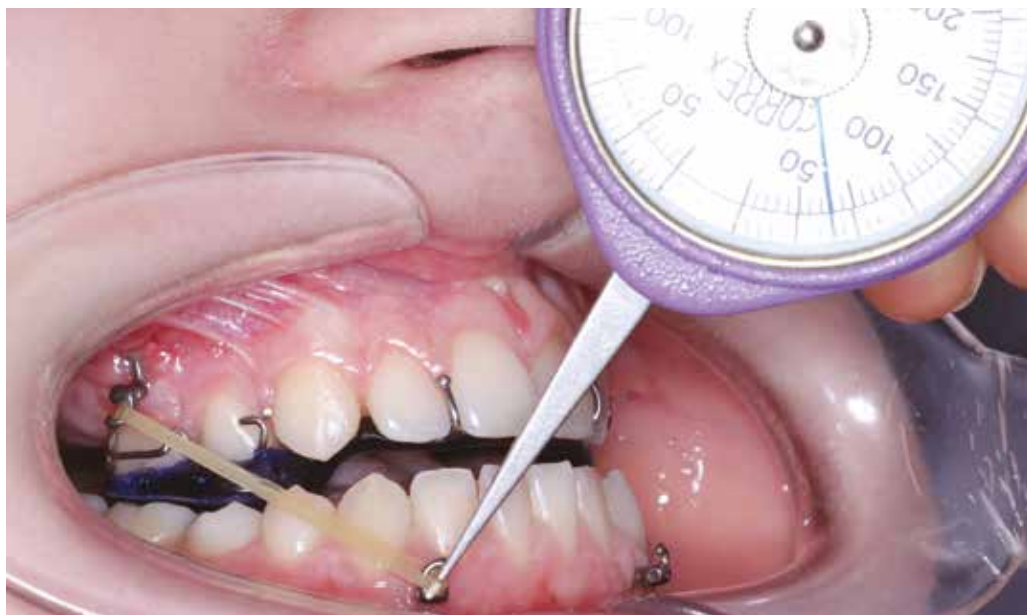VÝSLEDKY

Jakýkoli terapeutický postup s sebou vždy nese rizika komplikací až selhání metody. U skeletálně kotvených dlah je nejčastější



Obr. 2
Perioperační intraorální fotografie zavádění skeletálních miniplatů typu Bollard –
(A) pravá dolní dlahy;
(B) levá horní dlahy

Fig. 2
Per operative intraoral picture of the Bollard skeletal miniplates insertion –
(A) lower right plate;
(B) upper left plate

**Obr. 3**

Aplikace elastických tahů
tři týdny po chirurgickém
zavedení skeletálních dlah;
měření přesné síly je
prováděno pomocí siloměru

Fig. 3

Elastic forces application three
weeks after surgical procedure;
measurement an exact forces
with a dynamometr

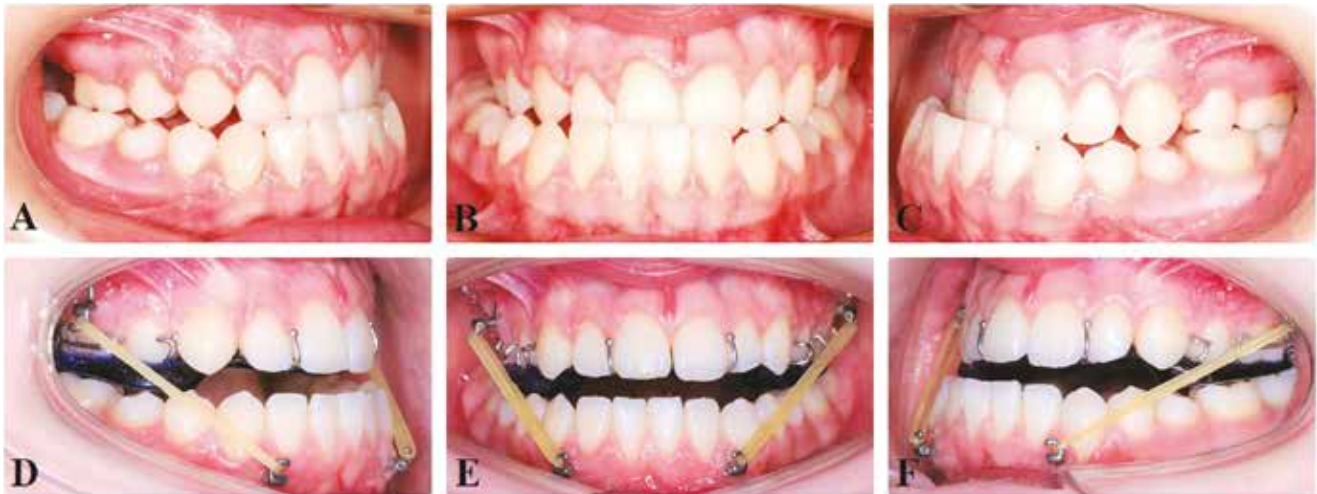komplikací ztráta stability kotevní dlahy, která je zpravidla důsledkem infekčních komplikací a chyby chirurga při zavedení. Uvolnění dlahy může provázet otok, bolestivost a zvýšená teplota. Při pohyblivosti miniplate je nutné vysadit na dva měsíce mezičelistní tah, a pokud i po uplynutí této doby mobilita přetrvává, je nutné miniplate explantovat. Reinzerce kotevní dlahy a obnovení elastických tahů je možné až za další tři měsíce po zahojení kostí. Je zde také nebezpečí celkového selhání metody, kdy elastické tahy nedokážou zvrátit nepříznivý typ růstu a ani přes dlouhodobé působení nedojde k nápravě vztahu zubních oblouků a navození fyziologických okluzních poměrů. Další léčba tak může být problematická, neboť pacient může ztratit důvěru k dalším navrhovaným postupům. Skeletální kotevní miniplate dlahy je po ukončení léčby vhodné explantovat, což je možné v lokální anestezii, ale může být komplikováno apozicí kosti přes dlahu. Někteří chirurgové řeší obtížnou explantaci dlahy tím, že odštípnou pouze prominující část dlahy – háček, tělo dlahy a fixační šrouby na kosti ponechají [6].

DISKUSE

Ortodontická léčba pacienta s progenním stavem začíná zpravidla dříve, než se doporučuje zavedení skeletálního kotvení pro mezičelistní tahy upravující nepříznivý vztah zubních oblouků (11–13 let). V dočasném chrupu upravujeme zábrusy prematurní kontakty nuceného vedení mandibuly anteriorně. Je třeba věnovat pozornost průběhu výměny chrupu,

prostorovým poměrům v zubních obloucích a jejich tvaru. U pacientů, kteří při progenním postavení čelistí mohou skousnout frontální úseky do hranového skusu (jde sice o určité zjednodušení, ale jinak velmi dobrý diferenciálně diagnostický znak pro indikaci funkčního aparátu), volíme s výhodou bimaxilární aparáty, například Fränkel typu III. Na konci první fáze výměny chrupu se snažíme podporovat rozvoj horní čelisti a vytvoření překusu horních řezáků pomocí parciálního fixního aparátu a tahu k obličejové masce, případně patrovou deskou s protruzními segmenty apod. Pokud v léčebném plánu počítáme se zavedením skeletálně kotvených mezičelistních tahů, věnujeme včas před jejich aplikací pozornost transverzální expanzi horního zubního oblouku. Před zavedením tahů pacientovi zhotovíme nákusný monomaxilární aparát, který zvýší skus a umožní anteriorní posun horního zubního oblouku.

Dalším úkolem ortodontisty je zajištění režimu správné aplikace elastických mezičelistních tahů. Ty jsou nasazeny bilaterálně dva až tři týdny po zavedení kotevních dlah. Iničiální zátěž je do 100 gramů na každé straně; ta se dále postupně měsíčně navyšuje po 50 gramech na konečnou zátěž maximálně 175 gramů. Elastické tahy by měly být v ústech, kromě času jídla a hygieny, neustále. Autor metody uvádí, že největší efekt je patrný po šesti měsících. Po úspěšné úpravě vztahu zubních oblouků je nutné zajistit retenci dosaženého stavu nejlépe funkčním aparátem, který je třeba používat alespoň do ukončení růstového spurtu (**obr. 3**).



ZÁVĚR

Popsaný postup patří do komplexu terapeutických doporučení pro modifikaci nepříznivého růstu čelistí, kam patří nejen použití dlah typu Bollard, ale i dlouhodobé působení obličejových masek s dentálním přenosem tahu anebo chirurgicky asistovaná expanze a protrakce maxilly. Dlahy typu Bollard jsou, oproti jiným metodám, svým komplexním účinkem vhodné k řešení vznikajících růstových vad na obou čelistech. Jsou limitovány rozsahem vzájemných skeletálních posunů ve vazbě na vzájemný vztah zubních oblouků. Jako terapeutické maximum jsou udávány posuny v rozsahu asi do pěti milimetrů [7]. Nad tuto vzdálenost jsou terapeutické výsledky těžko predikovatelné (**obr. 4A-F**).

Popisovanou metodu terapie prognenních a pseudoprogenních stavů používáme na

našem pracovišti krátce, nicméně první dílčí výsledky jsou povzbuzující. I přes jistá omezení a potřebnou vysokou míru spolupráce a motivace pacienta i jeho rodičů je metoda skeletálně kotvených dlah typu Bollard s mezičelistními elastickými tahy vítanou terapeutickou alternativou k ortognátním korekcím po ukončení růstu. Jejím užitím lze obejít problematický věk puberty s mnohdy velmi obtížnou spoluprací pacienta a omezit další negativní dopady nepříznivého růstu čelistí na faciální morfologii.

MUDr. Jiří Borovec

Stomatologická klinika 3. LF UK a FNKV
Oddělení ortodontie a rozštěpových vad
Šrobárova 1150/50
100 34 Praha 10
e-mail: jiri.borovec@fnkv.cz

Obr. 4

Třináctiletá pacientka s obráceným skusem, pravostranně zkrříženým skusem a posunem středu horního a dolního zubního oblouku; intraorální fotografie: (**A-C**) stav před zavedením skeletálních miniplatů typu Bollard; (**D-F**) nasazení elastických mezičelistních tahů a snímání ortodontického aparátu ke zvýšení skusu.

Fig. 4

Thirteen-years-old girl with skeletal class III malocclusion with right-side cross bite and middle lines shift of the upper and lower dental arches; intraoral pictures: (**A-C**) state before insertion of the Bollard skeletal miniplates; (**D-F**) patient with intermaxillary elastics and removable orthodontic appliance

LITERATURA

1. Kamínek M.

Kefalometrický rtg snímek při ortodontické terapii fixními aparáty. Dokt. Dis. 1986; LF UP Olomouc.

2. Cornelis MA, Scheffler NR, De Clerck HJ, Tulloch JC, Behets CN.

Systematic review of the experimental use of temporary skeletal anchorage devices in orthodontics. Am J Orthod Dentofac Orthop. 2007; 131(4): S52-S58.

3. De Clerck HJ, Cornelis MA, Cevidanes LH, Heymann GC, Tulloch CJ.

Orthopedic traction of the maxilla with miniplates: a new perspective for treatment

of midface deficiency. J Oral Maxillofac Surg. 2009; 67(10): 2123-2129.

4. Nguyen T, Cevidanes L, Cornelis MA, Heymann G, de Paula LK, De Clerck HJ.

Three-dimensional assessment of maxillary changes associated with bone anchored maxillary protraction. Am J Orthod Dentofac Orthop. 2011; 140(6): 790-798.

5. Heymann GC, Cevidanes L, Cornelis M, De Clerck HJ, Tulloch JC.

Three-dimensional analysis of maxillary protraction with intermaxillary elastics to miniplates. Am J Orthod Dentofac Orthop. 2010; 137(2): 274-284.

6. Cornelis MA, Scheffler NR, Mahy P, Siciliano S, De Clerck HJ, Tulloch JC.

Modified miniplates for temporary skeletal anchorage in orthodontics: placement and removal. J Oral Maxillofac Surg. 2008; 66(7): 1439-1445.

7. De Clerck HJ, Cevidanes L, Baccetti T.

Dentofacial effects of bone-anchored maxillary protraction: a controlled study of consecutively treated Class III patients. Am J Orthod Dentofac Orthop. 2010; 138(5): 577-581.