

Časté paralelne sa vyskytujúce lézie na povrchu jazyka

(Prehľadový článok)

Parallely Occurring Lesions on the Surface of the Tongue

(Review)

Riznič M., Minčík J., Ďurovič E., Vodrážka J., Konečná A.

Klinika stomatológie a maxilofaciálnej chirurgie LF UPJŠ a UN L. Pasteura, Košice
I. stomatologická klinika LF UK-OUSA, Bratislava

PRAKTICKÉ
ZUBNÍ
LÉKAŘSTVÍ,
ročník 65,
2017, 4,
s. 49–54

SÚHRN

Predmed zdelenia: Autori opisujú paralelne sa vyskytujúce lézie na povrchu jazyka. Ku týmto stavom priradujeme výskyt brázd na povrchu jazyka, známe ako fisúry, výskyt mapovitého jazyka, lingua geographica. Tieto nosologické jednotky sa môžu vyskytovať samostatne alebo aj spoločne. Pozornosť je smerovaná na možnosť prítomnosti lézií so spoluúčasťou povlaku patologicky zmnoženom alebo bez povlaku, ako aj so spolu výskytom sekundárnych prejavov niektorých systémových ochorení. Práca opisuje kritéria potrebné pre vyšetrenie nálezov fisúr jazyka a samotné typy mapovitého jazyka. Popisované lézie sú nedeliteľnou súčasťou hodnotenia orálneho zdravia.

Kľúčové slová: *fisúry – lingua geographica – hodnotenie orálneho zdravia*

SUMMARY

Background: In this paper the authors describe parallelly occurring lesions on the surface of the tongue. Fissures at the surface of the tongue and lingua geographica also belong to this group. These nosological units can be manifested together or separately. The authors report a possible presence of a pathological plaque layer and also a secondary manifestation of some systematic diseases. The other part is a guide to examination and evaluation of tongue fissures and lingua geographica. The described lesions have a significant importance in oral health evaluation.

Keywords: *tongue fissures – lingua geographica – oral health evaluation*

Prakt. zub. lék., roč. 65, 2017, č. 4, s. 49-54

ÚVOD

V orálnej praktickej medicíne sa značne často vyskytujú lézie na povrchu jazyka, ktoré sú združené, alebo sa vyskytujú samostatne. Inokedy jedna klinická forma prechádza do druhej a neraz môže vyvolať diagnostické ťažkosti [18]. Cieľom tejto odbornej práce je poukázať na to, že v praxi dosť často pozorujeme na povrchu jazyka tieto združené lézie:

A. na povrchu jazyka sa vyskytujú trhliny, v minulosti opisované ako lingua plicata a v súčas-

nosti uvádzané ako fisúry (fissured tongue, FT); vyskytujú sa samostatne a bez povlaku jazyka;

B. na povrchu jazyka sa vyskytuje mapovitý jazyk, lingua geographica, v súčasnosti označovaná termínom geographic tongue (GT), taktiež samostatne;

C. tieto dve lézie sa môžu vyskytnúť súčasne, alebo jedna je doplnená druhou, kedy sa ich klinická forma a intenzita mení a vyvoláva tým dojem zhoršenia základnej lézie;

D. často môžu vzniknúť stavy, kedy sa pridruží sekundárny prejav systémového ochorenia na povrchu jazyka a pôvodná lézia sa kvalitatívne zhorší.

PRAKTICKÉ
ZUBNÍ
LÉKAŘSTVÍ,
ročník 65,
2017, 4,
s. 49-54

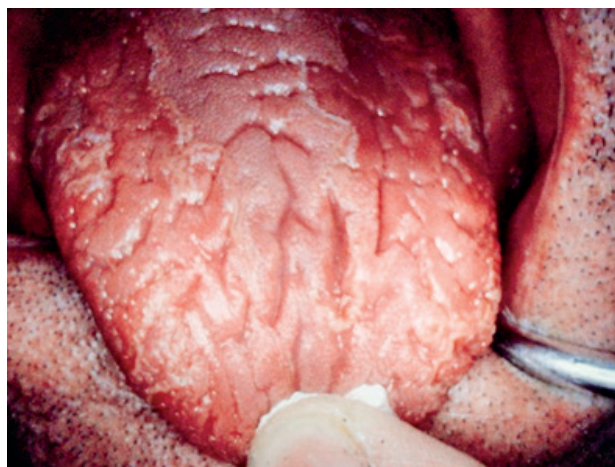KLINICKÝ OBRAZ VÝSKYTU TRHLÍN BEZ POVLAKU NA POVRCHU JAZYKA

Klinický obraz je značne variabilný. Vyskytujú sa anomálie povrchu jazyka, ktoré sú podobné konfigurácii pokožky scrota, a preto vznikol termín lingua scrotalis, alebo povrchu mozgu, odkiaľ pochádza pomenovanie lingua cerebriformis. Obidve tieto formy tvoria vlnitý povrch, ktorý je hladký bez prítomnosti papíl jazyka a brázdy medzi nimi sú značne povrchové, čím celý povrch je kompaktný a brázdy nie sú hlbšie ako jeden milimeter. V niektorých prípadoch pozorujeme, že sulcus medianus, stredná brázda, je prehĺbená a nie je rovnako hlboká po celom priebehu. Táto brázda nemusí byť dostatočne vyvinutá a miesto nej pozorujeme prítomnosť nerovnej jamky [2].

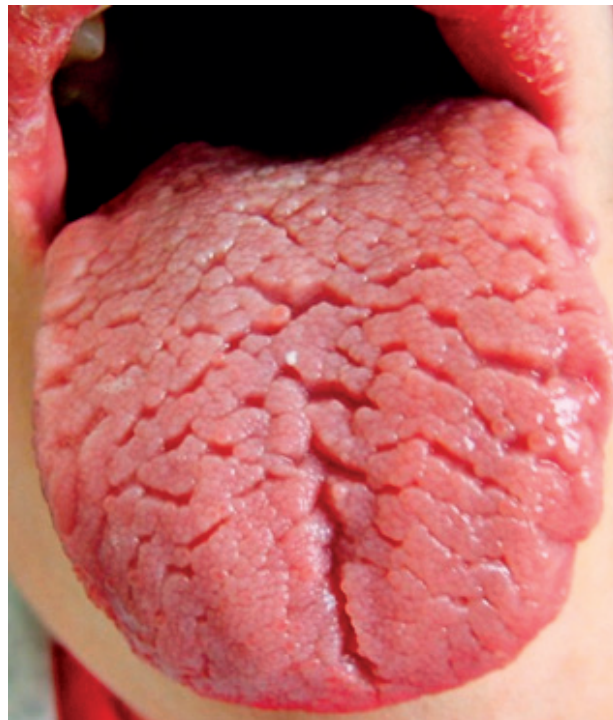Ďalším obrazom na tele jazyka je prítomnosť väčšieho počtu brázd, ktoré sú hlboké a sú priečne a šikmo usporiadané. Takéto brázdy môžeme pozorovať aj na bokoch jazyka. Inokedy sú hlboké brázdy lokalizované na hrote jazyka, vytvárajú plochu a tvoria laloky [21] (obr. 1, 2, 3, 4).

SYMPTOMATOLÓGIA TVORBY BRÁZD NA POVRCHU JAZYKA

Praktické skúsenosti potvrdzujú, že povrchové nálezy nevyvolávajú žiadne ťažkosti. Odtiaľ pochádza stanovisko, že nález nie je potrebné liečiť. Skúsenosť však potvrdzuje, že vekom sa stav môže zhoršovať a pacienti si začínajú sťažovať na striedavé pálenie jazyka, ktoré je väčšinou vyvolané potravou alebo iným mechanickým podráždením [11]. Pocity pálenia krátko trvá a nedosahuje väčšiu intenzitu.



Obr. 1 Výskyt brázd na povrchu jazyka, imitujúce povrch mozgu (v starej terminológii lingua cerebriformis), bez prítomnosti povlaku jazyka (foto Ďurovič)



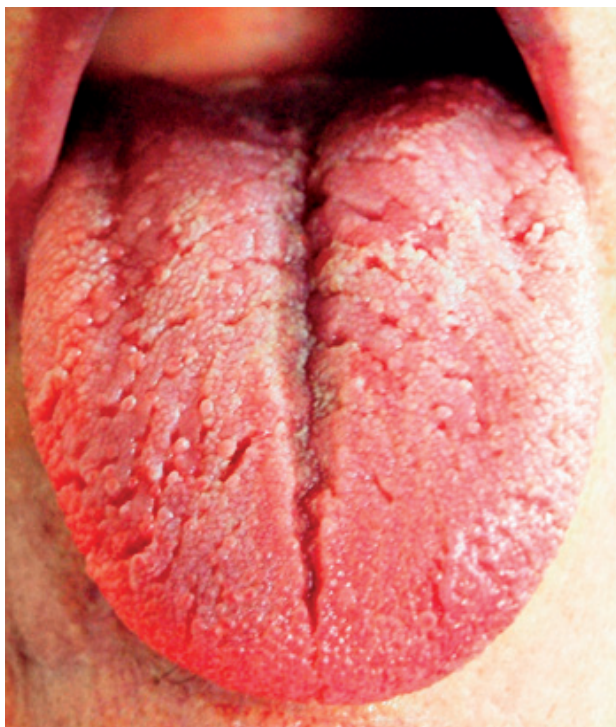Obr. 2 Brázdy sú na celom tele jazyka a porušujú celistvosť aj smerom na hrany jazyka (foto Vodrážka)

Hlboké brázdy, ktoré vytvárajú laloky, sa stávajú aj rezervoárom tkanivového detritu a zvyškov potravy. V brázdach vznikajú druhotné povrchové zápaly, ktoré zvyšujú stupeň pálenia a pribúda aj slabá bolesť. Pri výskyte väčšieho počtu brázd môžeme na ich okrajoch pozorovať slabé červené farebné zmeny, ktoré svedčia pre regeneráciu filiformných papíl. Pri týchto stavoch sa môže vyskytnúť aj lingua geographica aj so svojou pridruženou symptomatológiou [4]. Pre objektivizovanie FT je vypracovaná metodika klinického vyšetrenia a hodnotenie stavu. Základ metodiky predstavuje sledovanie centrálnej brázdy na povrchu tela jazyka s nasledovnými kritériami:

I. Hodnotenie kritérií na lingua plicata. Centrálna brázda prebieha v strede tela jazyka a v jej okolí sa nachádza slabý povlak:

- ku tomuto typu zaraďujeme stavy, kde stredná brázda prebieha longitudinálne a ďalšie brázdy prebiehajú vertikálne do koreňa jazyka;
- ku tomuto typu zaraďujeme stavy, kde stredná brázda nie je dostatočne vytvorená a brázdy prebiehajú horizontálne cez telo (stred) jazyka;
- ku tomuto typu zaraďujeme stavy, kde stredná brázda nie je dostatočne vytvorená a brázdy prebiehajú longitudinálne na bočných častiach jazyka;

Časté paralelne sa vyskytujúce lézie na povrchu jazyka



Obr. 3 Výrazný a hlboký sulcus medianus, od neho periférne k bokom sú rôzne hlboké brázdy v povrchu jazyka (foto Timková)

- D. ku tomuto typu zaraďujeme stavy, kde stredná brázda je dostatočne vytvorená a vetvením z nej vybiehajú brázdy laterálne;
- E. ku tomuto typu zaraďujeme stavy, kde stredná brázda je iba naznačená a brázdy prebiehajú difúzne po celom povrchu tela jazyka.

II. Hodnotenie kritérií na lingua plicata. Posudzuje sa počet prítomných brázd:

- A. slabý stav, kedy počet brázd je od jednej do troch;
- B. pokročilý stav, kedy počet brázd je viac ako tri;
- C. zlý stav, kedy počet brázd je desať a viac.

III. Hodnotenie kritérií je zamerané na vyhodnotenie pocitu pálenia jazyka pri stravovaní:

- A. bez pocitu pálenia;
- B. s pocitom pálenia.

Autori odporúčajú predložené kritériá používať pri epidemiologických štúdiách a pri hodnoteniach početne väčších súborov. Predložený súbor kritérií bol vypracovaný v roku 2016 [7].

Predpokladané príčiny tvorby brázd doteraz nie sú známe. Klinické pozorovania vedú k názoru, že brázdy sú následkom vzniku defektov v epiteliálnom kryte, ktoré môžu vzniknúť traumatizáciou alebo následkom edematózneho zväčšenia povrchu jazyka, z akejkoľvek príčiny [14, 15].

Časť autorov poukazuje na sekundárne prejavy systémových ochorení, ako sú: psoriáza, Melkerssonov-Rosenthalov syndróm, orofaciálna granulomatóza, Downov syndróm, tvorba malígných novotvarov v gastrointestinálnom trakte a iné systémové ochorenia [1, 5].

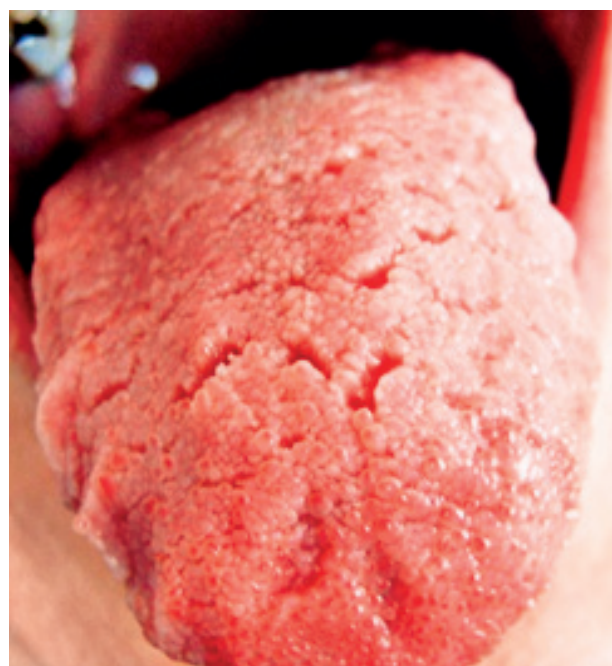KLINICKÝ OBRAZ MAPOVITÉHO JAZYKA, GEOGRAPHIC TONGUE

Do nedávnej minulosti bola lingua geographica považovaná za vrodenú anomáliu na povrchu jazyka. Sme toho názoru, že s určitostou nejde o anomáliu, ale o chorobný neškodný stav na povrchu jazyka. Ide o benígne postihnutie sliznice jazyka, ktoré sa prejavuje červenými vyhladenými plôškami na tele jazyka. Lézie môžu meniť polohu, charakter a veľkosť v priebehu minút až hodín. U niektorých pacientov môžeme pozorovať početné exacerbácie a remisie [19, 20].

Vyhladené červené políčka tým, že splývajú, tvoria plochu, ktorá má podobu mapy. Od toho je odvodené pomenovanie lézie – mapovitý jazyk, ktorého pomenovanie pochádza z devätnásteho storočia.

Z minulosti je známe, že lingua geographica sa vyskytuje najviac u detí. V súčasnosti vieme, že sa vyskytuje aj u mladistvých, v dospelosti viac u žien ako mužov a menej v starobe [4].

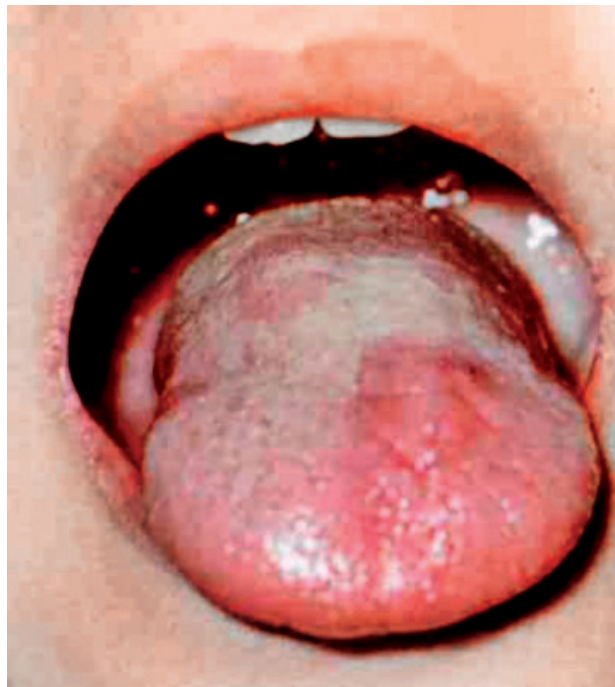
V súčasnosti je známe, že sa často s inými zmenami na povrchu jazyka vyskytuje aj lingua fissurata.



Obr. 4 Brázdy sú lokalizované na tele a hrote jazyka (foto Vodrážka)

PRAKTICKÉ ZUBNÍ LÉKAŘSTVÍ,
ročník 65,
2017, 4,
s. 49–54

PRAKTICKÉ
ZUBNÍ
LÉKAŘSTVÍ,
ročník 65,
2017, 4,
s. 49-54



Obr. 5 Na povrchu tela jazyka u mladých dospelých sú prítomné väčšie políčka červenej farby. V ich okruhu došlo k atrofii filiformných papíl (foto Ďurovič).



Obr. 6 Linqua geographica. Na tomto povrchu sa pridružuje patologicky zmožený povlak a prítomná je povrchová erózia na hrote jazyka (foto Ďurovič).

Chorobný stav sa objavuje behom života v rôznych obdobiach a jeho klinický obraz sa neustále mení [9, 10]. Niekedy môže úplne vymiznúť. Prvotným a hlavným príznakom je atfia nitkovitých papíl. Histologický obraz obsahuje zápalové zmeny, ktoré odpovedajú subjektívnym ťažkostiam pacienta. Podľa toho nastupuje požiadavka na diferenciálnu diagnostiku, v ktorej je potrebné odlišiť GT od iných zápalových lézií. Dôležité je odlišiť tento stav od glositídy karenčného pôvodu.

Mapovitý jazyk sa vyskytuje pomerne často. Povrch jazyka poskytuje rozmanitý obraz, často sa mení behom jedného dňa. Objavujú sa rôzne veľké nerovnomerné červené políčka, ktoré sú ostro ohraničené od okolitej normálnej sliznice. Červené políčka vznikajú preto, lebo dochádza ku vymiznutiu nitkovitých papíl [8].

Papily hubovité ostávajú zachované, červené políčka sa často spájajú a pri určitej zostave pripomínajú mapu. Okraj lézií je oblúkovito vyvýšený nad úroveň okolitej sliznice, je belasej farby, čo je dôležitý diferenciálne diagnostický znak oproti začínajúcej glossitis atrofica. Belasý lem je tvorený nahromadeným akantotickým epitelom a zápalovým edémom povrchových vrstiev epitelu. V červených políčkach je epitel bez známok rohovania a výrazne tenký.

Geographic tongue sa vyskytuje v niekoľkých klinických formách alebo typoch

1. typ sa vyskytuje v detskom veku. Jazyk je sýto červený a vyhladený. Na jeho povrchu zreteľne vyčnievajú hubovité papily. Nitkovité papily sú veľmi krátke až vymiznuté. Na povrchu jazyka sú rôzne usporiadané pruhy alebo kruhy, ktoré sa tvoria hyperpláziou sliznice a zápalovým exsudátom.

2. typ často vidíme u mladých dospelých. Pozorujeme predchádzajúce príznaky, ktoré sú kombinované s prítomnosťou lingua plicata. Mapovité tvary sa tvoria preto, lebo povrch jazyka je porušený brázdami. Nitkovité papily strácajú svoju typickú štruktúru, a preto z typického klinického obrazu políčok s normálnym povlakom jazyka a políčok bez povlaku ostávajú iba biele okraje políčok [3].

3. typ je mapovitý jazyk v dospelosti. Vyskytuje sa u osôb stredného veku, častejšie u žien ako u mužov. Pozorujeme ho v typickej forme s tvorbou dobre ohraničených políčok, ktoré sú červené, spájajú sa, čím jazyk nadobúda vzhľad mapy. Ostatný povlak jazyka je normálny alebo patologicky zmožený.

4. typ sa vyskytuje tiež v dospelosti a je podobný ako v detskom veku. Pozorujeme prítomnosť ojedinelého políčka červenej farby a rôznych rozmerov.

5. typ je takisto vyskytujúci sa v dospelosti, často je označovaný termínmi glossitis areata mig-

Časté paralelne sa vyskytujúce lézie na povrchu jazyka

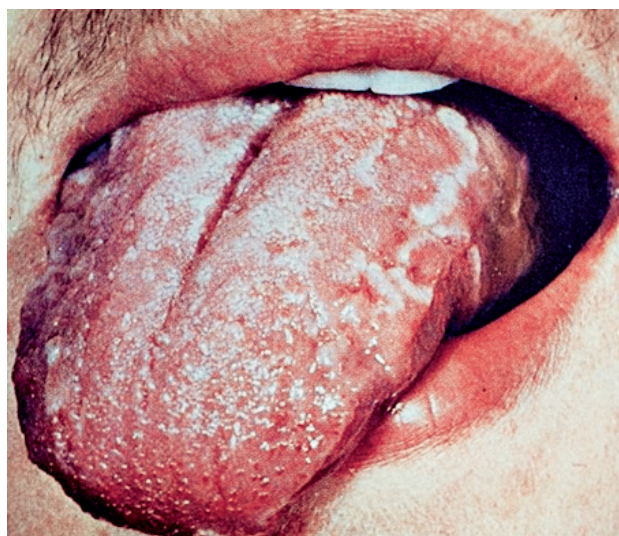rans. Tvoria sa erózie okrúhleho tvaru na ktoromkoľvek úseku povrchu jazyka. Často recidivujú, ich priebeh je v remisiách a môžu byť v príčinnej súvislosti s infekciou *Helicobakter pylori* [6]. (obr. 5, 6, 7, 8).

PREDPOKLADANÉ ETIOLOGICKÉ SÚVISLOSTI

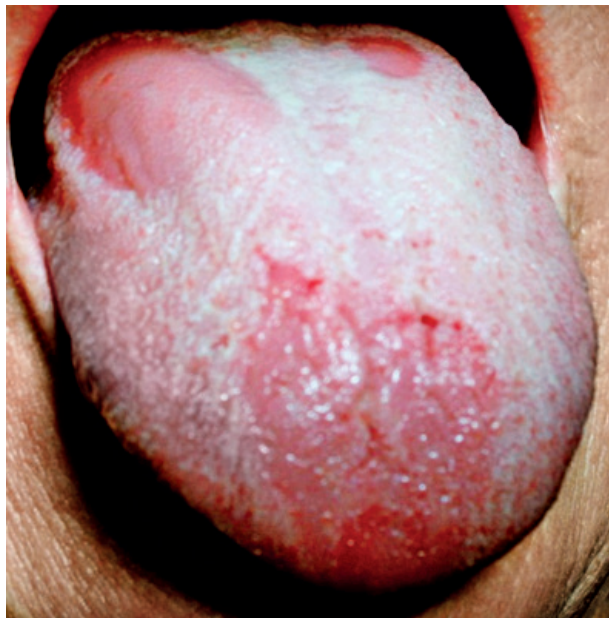Aj keď etiológia ostáva neznáma, pri odborných diskusiách sa sformovalo niekoľko názorov. Najčastejšie sa udáva, že príčinou GT je exsudatívna diatéza, neuropatické konštitúcie, alergické reakcie a dedičné vlohly. Dedičný faktor potvrdzuje praktická skúsenosť, že GT sa môže vyskytnúť u členov jednej rodiny. Pozorovali sme výskyt u matky a oboch jej detí. Ostatné etiologické faktory, ako sú neurologické vplyvy, sa dokazujú pomerne ťažko, a preto o nich nie sú spoľahlivé referencie [17].

Prítomnosť GT a jej priebeh zhoršujú duševné rozpoloženia, ako sú pocity strachu, neistoty a úzkosti. Duševné chorobné stavy, ako depresie, podráždenosť, môžu vyvolať GT alebo zhoršiť jej stav. Nemalú úlohu v etiológii zohráva menštruačný cyklus a prípadné jeho poruchy.

Lingua geographica sa značne dlhú dobu dávala do príčinnej súvislosti s horným dyspeptickým syndrómom a s tvorbou patologicky zmnoženého povlaku. Predpokladalo sa, že takto vzniknutý povlak je príčinou halitosis rôzneho stupňa. Niektoré nálezy sú značne kritizované, ale ostáva v platnosti názor, že poruchy procesu trávenia spolupôsobia na vyvolaní mapovitého jazyka.



Obr. 7 Lingua geographica. Keratotické políčka sú prevažne na okrajoch jazyka. Pridružený je patologicky zmnožený povlak (foto Vodrážka).



Obr. 8 Povlak jazyka patologicky zmnožený. Jeho olupovanie sa deje na väčších plochách na hrote a na tele jazyka. Stav imituje mapovitý jazyk (foto Vodrážka).

**PRAKTICKÉ
ZUBNÍ
LÉKAŘSTVÍ,**
ročník 65,
2017, 4,
s. 49–54

Často sa diskutuje o tom, že GT nemá chorobný podklad, ale je obrazom regeneračného procesu pri výmene filiformných papíl na povrchu jazyka. V ostatnom čase sú opakované referencie o tom, že GT je prejavom kožného ochorenia psoriasis vulgaris na sliznici povrchu jazyka. Tento názor pretrváva už niekoľko rokov a z odborného hľadiska sa mapovitý jazyk často považuje za jeden zo symptómov psoriázy [12, 13].

Subjektívna symptomatológia je pomerne chudobná. V detskom veku často pozorujeme pálenie povrchu jazyka, deti odmietajú potravu.

V dospelosti je prítomné pálenie s meniacou sa intenzitou a prítomnosťou pocitu cudzieho telesa. Pálenie môže byť spontánne a pri rozsiahlejších nálezoch aj pri podráždení stravou [16].

DIFERENCIÁLNA DIAGNOSTIKA**Mapovitý jazyk**

1. Vyhladené plôšky na povrchu jazyka sa rýchlo menia.
2. Prítomná je spontánna reverzibilita zmien.
3. Lézie bývajú v pomerne rovnakej intenzite.
4. Nezmenená časť jazyka ostáva v normálnom stave.
5. Okraje lézií sú väčšinou ostro ohraničené a často nad úroveň sliznice.
6. Často sa vyskytuje u detí a mladých dospelých.
7. Celkové vyšetrenie často nevysvetľuje vznik stavu.

PRAKTICKÉ
ZUBNÍ
LÉKAŘSTVÍ,
ročník 65,
2017, 4,
s. 49-54

Vyhladený jazyk

1. Vyhladené plôšky sa menia veľmi pomaly.
2. Lézie sa do spontánneho stavu nevracajú.
3. Chorobné zmeny často pokračujú a končia vyhladením povrchu jazyka.
4. Na ostatnom povrchu jazyka sú papily zmenené, okrem toho môžu byť prítomné drobné erózie a fisúry, prípadne petechie.
5. Prechod papíl do vyhladených plôšok je plynulý, bez ohraničenia.
6. Často sa vyskytuje v dospelosti a u starších ľudí.
7. Vyskytuje sa pri anemickom syndróme, alergických stavoch a pri karenciách vitamínov a železa.

ZÁVER

V dostupných literárnych zdrojoch sme doteraz nenachádzali vyčerpávajúce správy o fisúrach na povrchu jazyka, o výskyte a klinickom obraze lingua geographica ani o ich spoločnom výskyte s možnosťou pridruženia sa prejavov systémových ochorení a spolu výskytom s povlakom patologicky zmnoženým. Na základe uvedených poznatkov je potrebné brať do úvahy, že opisované lézie sú nedeliteľnou súčasťou hodnotenia orálneho zdravia.

LITERATÚRA

1. Al-Maweri, A. S., Tarakji, B., Ghadah, A., et al.: Lip and oral lesions in children with Down syndrome. A controlled study. *J. Clin. Exp. Dent.*, roč. 7, 2015, č. 2, s. 284-288.
2. André, R., Gabrielli, A., Laffitte, E., Kherad, O.: [Atypical scurvy associated with anorexia nervosa]. *Ann. Dermatol. Venereol.*, roč. 144, 2017, č. 2, s. 125-129.
3. Araujo, V. S., Godinho, E. V., Farias, L. E., et al.: Prevalence of oral mucosal lesions in a Brazilian military police population. *J. Clin. Exp. Dent.*, roč. 7, 2015, č. 2, s. 208-211.
4. Bhattacharya, P. T., Sinha, R., Palm, S., et al.: Prevalence and subjective knowledge of tongue lesions in an Indian population. *J. Oral. Biol. Craniofac. Res.*, roč. 6, 2016, č. 2, s. 124-128.
5. Bordino, L., Juchli, M. L., Fernández, M., et al.: [Melkersson Rosenthal syndrome. Report of two pediatric cases]. *Arch. Argent. Pediatr.*, roč. 114, 2016, č. 4, s. 224-227.
6. Cigic, L., Galic, T., Kero, D., Simunic, M., et al.: The prevalence of celiac disease in patients with geographic tongue. *J. Oral. Pathol. Med.*, roč. 45, 2016, č. 10, s. 791-796.
7. Dafar, A., Čevik-Aras, H., Robledo-Sierra, J., et al.: Factors associated with geographic tongue and fissured tongue. *Acta Odontol. Scand.*, roč. 74, 2016, č. 3, s. 210-216.
8. Ďurovič, E., Vodrážka, J., Timková, S.: Klinický obraz bielych plôch a predrakovinných stavov ústnej dutiny. Bratislava, Hebra 2015.
9. Ghapanchi, J., Rezazadeh, F., Kamali, F., et al.: Oral manifestations of asthmatic patients. *J. Pak. Med. Assoc.*, roč. 65, 2015, č. 11, s. 1226-1227.
10. MUSAAD, H. A., Abuaffan, A. H., Khier, E.: Prevalence of fissured and geographic tongue abnormalities among university students in Khartoum State, Sudan. *Enz Eng* 5: 137. doi:10.4172/2329-6674.1000137. (2015).
11. Nadine Filippi, A. D. N.: Frequency of fissured tongue (lingua plicata) as a function of age. *Swiss Dental J. SSO*, roč. 126, 2016, s. 886-891.
12. Picciani, B. L. S., Teixeira-Souza, T., Curty, Á. A., et al.: Unraveling oral psoriasis and its relationship with geographic tongue: A literature review. *World J. Dermatol.*, roč. 5, 2016, č. 2, s. 84-92.
13. Picciani, B. L. S., Souza, T. T., Santos, V. de C. B., et al.: Geographic tongue and fissured tongue in 348 patients with psoriasis: correlation with disease severity. *Scientific World J.*, 2015, ID 564326, s. 7.
14. Raman, P., Krithika, L. C., Anandi, S. M.: Prevalence of tongue lesions in tobacco and non-tobacco users of OPD, SRM Dental College, Chennai: cross-sectional study. *Intern. J. Advanced Health Sci.*, roč. 1, 2015 č. 10, s. 1-5.
15. Rezaei, F., Safarzadeh, M., Mozafari, M.: Prevalence of geographic tongue and related predisposing factors in 7-18 year-old students in Kermanshah, Iran 2014. *Global J. Health Sci.*, roč. 7, 2015, č. 5, s. 91-95.
16. Slezák, R., Dřížhal, I.: Atlas chorob ústní sliznice. Quintessenz, Praha, 2004.
17. Sudarshan, R., Vijayabala, S. G., Samata, Y.: Newer classification system for fissured tongue: an epidemiological approach. *J. Tropical Med.*, 2015, ID 262079, 5 s.
18. Timková, S., a kolektív: Ochorenia jazyka. Vydavateľstvo JES, Košice, 2016.
19. Tortorici, S., Corrao, S., Natoli, G., Difalco, P.: Prevalence and distribution of oral mucosal non-malignant lesions in the western Sicilian population. *Minerva Stomatol.*, roč. 65, 2016, č. 4, s. 191-206.
20. Tyagi, K. K., Upadhyay, K. M., Grewal, S. D., et al.: Various discrepancies during development of tongue. *Asian Pac. J. Health Sci.*, roč. 3, 2016, č. 1, s. 156-160.
21. Zviri, M. A., Patil, S., Al-Omar, F., et al.: Prevalence of developmental oral mucosal lesions among a sample of denture wearing patients attending College of Dentistry Clinics In Aljouf University. *Eur. Scient. J.*, roč. 12, 2016, 24. ISSN: 1857 - 7881 (Print) e - ISSN 1857- 7431.

Doc. MUDr. Eugen Ďurovič, DrSc.

Hlinkova 12
040 01 Košice
Slovenská republika
e-mail: durovic.eugen@gmail.com