

# Predikce přítomnosti interdentální papily v oblasti horních středních řezáků v závislosti na vzdálenosti bodu kontaktu od kostního septa a mezizubní vzdálenosti

*(Původní práce – klinická studie)*

## Prediction of the Interdental Papilla Presence between the Upper Central Incisors Based on the Distance from the Contact Point to the Crest of Bone and Interdental Distance

*(Original Article – Clinical Study)*

Belák Š.<sup>1</sup>, Starosta M.<sup>1</sup>, Zapletalová J.<sup>2</sup>

<sup>1</sup>Klinika zubního lékařství, oddělení parodontologie LF UP a FN, Olomouc

<sup>2</sup>Ústav lékařské biofyziky LF UP, Olomouc

### SOUHRN

**Úvod a cíl práce:** Přítomnost mezizubní papily hraje významnou roli v celkovém estetickém výsledku ošetření, a to hlavně ve viditelných oblastech, jako je papila mezi horními středními řezáky. Cílem této studie bylo sledování faktorů daných kostním podkladem, které mohou ovlivnit vzhled této papily.

**Metodika:** Byla vyšetřena skupina 50 probandů ve věku 20–30 let, se zdravým parodontem. Stav interdentální papily mezi horními centrálními řezáky byl vyhodnocen podle klasifikace navržené Nordlandem and Tarnowem. Z intraorálního snímku byly pomocí počítačového programu změřeny vzdálenosti mezi kostním septem a bodem kontaktu a mezizubní vzdálenost v oblasti cemento-sklovinné hranice.

**Výsledky:** Po analýze dat z měření byla prokázána statisticky signifikantní závislost mezi přítomností mezizubní papily a vzdáleností bodu kontaktu od kostního septa ( $p < 0,0001$ ). Prokázána byla i závislost přítomnosti papily a mezizubní vzdálenosti ( $p < 0,0001$ ). Z daných výsledků byla určena hodnota predikce přítomnosti papily pro oba faktory.

**Závěr:** Přítomnost mezizubní papily je ovlivněna různými faktory, ke kterým patří i vzdálenost bodu kontaktu a kostního septa a mezizubní vzdálenost. Změna těchto vzdáleností může ovlivnit celkový estetický výsledek ošetření.

**Klíčová slova:** *interdentální papila – estetika – black triangle*

### SUMMARY

**Background:** The appearance of interdental papillae plays an important role in the final aesthetic outcome, especially in exposed region as is interdental papilla between central upper incisors. The aim of this study, is to determine factors associated with bone morphology, which can influence the appearance of this papilla.

**Materials and methods:** 50 subjects in the range of 20–30 years of age with healthy periodontal tissues were examined. Presence of interdental papilla between central maxillary incisors was determined using classification proposed by Nordland and Tarnow. Intraoral radiographs were utilized to measure distance from contact point to the crest of bone and interdental distance at the level of cemento-enamel junction using a computer programme.

**Results:** Statistically significant correlation between papilla presence and distance from the contact point to the crest of bone ( $p < 0,0001$ ) was found. Also significant relationship between papilla presence and interdental distance ( $p < 0,0001$ ) was found. The value of prediction of papilla presence for both factors was inferred from data analysis.

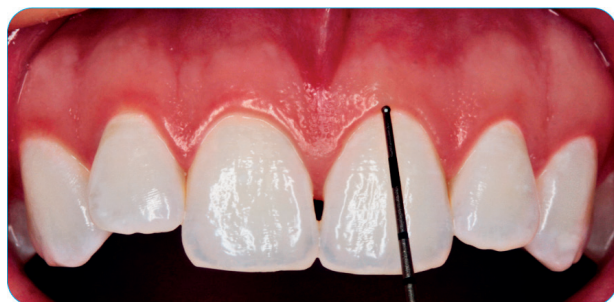**Conclusion:** Presence of interdental papilla is influenced by various factors, including distance from contact point to the crest of bone and interdental distance. Modification of these distances can influence the final aesthetic outcome.

**Keywords:** *interdental papilla – aesthetic – black triangle*

Čes. Stomat., roč. 117, 2017, č. 3, s. 68-73

## ÚVOD

Ve stomatologii hraje v dnešní době tzv. červená estetika významnou roli. Její nedílnou součástí je přítomnost mezizubní papily. V ideálním případě u zdravého parodontu papila vyplňuje celý mezizubní prostor. Pokud tak není, objevuje se tzv. black triangle, který narušuje celkový estetický dojem a může způsobit potíže při mluvení nebo retenci potravy, což negativně ovlivňuje zdraví parodontu [17] (obr. 1).



**Obr. 1** Intraorální fotografie frontálního úseku maxily – esteticky rušivý „black triangle“

Cohen poprvé popsal zubní papilu jako sedlo nekeratinizované nebo parakeratinizované tkáň s orálním a bukalním vrcholem tkáň keratinizované, která vyplňuje mezizubní prostor. Papila mezi horními středními řezáky má obvykle tvar obrácené pyramidy [1, 2]. Změna vzhledu papily může být způsobena různými příčinami, jako je ztráta objemu kosti v interproximálním prostoru, ztráta attachmentu způsobující recesy, pozice a tvar bodu kontaktu, angulace korunek a kořenů, ortodontické posuny, trojúhelníkový tvar korunek apod. [13, 15, 17, 18, 21-23].

Tarnow už v roce 1992 zkoumal vztah mezi přítomností papily a vzdáleností bodu kontaktu od kostního septa. Jestliže byla vzdálenost větší než pět milimetrů, byla papila téměř vždy přítomna (98 %). U vzdálenosti větší než šest milimetrů papila u 56 procent případů zcela vyplňovala mezizubní prostor a nad sedm milimetrů pak méně než 27 procent [20].

Cílem této studie bylo ověřit původní výsledky Tarnowa, přičemž vzdálenost bodu kontaktu a kostního septa jsme doplnili o mezizubní vzdálenost, kterou sám Tarnow v závěru své studie popsal jako další možný faktor ovlivňující přítomnost, respektive tvar, interdentalních papil.

## METODIKA

### Skupina pacientů

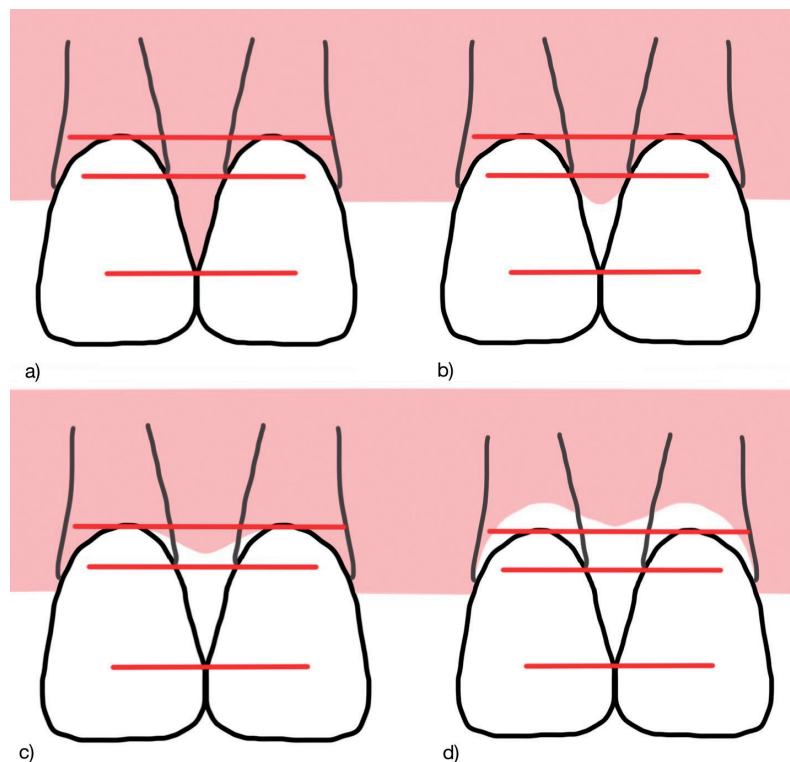
V klinické studii bylo vyšetřeno 55 studentů zubního lékařství Univerzity Palackého v Olomouci ve věku 20–30 let. Každý dobrovolně souhlasil, že se zúčastní měření v rámci výzkumu. Pouze 50 z nich (30 žen a 20 mužů) splnilo kritéria a zúčastnili se dalšího měření. Kritéria k vyloučení ze skupiny vyšetřovaných jedinců :

- závažné onemocnění parodontu (hloubka sondáže chobotů 3 mm a více),
- malhygiena,
- medikace léků ovlivňujících vzhled a zdraví měkkých tkání (např. Hydantoin, Cyklosporin, Amlodipin),
- těhotné nebo kojící ženy,
- rozsáhlá výplň nebo korunka na horních středních řezácích,
- systematické kostní onemocnění,
- silní kuřáci (10 a více cigaret denně).

Výzkum probíhal na oddělení parodontologie Kliniky zubního lékařství v Olomouci.

### Klinické měření

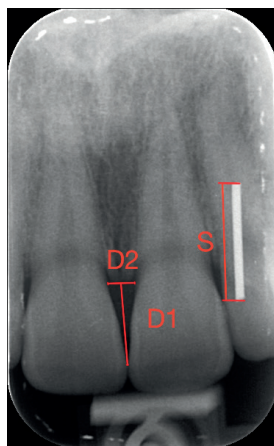
Každý jedinec byl klinicky vyšetřen se zaměřením na střední řezáky v horní čelisti. Interdentalní papila mezi uvedenými zuby byla vyhodnocena pomocí klasifikace navržené Nordlandem a Tarnowem [12], která je založena na třech anatomických bodech: bod/plocha kontaktu, apikální bod cemento-sklovinné hranice faciálně, koronální bod na cemento-sklovinné hranici apoximálně (obr. 2).



Obr. 2 Index papily podle Nordlanda. a) normální papila, b) I. třída, c) II. třída, d) III. třída

#### Stanovená klasifikace:

- Norma: papila vyplňuje celý interdentální prostor.
- I. třída: vrchol papily se nachází v oblasti mezi bodem kontaktu a linií spojující cemento-sklovinnou hranici aproximálně.
- II. třída: vrchol papily se nachází na linii nebo nad linií cemento-sklovinné hranice aproximálně, ale koronárně od linií spojující cemento-sklovinnou hranici faciálně.
- III. třída: vrchol papily je lokalizován na linii nebo nad linií cemento-sklovinné hranice faciálně.



Obr. 3 Intraorální rentgenový snímek regio 11-21. D1: vzdálenost bodu kontaktu od kostního septa, D2: mezizubní vzdálenost, S: kalibrační tyčinka o velikosti 10 mm

Po klinickém vyšetření byla zhotovena fotografie frontálního úseku probanda (obr. 1). Pro měření kostního podkladu byl u všech probandů zhotoven intraorální rtg snímek regio 11-21. Snímek byl zhotoven paralelní technikou pomocí držáku s rentgen-kontrastní kalibrační tyčinkou o délce 10 mm (S). Vzdálenost bodu kontaktu od kostního septa (D1) a následně mezizubní vzdálenosti v oblasti cemento-sklovinné hranice (D2) byly po kalibraci snímku změřeny v programu Digora (obr. 3). U deseti náhodných snímků byly proměřeny tyto vzdálenosti znovu, pro zjištění chyby měření. Snímek byl zhotoven na přístroji Trophy Irix 65 (výrobce Hulbert dental ICT, Velká Británie).

#### STATISTICKÁ ANALÝZA

K analýze dat byl použit statistický software IBM SPSS Statistics verze 22. K posouzení závislosti mezi přítomností papily a vzdáleností bodu kontaktu od kostního septa, resp. mezizubní vzdáleností, byl použit

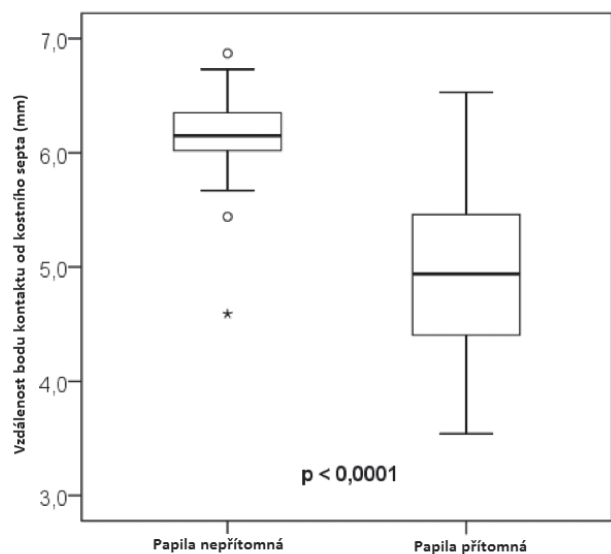
Mannův-Whitneyův U test. K vyhledání optimální cut-off hodnoty pro predikci přítomnosti papily byla použita ROC analýza. Normalita dat byla ověřena Shapirovým-Wilkovým testem. Testy byly dělány na hladině signifikance 0,05.

#### VÝSLEDKY

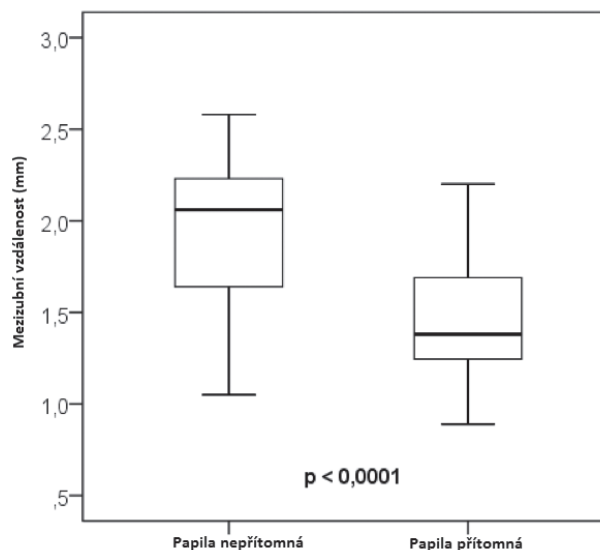
Po vyšetření bylo zjištěno, že normální papila mezi horními centrálními řezáky byla u 31 probandů a papila I. třídy u 19 probandů. Pro zjednodušení interpretace jsme se rozhodli výsledek rozdělit na papilu přítomnou (normální, plně vyplňující mezizubní prostor) a papilu redukovanou (I. třída, objem papily nevyplňuje celý mezizubní prostor).

Z analýzy dat naměřených intraorálních snímků byl statisticky potvrzen vztah mezi vzdáleností bodu kontaktu od kostního septa a přítomností papily ( $p < 0,0001$ ). Průměrná vzdálenost pro papily přítomné byla  $4,94 \pm 0,77$  mm (medián 4,94 mm, min.-max. 3,54-6,53 mm), u papil redukovaných byla průměrná vzdálenost  $6,11 \pm 0,53$  mm (medián 6,15 mm, min.-max. 4,59-6,87 mm) (graf 1). Signifikantní závislost byla potvrzena

Predikce přítomnosti interdentalní papily v oblasti horních středních řezáků



**Graf 1** Graf závislosti přítomnosti a nepřítomnosti papily na vzdálenosti bodu kontaktu od kostního septa



**Graf 2** Graf závislosti přítomnosti a nepřítomnosti papily na mezizubní vzdálenosti

ČESKÁ  
STOMATOLOGIE  
ročník 117,  
2017, 3,  
s. 68-73

**Tab. 1** Číselné hodnoty grafu 1 a 2

	Papila přítomná (n=31)	Papila nepřítomná (n=19)	Mannův-Whitneyho U test p
Vzdálenost bodu kontaktu od kostního septa (mm)	4,94 (3,54 - 6,53)	6,15 (4,59 - 6,87)	< 0,0001
Mezizubní vzdálenost (mm)	1,38 (0,89 - 2,20)	2,06 (1,05 - 2,58)	< 0,0001

i u vztahu mezizubní vzdálenosti a přítomnosti papily ( $p < 0,0001$ ). U papil přítomných byla průměrná vzdálenost  $1,45 \pm 0,29$  mm (medián 1,38 mm, min.-max. 0,89-2,20 mm), u papil redukovaných byla tato vzdálenost opět větší a dosáhla průměrné hodnoty  $1,97 \pm 0,41$  mm (medián 2,06 mm, min.-max. 1,05-2,58 mm) (graf 2) (tab. 1).

ROC analýza prokázala, že oba parametry, bod kontaktu od septa i mezizubní vzdálenost mohou být použity pro predikci přítomnosti papily. Statistika AUC (Area Under the Curve) byla 0,907; resp. 0,849. Optimální cut-off hodnoty pro predikci přítomnosti papily byly nasledovné: U prediktoru vzdálenost bodu kontaktu od septa byla tato hodnota 5,86 mm, senzitivita predikce byla 0,935 a specifická 0,824. U prediktoru mezizubní vzdálenost byla zjištěna optimální cut-off hodnota 1,785 mm, tato cut-off hodnota predikuje přítomnost papily se senzitivitou 0,903 a specificitou 0,684. V případě obou parametrů byla zjištěna vysoká spolehlivost měření.

Pro parametr vzdálenost bodu kontaktu od kostního septa byla hodnota korelačního koeficientu pro opakovaná měření  $r = 0,959$ ; průměrná hodno-

ta a směrodatná odchylka diferencí opakovaných měření byla  $0,016 \pm 0,252$  mm (medián diferencí - 0,005 mm). Rozdíl mezi 1. a 2. měřením nebyl signifikantní ( $p = 0,959$ ). Spolehlivost měření podle Dahlberga byla 0,1696. Pro parametr mezizubní vzdálenost byl korelační koeficient  $r = 0,961$ ; průměrná hodnota a SD diferencí opakovaných měření byla  $0,044 \pm 0,101$  mm (medián diferencí 0,030). Rozdíl mezi 1. a 2. měřením nebyl signifikantní ( $p = 0,261$ ). Spolehlivost měření podle Dahlberga byla 0,0747.

## DISKUSE

Cílem této studie bylo ověřit závislost některých faktorů, které dle zahraniční literatury ovlivňují přítomnost nebo vzhled mezizubní papily. Jako nejvíce signifikantní se považuje vzdálenost bodu kontaktu od kostního septa [3, 16, 19].

Mnoho zahraničních studií potvrdilo signifikantní vztah mezi vzdáleností bodu kontaktu od kostního septa [3, 4, 5, 9, 13, 16]. Výsledky naší studie se shodují s původní Tarnowovou studií. Při vertikální vzdálenosti do pěti milimetrů byla papila téměř vždy

přítomna, naopak u vztahu nad sedm milimetrů byla téměř ve všech případech redukována. Tarnow však použil invazivní metodu měření vzdálenosti pomocí sondáže kostního podkladu [20]. Novější poznatky publikují Kolte a kol. Zjistili, že pokud je vertikální hodnota do čtyř milimetrů, je papila přítomná u 86 % probandů [9]. Autoři však použili jinou invazivní metodu; měření prováděli po odklopení mukoperiostálního laloku. Chen a kol. v roce 2010 využili k měření intraorální rentgenový snímek frontálních zubů maxily. U vzdálenosti do pěti milimetrů bylo 100 % přítomných papil. Při šesti mm bylo přítomných pouze 50 % a nad sedmi milimetry jen 23 % [5]. Obdobné výsledky na základě měření z rentgenového obrazu udává i Montevecchi; papila byla téměř vždy patrná u vzdálenosti do pěti milimetrů [11].

V některých zahraničních studiích byla také prokázána signifikantní závislost mezizubní vzdálenosti a přítomnosti papily [8]. V naší studii byla papila téměř vždy přítomna, pokud byla vzdálenost do 1,5 mm. Nad dva milimetry nebyla papila vytvořená téměř vůbec. Kolte a kol. také zjistili, že pokud je horizontální vzdálenost 0,5–1 mm, je v 78,5 % papila přítomna [9]. Cho a kol. prokázali, že u mezizubní vzdálenosti do jednoho mm bylo 80 % papil přítomných. S rostoucí vzdáleností, větší než čtyři mm, pak klesalo procento přítomných papil až na 0 % [6]. Rozdíl v těchto studiích byl však v provedení, protože Cho i Kolte použili invazivní metodu a měření prováděli po odklopení mukoperiostálního laloku. Rentgenový snímek zhotovený Marteganim a kol. ukázal, že pokud je mezizubní vzdálenost menší nebo rovná 2,4 mm, má vliv na vznik black triangle vzdálenost bodu kontaktu od kostního septa; pokud je mezizubní vzdálenost větší, tento vliv není přítomen [10]. Naopak signifikantní závislost mezi přítomností papily a vzdálenosti mezi kořeny neprokázal Perez [14].

## ZÁVĚR

V této studii bylo prokázáno, že vertikální vzdálenost bodu kontaktu od kostního septa výrazným způsobem ovlivňuje přítomnost, resp. nepřítomnost mezizubní papily. Za hraniční považujeme hodnotu 5 mm. To samé bylo prokázáno i u mezizubní vzdálenosti, kde je hraniční vzdálenost 1,5 mm. Navzdory dalším možným faktorům, které mohou ovlivnit vzhled papily, jako biotyp gingivy, tvar zubu a podobně, je potřeba na tyto vzdálenosti myslet při stanovení plánu ošetření, aby se dosáhlo pokud možno co nejlepšího estetického výsledku.

## LITERATURA

1. **Cohen, B.:** Morphological factors in the pathogenesis of periodontal disease. *Br. Dent. J.*, roč. 107, 1959, s. 31–39.
2. **Cohen, B.:** A study of the periodontal epithelium. *Br. Dent. J.*, roč. 112, 1962, s. 55–64.
3. **Chang, L. C.:** Assessment of parameters affecting the presence of the central papilla using a non-invasive radiographic method. *J. Periodontol.*, roč. 79, 2008, č. 4, s. 603–609.
4. **Chang, L. C.:** The association between embrasure morphology and central papilla recession. *J. Clin. Periodontol.*, roč. 34, 2007, č. 5, s. 432–436.
5. **Chen, M. C., et al.:** Factors influencing the presence of interproximal dental papillae between maxillary anterior teeth. *J. Periodontol.*, roč. 81, 2010, č. 2, s. 318–324.
6. **Cho, H. S., Jang, H. S., Kim, D. K., Park, J. C., Kim, H. J., Choi, H. S., et al.:** The effects of interproximal distance between roots on the existence of interdental papillae according to the distance from the contact point to the alveolar crest. *J. Periodontol.*, roč. 77, 2006, č. 10, s. 1651–1657.
7. **Chow, Y. C., Eber, R. M., Tsao, Y. P., Shotwell, J. L., Wang, H. L.:** Factors associated with the appearance of gingival papillae. *J. Clin. Periodontol.*, roč. 37, 2010, s. 719–727.
8. **Kim, J. H., Cho, Y. J., Lee, J. Y., Kim, S. J., Choi, J. I.:** An analysis on the factors responsible for relative position of interproximal papilla in healthy subjects. *J. Periodontal Implant. Sci.*, roč. 43, 2013, s. 160–167.
9. **Kolte, A. P., Kolte, R. A., Mishra, P. R.:** Dimensional influence of interproximal areas on existence of interdental papillae. *J. Periodontol.*, roč. 85, 2014, č. 6, s. 795–801.
10. **Martegani, P., Silvestri, M., Mascarello, F., et al.:** Morphometric study of the interproximal unit in the esthetic region to correlate anatomic variables affecting the aspect of soft tissue embrasure space. *J. Periodontol.*, roč. 78, 2007, č. 12, s. 2260–2265.
11. **Montevecchi, M., Checchi, V., Piana, L., Checchi, L.:** Variables affecting the gingival embrasure space in aesthetically important regions: differences between central and lateral papillae. *Open Dent. J.*, roč. 5, 2011, s. 126–135.
12. **Nordland, W. P., Tarnow, D. P.:** A classification system for loss of papillary height. *J. Periodontol.*, roč. 69, 1998, s. 1124–1126.
13. **Olsson, M., Lindhe, J.:** Periodontal characteristics in individuals with varying form of the upper central incisors. *J. Clin. Periodontol.*, roč. 18, 1991, s. 78–82.
14. **Perez, F., et al.:** Clinical and radiographic evaluation of factors influencing the presence or absence of interproximal gingival papillae. *Int. J. Periodont. Restor. Dent.*, roč. 32, 2012, č. 2, s. 68–74.
15. **Prato, G. P., Rotundo, R., Cortellini, P., Tinti, C., Azzi, R.:** Interdental papilla management: a review and classification of the therapeutic approaches. *Int. J. Periodont. Restor. Dent.*, roč. 24, 2004, s. 246–255.
16. **Saxena, D., Kapoor, A., Malhotra, R., Grover, V.:** Embrasure morphology and central papilla recession. *J. Indian Soc. Periodontol.*, roč. 18, 2014, č. 2, s. 194–199.
17. **Sharma, A. A., Park, J. H.:** Esthetic considerations in interdental papilla: remediation and regeneration. *J. Esthetic Restor. Dent.*, roč. 22, 2010, s. 18–28.
18. **Singh, V. P., et al.:** Black triangle dilemma and its management in esthetic dentistry. *Dent. Res. J.*, roč. 10, 2013, č. 3, 296–301.
19. **Tanwar, N., et al.:** Factors affecting height of interdental papilla. *J. Clin. Diagnostic Res.*, roč. 10, 2016, č. 4, s. 53–56.
20. **Tarnow, D. P., Magner, A. W., Fletcher, P.:** The effect of the distance from the contact point to the crest of the bone on

## Predikce přítomnosti interdentalní papily v oblasti horních středních řezáků

the presence or absence of the interproximal dental papilla. J. Periodontol., roč. 63, 1992, s. 995–996.

**21. Touzi, S., et al.:** Analysis of the factors influencing the interdental papilla integrity: literature review. Int. J. Health Sci. Res., roč. 5, 2015, č. 12, s. 395–399.

**22. Vecek, J. S., Gher, M. E., Assad, D. A., Richardson, A. C., Giambarresi, L. I.:** The dimension of human dentogingival junction. Int. J. Periodont. Restor.Dent., roč. 14, 1994, s. 155–165.

**23. Zetu, L., Wang, H. L.:** Management of inter-dental/inter-implant papilla. J. Clin. Periodontol., roč. 32, 2005, č. 7, s. 831–839.

**ČESKÁ  
STOMATOLOGIE**  
ročník 117,  
2017, 3,  
s. 68–73

**MDDr. Šimon Belák**

Klinika zubního lékařství LF UP a FN  
Palackého 12  
772 00 Olomouc  
e-mail: simon.belakk@gmail.com

Inzerce A171002106

# FINANCOVÁNÍ PŘEVODU LÉKAŘSKÉ PRAXE

Jen málo bank v ČR dokáže poskytnout skutečně komplexní služby pro specifické obory podnikání. Patří mezi ně i Komerční banka (KB), která se této oblasti věnuje dlouhodobě a systematicky. Nyní KB přichází se zvýhodněným úvěrem, kterým mohou i začínající lékaři financovat pořízení vlastní praxe, a to až do výše tři miliony korun. Podrobnější informace nám sdělil Martin Ehrenberger, manažer Segmentového řízení - malé podniky.

## JAKÝM ZPŮSOBEM DOKÁŽE KOMERČNÍ BANKA ZOHLEDNIT SPECIFICKÉ POŽADAVKY SVÝCH KLIENTŮ?

KB se dlouhodobě věnuje problematice podnikání členů jednotlivých profesních komor. Například pro lékaře máme v naší nabídce samostatné produkty a služby, které splňují jejich specifické potřeby. Naši bankovní poradci, kteří mají kromě kvalifikace v oblasti financí také zkušenosti s konkrétními požadavky této profese, jim dokáží přizpůsobit nabídku přímo na míru.

## MŮŽETE UVÉST NĚJAKOU AKTUÁLNÍ NABÍDKU?

V současné době představujeme nabídku zvýhodněného financování, které je určeno stávajícím i začínajícím lékařům, kteří jsou členy České lékařské komory (ČLK). Zajímavá je např. vyšší nezajištěného limitu jeden milion korun. Pro pořízení praxe nebo nákup přístrojů přicházíme s novinkou – navýšením limitu **až na tři miliony Kč**. Vycházíme vstříc našim klientům, pro které je stále častějším tématem financování koupě lékařské praxe.



Nespornou výhodou našeho produktu je, že úvěr si může sjednat nejen existující a zavedený podnikatel, ale i ten, který s podnikáním začíná. Komerční banka nevyžaduje doložení historie podnikání ani účetní výkazy, jak tomu obvykle bývá u jiných bank.

## UVĚDTE, PROSÍM, JAK MOHOU ČERPAT FINANCE ČLENOVÉ ČLK?

Záleží na jejich rozhodnutí, zda využijí klasický podnikatelský úvěr

nebo dají přednost kreditní kartě či povolenému debetu na podnikatelském účtu.

Garantujeme jim rychlý a jednoduchý schvalovací proces, širokou možnost využití úvěru a možnost sjednání pojištění schopnosti splácet.

Pro více informací volejte bezplatnou infolinku KB 800 521 521 nebo navštivte [www.kb.cz](http://www.kb.cz).

KB