

# Vyhodnocení výskytu orální fokální infekce. Soubor 278 pacientů

*(Původní práce – retrospektivní studie)*

## The Evaluation of the Occurrence of the Oral Focal Infection. The Group of 278 Patients

*(Original Article – Retrospective Study)*

**Chalupová M., Hecová H.**

Stomatologická klinika LF UK a FN, Plzeň

### SOUHRN

**Úvod a cíl práce:** Fokální infekce je definována jako druh onemocnění, při kterém vzniká z primárního infekčního ložiska chronické onemocnění ve vzdáleném orgánu nebo tkáni. Cílem retrospektivní studie bylo posoudit výskyt orální fokální infekce u 278 pacientů odeslaných s žádostí o posouzení možného infekčního ložiska v dutině ústní.

**Metody:** V dostupné zdravotnické dokumentaci jsme vyhledali celkem 278 pacientů odeslaných od roku 2011 na Stomatologickou kliniku LF UK a FN v Plzni k vyloučení orální fokální infekce. U pacientů byl retrospektivně hodnocen stav chrupu a parodontu, přítomnost zubů podezřelých z dentální fokální infekce, potřeba konzervační, parodontologické a stomatochirurgické sanace.

**Výsledky:** Soubor 278 pacientů byl rozdělen na dvě skupiny. Skupinu A tvořilo 19 pacientů, kteří byli na Stomatologickou kliniku odesláni s žádostí o vyloučení, či potvrzení orální fokální infekce jako zdroje celkového onemocnění pacienta. Skupina B byla tvořena 259 pacienty odeslanými na Stomatologickou kliniku v rámci předoperačního vyšetření. Na základě zdravotní dokumentace byla retrospektivně vyhodnocena úroveň sanace chrupu a parodontu a potřeba následné terapie. U skupiny A byl sanovaný chrup zaznamenán pouze u tří pacientů (15,8 %), přítomnost zánětlivých ložisek v dutině ústní byla diagnostikována u 15 pacientů (78,9 %), z toho ve 12 případech bylo doporučeno zuby extrahovat. Konzervativní ošetření parodontu bylo ve skupině A nutné u 16 pacientů (84,2 %). Ve skupině B byl sanovaný chrup shledán u 35 pacientů (13,5 %), zánětlivá ložiska v dutině ústní byla zjištěna u 145 pacientů (56 %) a extrakce alespoň jednoho zubu byla indikována u 129 pacientů (49,8 %). Konzervativní ošetření parodontu bylo ve skupině B nutné u 175 pacientů (67,6 %).

**Závěr:** Naše studie vyhodnotila stav orálního zdraví u většiny pacientů vyšetřovaných pro možný výskyt ložiskové infekce v dutině ústní jako nevyhovující. Výsledky ukázaly, že je nutné zvýšit informovanost populace o významu vlivu orálního zdraví na celkový zdravotní stav.

**Klíčová slova:** *orální fokální infekce – orální zdraví – stomatologické vyšetření*

### SUMMARY

**Introduction and aims:** Focal infection is defined as a type of disease when the chronic disease arises in the remote organ or tissue from the primary locus of the infection. The aim of this retrospective study is to assess the prevalence of oral focal infection in 278 patients sent with a request to define a possible risk of local infection in the oral cavity.

**Methods:** In the medical documentation, we have found 278 patients referred to the Dental Clinic, University Hospital in Pilsen since 2011, for the exclusion of oral focal infection. The patients' oral health status, the presence of the teeth suspected of dental focal infection, the need for conservative, periodontal and oral surgery rehabilitation was evaluated.

**Results:** The group of 278 patients was divided into two groups. Group A consisted of 19 patients who were referred to the dental clinic with a request for confirmation or exclusion of oral focal infection as a source of the patient's disease. Group B consisted of 259 patients referred to the dental clinic within the preoperative medical assessment. On the basis of the documentation, the state of teeth and periodontium and the need for subsequent therapy was retrospectively assessed.

In Group A, rehabilitated dentition was observed in only three patients (15.8%). Occurrence of focal infection of oral origin was diagnosed in 15 patients (78.9%), 12 patients were recommended to extract the teeth. Conservative periodontal treatment was required in for 16 patients (84.2%).

In Group B, rehabilitated teeth were found in 35 patients (13.5%), focal infection of oral origin was found in 145 patients (56%). In 129 patients (49.8%) at least one tooth extraction was necessary. Conservative treatment of periodontium was necessary in 175 patients (67.6%).

**Conclusion:** Our study evaluated that the oral health status of the majority of patients investigated for possible occurrence of infection in the oral cavity was insufficient. The results showed that it is necessary to raise awareness among the population about the importance of the impact of oral health on overall health.

**KEYWORDS:** *oral focal infection – oral health – dental examination*

Čes. Stomat., roč. 116, 2016, č. 3, s. 66-72

## ÚVOD A CÍL STUDIE

Fokální infekce je definována jako druh onemocnění, při kterém vzniká z primárního infekčního ložiska chronické onemocnění ve vzdáleném orgánu nebo tkáni. První zprávy o možném vzdáleném působení zkažených, bolestivých nebo rozpadlých zubů lze sledovat již od dob starověkého Egypta, Mezopotámie a starověkého Řecka i Říma [14, 15].

Vědecký podklad této problematiky je spjat s objevem mikroskopu (Leeuwenhoek, 1683) a rozvojem mikrobiologie v 19. století [14]. Názory na dentální fokální infekci prošly složitým vývojem a ani dnes nejsou zcela jednotné. Počátek minulého století poznamenala éra radikálních extrakcí. Mnohočetné extrakce a tonzilektomie byly prováděny ve víře, že po odstranění infekčních ložisek dojde k uzdravení pacienta [1]. Tato éra byla vystřídána obdobím úplného podceňování dentální fokální infekce, nebo naopak nadměrným a nekritickým podáváním antibiotik [4]. Dnes se význam infekce pocházející z ústní dutiny opět dostává do popředí, a to v souvislosti s rozvojem chirurgických oborů, zejména kardiochirurgie a transplantologie, kde infekční ložisko může znehodnotit výsledek operace [5, 7].

Důvodem, proč je orální fokální infekci věnována taková pozornost, je selektivní tkáňový či orgánový tropismus určitých mikrobiálních druhů osídlujících dutinu ústní vůči specifickým cílovým tkáním. Mezi tyto mikroorganismy patří například orální viridující streptokoky, které jsou schopné adherovat k patologicky změněnému endokardu. Mikroorganismy se v dutině ústní nacházejí jak ve volné formě, tak ve formě zubního plaku, který

naléhá na povrch zubů popřípadě na povrch zubních náhrad [8]. Pokud není mikrobiální plak pravidelně odstraňován, dochází vlivem jeho působení k rozvoji zubního kazu a onemocnění parodontu. Oba patologické procesy jsou základem pro vznik zánětlivých ložisek v dutině ústní.

Cílem naší práce bylo retrospektivně vyhodnotit zjištěný stav chrupu a dutiny ústní u pacientů, kteří byli na Stomatologickou kliniku LF UK a FN v Plzni odesíláni z různých zdravotních důvodů k vyloučení, či potvrzení možného ložiska dentální fokální infekce.

## MATERIÁL A METODY

V rámci retrospektivní studie bylo vyhodnoceno celkem 278 pacientů odeslaných v letech 2011-2014 k vyšetření a určení míry rizika fokální infekce orálního původu z různých oddělení Fakultní nemocnice v Plzni. Do studie jsme zařadili pouze pacienty s kompletní stomatologickou dokumentací, která zahrnovala:

- žádanku o vyšetření s uvedenou základní diagnózou celkového onemocnění,
- zdravotní dokumentaci pacienta se záznamem stavu chrupu a zápisem o výsledku vyšetření,
- panoramatický RVC snímek doplněný v případě potřeby o intraorální rentgenový snímek.

Všichni pacienti zahrnutí do studie byli vyšetřeni na oddělení záchovného zubního lékařství LF UK a FN v Plzni zkušenými lékaři s dlouholetou klinickou praxí. Speciální kalibrace lékařů ve způsobu a hodnocení vyšetření předem testována nebyla. Kritérii pro stanovení rizika infekce byla přítomnost periapikálních ložisek, přítomnost zubů s parodon-

Tab. 1 Počet a průměrný věk pacientů

Pohlaví	Počet	Průměrný věk
Muži	192	61 let
Ženy	86	67 let
Celkem	278	63 let

Tab. 2 Pacienti skupiny A

Skupina A	Počet celkem 19	%	Průměrný věk - roky
Pacienti z oční kliniky	3	15,8	38
Pacienti s febrilií neznámého původu	3	15,8	67
Pacienti s roztroušenou sklerózou	1	5,3	76
Pacienti s pneumonií	2	10,5	76
Pacienti s infekční endokarditidou	3	15,8	57
Pacienti z kožní kliniky	4	21,0	62
Pacienti s malnutricí	2	10,5	67
Pacienti se zvýšenou hladinou CRP	1	5,3	83

Tab. 3 Pacienti skupiny B

Skupina B	Počet celkem 259	%	Průměrný věk
Pacienti před kardiocirurgickou operací	212	81,9	64 let
Pacienti před cévní operací	19	7,3	63 let
Pacienti před totální endoprotézou	23	8,9	57 let
Pacienti před plánovanou transplantací kostní dřeně	5	1,9	43 let

Tab. 4 Skupina A – stav chrupu

Diagnóza	Počet	Sanovaný chrup	Zubní kazy	OFI*	Onemocnění parodontu	Fixní mosty	HTP	DTP
Oční onemocnění	3	1	1	3	3			
Febrilie	3	1	1	2	2			
Roztroušená skleróza	1			1	1			
Pneumonie	2		2	2	1			1
Infekční endokarditis	3		1	3	3	1		
Kožní onemocnění	4	1	2	2	4	1		
Malnutrice	2			1	1	1	1	1
↑CRP	1				1	1		
Celkem	19	3 (15,8 %)	7 (36,8 %)	15 (78,9 %)	16 (84,2 %)	4 (21,1 %)	1 (5,3 %)	1 (5,3 %)

\*OFI – orální fokální infekce

tálními choboty a viklavostí minimálně II. stupně, rozsáhlé destrukce zubu zasahující subgingiválně a přítomnost dentálních či jiných cyst. Rozhodování o následné terapii ovlivňoval celkový stav chrupu pacienta a urgentnost odstranění infekčních ložisek. Potřeba konzervativního ošetření parodontu byla posuzována na základě přítomnosti plaku, zubního kamene, stavu gingivy a resorpce alveolární kosti. Stanovení indexů CPI a PBI nebyla v rámci předoperačních vyšetření prováděna.

V naší studii byly retrospektivně vyhodnoceny dostupné záznamy o klinickém a rentgenovém vyšetření. Z dokumentace jsme zjišťovali úroveň sanace chrupu, stav parodontu, přítomnost zubů se zánětlivými ložisky, přítomnost zubních kazů, přítomnost fixních a celkových snímatelných náhrad a způsob následného ošetření (ošetření zubního kazu, extrakce, endodontické ošetření, konzervativní ošetření parodontu).

## VÝSLEDKY

### Složení a věk pacientů

Do souboru bylo zařazeno všech 278 pacientů, z toho 192 mužů a 86 žen; věkové rozmezí bylo od 17 do 83 let. Průměrný věk mužů byl 61 let, u žen 67 let.

Soubor pacientů byl rozdělen do dvou skupin. Skupina A zahrnovala 19 pacientů, kteří byli na Stomatologickou kliniku odesláni s žádostí o vyloučení, či potvrzení orální fokální infekce jako možné příčiny celkového onemocnění pacienta.

Skupinu B tvořilo 259 pacientů, kteří byli na Stomatologickou kliniku odesláni k vyloučení orální fokální infekce před plánovanou operací. Největší podíl tvořilo 212 pacientů odeslaných k vyšetření před plánovanou kardiocirurgickou operací (76,3 %), (tab. 1, 2, 3).

## Vyhodnocení výskytu orální fokální infekce. Soubor 278 pacientů

ČESKÁ  
STOMATOLOGIE  
ročník 116,  
2016, 3,  
s. 66-72

Tab. 5 Skupina B – stav chrupu

Skupina B	Počet	Sanovaný chrup	Destruovaný chrup	Zubní kazy	OFI*	Onemocnění parodontu	HTP	DTP
KCH op.	212	28	24	48	121	144	32	32
Cévní op.	19		3	7	11	11	4	4
TEP**	23	7		9	11	17		
Kostní dřev	5			3	2	3		
Celkem	259	35 (13,5 %)	27 (10,4 %)	67 (25,9 %)	145 (56,0 %)	175 (67,6 %)	36 (13,9 %)	36 (13,9 %)

\*OFI – orální fokální infekce

\*\*TEP – totální endoprotéza

## Vyhodnocení stavu chrupu

Sanovaný chrup měli pouze tři pacienti (15,8 %) skupiny A a 35 pacientů (13,5 %) skupiny B. Zuby se zánětlivými ložisky se ve skupině A vyskytovaly u 15 pacientů (78,9 %), ve skupině B u 145 pacientů (56,0 %). Významným zjištěním bylo, že u 16 pacientů (84,2 %) skupiny A a 75 pacientů (67,6 %) skupiny B bylo přítomno onemocnění parodontu; podle dostupné dokumentace se nejčastěji jednalo o chronickou gingivitidu a chronickou marginální parodontitidu (tab. 4, tab. 5).

## Potřeba a způsob sanace

Ve skupině A byly extrakce zubů indikovány u 12 pacientů (63,2 %). Ve dvou případech se jednalo o extrakce šesti a více zubů, u jedné pacientky s roztroušenou sklerózou byla indikována extrakce dokonce dvanácti zubů. Ve skupině B byla extrakční terapie indikována u 129 pacientů (49,8 %) a u 24 pacientů před plánovanou kardiochirurgickou operací byla nutná extrakce šesti a více zubů. Konzervativní ošetření parodontu bylo doporučeno u 16 pacientů (84,2 %) skupiny A a 175 pacientů (67,6 %) skupiny B

(tab. 6, tab. 7, graf 1). Porovnání stavu chrupu a potřeby ošetření mezi skupinou A a B zobrazují grafy 2 a 3.

## DISKUSE

Ústní dutina představuje častý zdroj ložiskové infekce. Za podezřelé jsou považovány nejen všechny neošetřené nevitální zuby, ale i zuby s kazem blízkým dřeni, pokud nelze předpokládat jejich včasnou sanaci. Závažným zdrojem infekce bývají zuby s hlubokými parodontálními choboty, a především neléčená chronická parodontitis. Mezi další zdroje jsou řazeny semiretinované zuby a odontogenní či jiné cysty [11]. V současné době se významem dentální, respektive orální fokální infekce zabývá stále více autorů. Diskutuje se zejména o vlivu chronické marginální parodontitidy na stav kardiovaskulárního řečiště. V porovnání s apikální periodontitidou bývá neléčenému chronickému zánětu parodontu připisován vyšší význam [5]. Figuro a kol. prokázali přítomnost bakterií pocházejících z parodontálních chobotů v aterosklerotických plátech velkých cév [6].

Tab. 6 Skupina A – potřeba ošetření

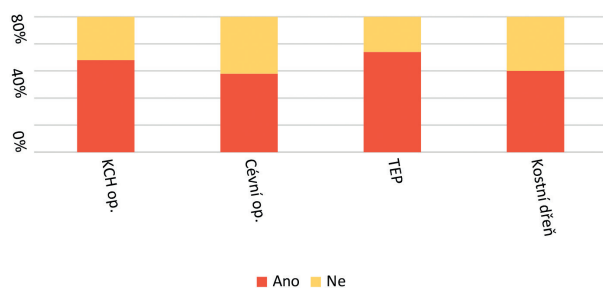
Skupina A	Počet	Extrakce 1-2 zubů	Extrakce 3-5 zubů	Extrakce 6 a více zubů	Potřeba endodontického ošetření	Potřeba ošetření zubních kazů	Potřeba konzervativního ošetření parodontu
Oční onemocnění	3	1	1		1	1	3
Febrilie	3	2				1	2
Roztroušená skleróza	1			1		1	
Pneumonie	2	1			1	2	1
Infekční endokarditis	3	1	1	1		1	3
Kožní onemocnění	4	1			1	2	4
Malnutrice	2	1					1
↑CRP	1		1				1
Celkem	19	7 (36,9 %)	3 (15,8 %)	2 (10,5 %)	3 (15,8 %)	7 (36,9 %)	16 (84,2 %)
		12 (63,2 %)					

ČESKÁ  
STOMATOLOGIE  
ročník 116,  
2016, 3,  
s. 66-72

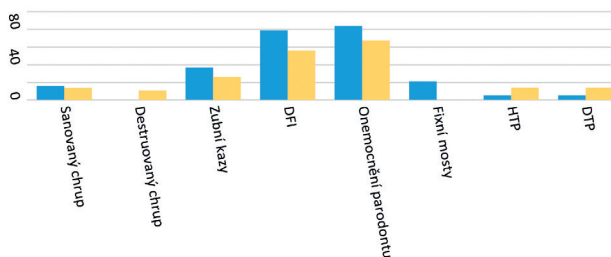
Tab. 7 Skupina B – potřeba ošetření

Skupina B	(67,6 %)	Extrakce 1-2 zubů	Extrakce 3-5 zubů	Extrakce 6 a více zubů	Potřeba endodontického ošetření	Potřeba ošetření zubních kazů	Potřeba konzervativního ošetření parodontu
KCH op.	212	56	32	24	9	48	144
Cévní op.	19	4		4	3	7	11
TEP *	23	3	4		4	9	17
Kostní dřev	5	2			3	3	
Celkem	259	65 (25,1 %)	36 (13,9 %)	28 (10,9 %)	16 (6,8 %)	67 (25,9 %)	175 (67,6 %)
		129 (49,8 %)					

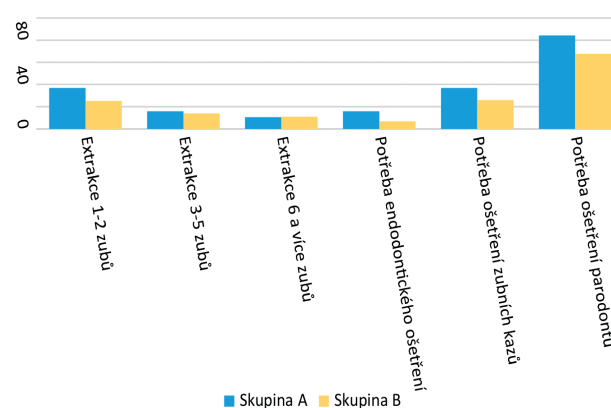
\*TEP – totální endoprotéza



Graf 1 Potřeba ošetření parodontu u skupiny B



Graf 2 Porovnání stavu chrupu skupiny A, B (%)

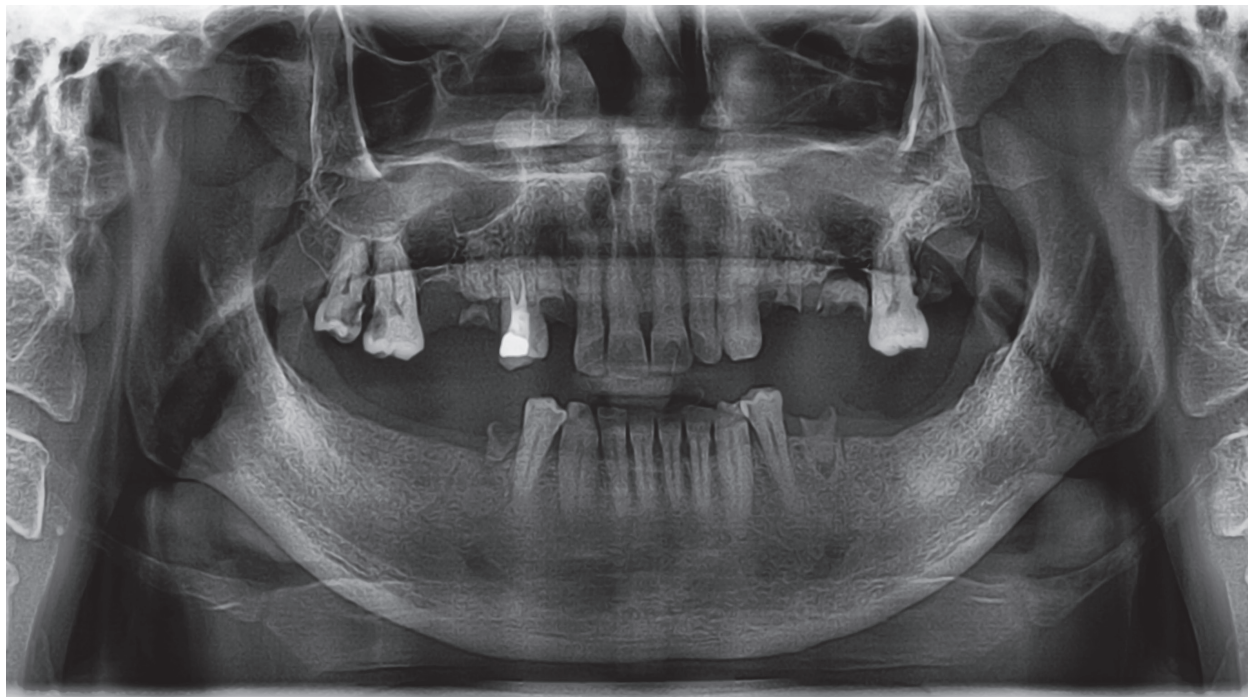


Graf 3 Potřeba ošetření u skupiny A, B (%)

V současné populaci stále narůstá počet pacientů s transplantací srdečních chlopní, u kterých může hrát dentální fokální infekce fatální roli [5]. Kardiochirurgické operace se běžně provádějí i u diabetiků, kde k poškození parodontálních tkání přispívá dlouhodobě zvýšená glykémie v krevním oběhu. Destrukce parodontu bývá u těchto pacientů velice závažná [9]. S rozvojem moderní medicíny roste počet pacientů s transplantovanými orgány, u kterých může bakteriální infekce orálního původu výsledek operace zcela znehodnotit [7]. Nedořešena zůstává otázka významu orální fokální infekce u pacientů před operací kyčelních, kolenních či ramenních kloubů [13]. Podle evidence-based medicine z roku 2014 není u pacientů s implantovanými kloubními náhradami nutná před invazivními stomatologickými výkony antibiotická clona [10].

Podle současných poznatků mohou bakterie dutiny ústní vzdálené tkáně a orgány ovlivňovat třemi způsoby. Kromě metastatické infekce se uplatňuje imunomodulační působení mikrobiálních antigenů a metastatické působení bakteriálních toxinů. V případě metastatické infekce jde o přímé šíření ústních mikroorganismů krevním oběhem. Tímto mechanismem může vzniknout infekční endokarditida, vaskulitida cévních protéz, zánět chlopně lůžka nebo cévního xenopřímě. Dlouhodobým působením mikrobiálních produktů, zejména v oblasti parodontu, dochází ke změnám chování imunitního systému a imunitní odpověď se obrací proti buňkám těla vlastním. Takto se mikroorganismy dutiny ústní mohou podílet na vzniku myokarditidy, artritidy či glomerulonefritidy. Metastaticky působícím toxinům pak bývá připisován vznik některých typů neuralgií [11, 12].

Sanovaný chrup mělo v našem souboru pouze 38 pacientů (14 %). U 160 pacientů byla potvrzena přítomnost zubů podezřelých z fokální infekce odontogenního původu. Z tohoto počtu byla u 141 pacientů



Obr. 1 OPG pacienta před plánovanou transplantací chlopně

ČESKÁ  
STOMATOLOGIE  
ročník 116,  
2016, 3,  
s. 66-72

(51 %) terapií volby extrakce zubu. Potřeba extrakční terapie u našeho souboru více než dvojnásobně převyšovala potřebu extrakce u běžné populace shodného věkového průměru [2]. Tento rozdíl může být dán nutností radikality a mnohdy i nedostatkem času na případné endodontické ošetření. Při rozhodování o zahájení endodontického ošetření je vždy brán v úvahu též celkový zdravotní stav pacienta, jeho schopnost a zájem o spolupráci a úroveň hygieny dutiny ústní. Velmi obtížné a psychicky náročné bývá pro lékaře doporučit pacientovi z důvodu dentální fokální infekce extrakci pilířových zubů s periapikálními nálezy u nedávno zhotovených fixních protetických prací. Ošetřením kořenových kanálků byla dentální fokální infekce řešena jen u 19 pacientů (7 %) našeho souboru. O případném podání antibiotické clony před stomatologickým výkonem vždy rozhodoval ošetřující lékař odesílajícího oddělení.

V naší studii byla zjištěna kompletní ztráta chrupu u 37 pacientů (13 %), což neodpovídá datům získaným v celostátní analýze orálního zdraví z roku 2006, kde bylo zjištěno 33 % nositelů horních celkových snímatelných náhrad a 19 % nositelů dolních celkových snímatelných náhrad ve věku 65 let a více. Tento rozdíl může být dán širokým věkovým rozpětím našeho souboru. V důsledku destruovaného chrupu a nutnosti mnohočetných extrakcí přibýlo po skončení sanace 32 pacientů s horními celkovými

náhradami a osm pacientů s dolními celkovými náhradami [2].

Při porovnání potřeby konzervačního ošetření chrupu se naše data shodují s celostátním průměrem z roku 2006. V našem souboru byla sanace kariézních lézí a endodontické ošetření indikováno u 93 pacientů (33,5 %), v celostátním průměru byla sanace chrupu nutná u 31 % 65letých [2].

Pokud závěry naší práce porovnáme s obdobnou studií probíhající v letech 2001-2003 na 1. LF UK a VFN v Praze, dojdeme k rozdílným závěrům. V této studii byla extrakční terapie u vybraného souboru pacientů indikována pouze u 21,6 % pacientů, v našem souboru to bylo u 52,3 % pacientů před plánovanou kardiokirurgickou operací, u 24 pacientů se jednalo o extrakce šesti a více zubů (obr. 1) [3].

Stomatologickému vyšetření k vyloučení orální fokální infekce je třeba věnovat dostatečnou pozornost. Podle našich klinických zkušeností se nezdá stává, že po nedávné preventivní prohlídce u jejich praktického zubního lékaře je u pacientů objeveno hned několik zubů s infekčním ložiskem. Ke stanovení míry rizika orální fokální infekce je základní vyšetření zubů nutné vždy doplnit vyšetřením parodontu, zhotovením a vyhodnocením panoramatického rentgenového snímku. Standardem je zkouška vitality zubů, což bývá u zubů s fixními protetickými pracemi velmi obtížné. V tomto případě se musíme spoléhat na intraorální rentgenový

Chalupová M., Hecová H.

ČESKÁ  
STOMATOLOGIE  
ročník 116,  
2016, 3,  
s. 66-72

snímek. Včasná sanace chrupu by v řadě případů uchránila pacienta před nutnými extrakcemi v případě neočekávaného kardiochirurgického či jiného závažného operačního výkonu.

## ZÁVĚR

Závěry retrospektivní studie ukázaly špatný stav chrupu většiny pacientů odeslaných na Stomatologickou kliniku LF UK a FN v Plzni s žádostí o vyhledání ložiskové infekce v dutině ústní. Domníváme se, že situaci by mohla zlepšit zdravotní výchova a informovanost veřejnosti o významu zdravého chrupu a parodontu z hlediska celkového zdraví. Významná by byla také užší spolupráce stomatologů se specialisty jiných medicínských oborů, kteří by své pacienty včas upozornili na význam orálního zdraví a doporučili jim vyhledání stomatologické péče.

## LITERATURA

1. **Billings, F.:** Mouth infection as a source of systemic disease. J. Am. Med. Assoc., roč. 23, 1914, s. 2024-2025.
2. **Broukal, Z., Mrklas, L., Krejsa, O., Mazánková, V., Pázlerová, V.:** Analýza orálního zdraví vybraných věkových skupin obyvatel České Republiky. Praha: ÚZIS, 2006.
3. **Broukal, Z., Staňková, H., Šimůnek, P.:** Stav chrupu a potřeba ošetření pacientů s kardiologickým rizikem fokální infekce odontogenního původu. Čes. Stomat., roč. 104, 2004, č. 6, s. 254-260.
4. **Cecil, R. L., Miner, L. M. S.:** The interrelation of medicine and dentistry: a symposium. J Dent Res roč. 10, 1930, č. 2, s. 137-171.
5. **Cotti, E., Dessi, C., Piras, A., Mercurio, G.:** Can a chronic dental infection be considered a cause of cardiovascular disease? Inter. J. Cardiol., roč. 148, 2011, č. 1, s. 4-10.
6. **Figuro, E., Sánchez-Beltrán, M., Cuesta-Frechoso, S., María Tejerina, J., Antonio del Castro, J., María Gutiérrez, J., Herrera, D., Sanz, M.:** Detection of periodontal bacteria in atheromatous plaque by nested polymerase chain reaction. J. Periodontol., roč. 82, 2011, č. 10, s. 1469-1477.
7. **Helenius-Hietala, J., Aberg, F., Meurman, J., Isoniemi, H.:** Increased infection risk postliver transplant without pre-transplant dental treatment. Oral Dis., roč. 19, 2013, č. 3, s. 271-278.
8. **Hiyari, S., Bennett, K.:** Dental diagnostics: molecular analysis of oral biofilms. J. Dent. Hyg., roč. 85, 2011, č. 4, s. 256-63.X
9. **Poskerová, H., Bořilová Linhartová, P., Vokurka, J., Fassmann, A., Izakovičová Hollá, L.:** Diabetes mellitus a orální zdraví. Čes. Stomat., roč. 114, 2014, č. 5, s. 75-86.
10. **Sollecito, T. P., Abt, E., Lockhart, P. B., Truelove, E., Paumier, T. M., Tracy, S. L., Tampí, M., Beltrán-Aguilar, E. D., Frantsve-Hawley, J.:** The use of prophylactic antibiotics prior to dental procedures in patients with prosthetic joints: Evidence-based clinical practice guideline for dental practitioners – a report of the American Dental Association Council on Scientific Affairs. J. Am. Dent. Assoc., roč. 146, 2015, č. 1, s. 11-16.
11. **Stejskalová, J.:** Konzervační zubní lékařství. 2. vyd. Praha: Galén, 2008. ISBN 978-80-7262-540-6.
12. **Ščigel, V., Dušková J., Broukal Z.:** Fokální infekce dentálního původu. Čes. Stomat., roč. 99/47, 1999, č. 4, s. 158-165.
13. **Ščigel, V.:** Repetitorium klinické farmakologie pro praxi zubního lékaře. 2. doplněné a rozšířené vyd. Praha: Havlíček Brain Team, 2010. Edice zubního lékařství. ISBN 978-80-87109-20-5.
14. **Vieira, C., Caramelli, B.:** The history of dentistry and medicine relationship: could the mouth finally return to the body? Oral Dis., roč. 15, 2009, č. 8, s. 538-546.
15. **Závodský P., Bednář P.:** Dentální fokální infekce. Čes. Stomat., roč. 105-53, 2005, č. 3, s. 57-62.

**MDDr. Miroslava Chalupová**

Stomatologická klinika LF UK a FN

Alej Svobody 80

304 60 Plzeň

e-mail: chalupova.mirka@gmail.com

Inzerce A161004995



LIEČIME  
SLOVENSKÉ  
ZDRAVOTNÍCTVO

Spoločnosť ProCare dlhodobo poskytuje nadštandardnú zdravotnú starostlivosť s cieľom budovať lepšie zdravotníctvo na Slovensku. Svoje úspechy stavia na neustálych inovatívnych riešeniach a nových príležitostiach.

 ProCare

## JE ČAS VRÁTIŤ SA DOMOV

Využite príležitosť získať zaujímavú prácu, atraktívne odmeňovanie a možnosti ďalšieho osobného rastu v ProCare. Ak máte záujem stať sa súčasťou nášho tímu napíšte nám na [kariera@procare.sk](mailto:kariera@procare.sk) a my vás budeme kontaktovať.



KOHO  
HLADÁME

- Všeob. lekár pre dospelých
- Všeob. lekár pre deti a dorast
- Stomatológ
- Gynekológ
- Kardiológ
- Sestra
- Zubný asistent
- Dentálna hygienička



DODATOČNÉ  
BENEFITY

- Bonus pri podpise zmluvy
- Jednorazový príspevok na sťahovanie resp. príspevok na ubytovanie
- V prípade sťahovania sa s rodinou ponúkame pomoc pri hľadaní škôlky, či školy
- Vyplatenie zo záväzku u predchádzajúceho zamestnávateľa