proLékaře.cz | 18.8.2025

PRAKTICKÉ ZUBNÍ LÉKAŘSTVÍ, ročník 62, 2014, 1, s. 3–8

Kaz raného dětství a jeho následky na stálém chrupu

(Přehledový článek)

Early Childhood Caries and its Consequences

(Review of the Literature)

Kaplová E.

Klinika zubního lékařství LF UP a FN, Olomouc

SOUHRN

Předmět sdělení: V roce 1906 popsal J. O. Turner poruchu vývoje stálého zubu způsobenou přechodem infekce z dočasného předchůdce na zárodek stálého zubu. Tato porucha se nejčastěji vyskytuje u horních frontálních zubů a u premolárů kvůli těsným anatomickým vztahům mezi kořeny dočasných zubů a zubními zárodky. Dnes tyto změny na sklovině nazýváme vývojové defekty skloviny (developmental defects of enamel, DDE) a dělíme je na hypoplazii, ohraničenou a difuzní opacitu. Hypoplazie je defekt s lokálním snížením tloušťky skloviny. Pro difuzní a ohraničenou opacitu je charakteristická normální tloušťka skloviny. Jde pouze o změny v průsvitnosti skloviny, které jsou vůči normální sklovině vymezené jasnou nebo nezřetelnou hranicí. Nejčastějšími příčinami zánětu dočasných zubů je jejich postižení kazem raného dětství (early childhood caries, ECC) a rozvojem jeho komplikací. Prevalence tohoto postižení je stále poměrně vysoká. Pohybuje se od 1 % u australských dětí a 2,1 % u dětí ve Skandinávii až po 85 % u dětí ve venkovských oblastech Číny. Na vzniku ECC se podílí více faktorů. Řadíme mezi ně kariogenní mikroorganismy, sacharidy, vnímavý zubní povrch, čas a dále nezralost lokálních obranných mechanismů, malá odolnost skloviny zubů krátce po prořezání, mikrobiální osídlení dutiny ústní a mnoho chyb ve složení a podávání stravy.

Cílem této práce je provést syntézu nejnovějších a historických poznatků o souvislostech mezi kazem raného dětství a vývojových defektech skloviny na jejich stálých nástupcích.

Klíčová slova: ***kaz raného dětství – ECC – vývojové defekty skloviny – DDE – DDE index – sklovina***

SUMMARY

Background: J. O. Turner was the first, who in year 1906 described the developmental defect of permanent tooth caused by periapical inflammation of temporary predecessor. This disorder is most common in the upper front teeth and premolars, because of their close relationships between roots of deciduous teeth and germs. Today are these changes called developmental defects of enamel (DDE), and they divide into hypoplasia, demarcated and diffuse opacity. The hypoplasia is a defect with a local reduction in the thickness of the enamel. Diffuse and demarcated opacity is characterized by normal thickness of the enamel, there it is only a change in the translucency of enamel, which are defined to normal enamel with clear or indistinct border. The most common cause of inflammation of deciduous teeth is affecting by early childhood caries (ECC) and the development of its complications. The prevalence of this disorder is still relatively high. It ranges from 1% among Australian children and 2.1% of children in Scandinavia to 85% of children in country areas of China. The origin of ECC is caused by multiple factors. We rank among them cariogenic microorganisms, carbohydrates, sensitive tooth surface, time and immaturity of local defense mechanisms, small resistance of tooth enamel shortly after eruption, microbial colonization of the oral cavity and the number of mistakes in the composition of a meal.

proLékaře.cz | 18.8.2025

PRAKTICKÉ ZUBNÍ LÉKAŘSTVÍ, ročník 62, 2014, 1, s. 3–8

The aim of this work is a synthesis of recent and historical knowledge of the link between early childhood caries and developmental enamel defects on their permanent successors.

Key words: ***early childhood caries – ECC – developmental defects of enamel – DDE – DDE index – enamel***

Prakt. zub. Lék., roč. 62, 2014, č. 1, s. 3–8

ÚVOD

Souvislost mezi kazem v dočasné dentici, early childhood caries (ECC), a nálezem opacit a hypoplazií na stálých zubech prokázali Edward C. M. Lo a kol. ve studii čínských dětí z nefluoridované oblasti [17]. Vzhledem k vysoké prevalenci kazu raného dětství v dětské populaci lze očekávat i vyšší výskyt vývojových defektů skloviny stálých zubů, developmental defects of enamel (DDE). To s sebou nese jak určitý estetický handicap, tak i přidružené komplikace DDE, jako poruchu erupce stálých zubů, kalcifikace ve dřeňové dutině nebo častější rozvoj periodontitid u těchto zubů [4, 10, 17].

Cílem této práce je provést syntézu nejnovějších a historických poznatků o souvislostech mezi kazem raného dětství a vývojových defektech skloviny na jejich stálých nástupcích.

DEFINICE A TERMINOLOGIE ECC

Zubní kaz u předškolních dětí byl dlouho považován za samostatnou jednotku, dobře klinicky definovanou. Zpočátku byl charakterizován jako typické kariézní postižení dočasných řezáků v horní čelisti kojenců a batolat související s výživovými zvyklostmi. První zmínky o kazu v raném věku dítěte se objevily v odborném časopise Dental Review již v roce 1861 a za příčinu tohoto stavu byl označen dudlík namáčený v medu. Terminologie onemocnění byla nejednotná a zahrnovala pojmy, jako je nursing bottle mouth, baby bottle caries, nursing bottle syndrom, nursing caries, v české literatuře překládané jako medové zuby nebo kaz z kojenecké láhve. Názvosloví se sjednotilo v roce 1995, kdy se postižení dočasné dentice kazem v časném dětství začalo nazývat early childhood caries (ECC), což mnohem lépe vystihuje multifaktoriální podstatu onemocnění [1, 22].

Dosud neexistuje jednotná a obecně uznávaná definice kazu raného dětství. Na základě celostátního šetření orálního zdraví dětí v USA ve druhé polovině devadesátých let bylo ECC definováno jako přítomnost jednoho nebo více kazů, kavitovaných i nekavitovaných lézí, zubů ošetřených výplní nebo pro kaz extrahovaných u dětí mladších 71 měsíců. Podle této definice lze tedy podle kpe u dětí do šesti let věku určit prevalenci kazu v dočasné dentici. Další definice hodnotí nález alespoň jedné kavitované či nekavitované léze na hladké plošce zubu u dětí mladších než tři roky jako severe early childhood caries, S-ECC. Bere tedy v úvahu mladší předškolní věk takto postižených dětí. ECC jako nález alespoň jedné neošetřené nebo ošetřené kazivé léze na dočasných řezácích nebo ztráta řezáku na následky kazu u dětí ve věku do prvého až třetího roku umožňuje hodnotit výskyt ECC i tehdy, nejsou-li ještě prořezány dočasné moláry a špičáky [22].

Na základě výsledků dvou metaanalytických studií ECC (Ismail 1999, Vadiakas 2008) byla stanovena epidemiologická definice ECC, kdy počet zubů s kazem (výplní, extrakcí) v horním frontálním úseku je ⩾ počtu horních molárů s kazem (výplní, extrakcí). Tato definice zohledňuje predilekční postižení horních řezáků [12, 22, 33].

ETIOLOGIE ECC

Zubní kaz je chronické, infekční a multifaktoriální onemocnění, na jehož vzniku se podílejí následující faktory – kariogenní mikroorganismy, fermentovatelné sacharidy, vnímavý zubní povrch a čas. Vzniku ECC navíc nahrávají některé specifické podmínky charakteristické pro prostředí ústní dutiny malých dětí. Jsou to nezralost lokálních obranných mechanismů, malá odolnost skloviny zubů krátce po prořezání, mikrobiální osídlení dutiny ústní a mnoho chyb ve složení a podávání výživy [23].

Transmise kariogenních mikroorganismů

Důležitým faktorem v rozvoji kazivého procesu je transmise kariogenních mikroorganismů, především *Streptoccocus mutans*, z matky na dítě [3, 6]. K přenosu dochází slinou a nesprávnými hygienickými návyky, jako je olíznutí dudlíku ve snaze jej očistit nebo ochutnávání dětské stravy stejnou lžičkou, jakou je pak dítě krmeno. Čím dříve k bakteriální kolonizaci dutiny ústní dítěte dojde, tím větší je riziko kariézního postižení zubů [19]. Kromě tohoto vertikálního přenosu z matky na dítě zvažuje

proLékaře.cz | 18.8.2025

PRAKTICKÉ ZUBNÍ LÉKAŘSTVÍ, ročník 62, 2014, 1, s. 3–8

odborná literatura i tzv. horizontální přenos, tedy transmisi mezi sourozenci [26].

Výživa a její kariogenní potenciál

Kariogenní stravu v novorozeneckém a batolecím věku tvoří slazené mléko a čaj, ochucená mléka, ovocné šťávy a jiné granulované nebo sladké nápoje v kojenecké láhvi [20–22]. Tyto nápoje samy o sobě nejsou hlavním problémem. Jejich škodlivost stoupá, pokud je má dítě kdykoli k dispozici a během dne je opakovaně popíjí nebo pokud jsou konzumovány během noci, kdy klesá produkce sliny, a tím omývání zubního povrchu – především horních řezáků. Nedostatečná hygiena dutiny ústní vede k hromadění plaku, zejména v gingivální třetině zubních korunek. V plaku dochází k množení kariogenních mikroorganismů využívajících sacharidy z potravy jako zdroj energie. Při jejich štěpení vznikají organické kyseliny, které demineralizují povrch skloviny a snižují pH v ústech [14, 16, 21].

Dalším rizikovým faktorem vzniku kazu je noční kojení. Mateřské mléko obsahuje mnoho karioprotektivních látek, jako je vápník, fosfáty a mléčné bílkoviny, které vytvářejí na povrchu zubu ochranný film a podporují remineralizaci. Na druhé straně obsahuje mléčný cukr laktózu, který jsou bakterie plaku schopny metabolizovat. Mateřské mléko nelze považovat primárně za kariogenní, protože nezpůsobuje výrazný pokles pH. Kojení v prvním roce života dítěte má zásadní význam pro optimální výživu; je zdrojem protilátek a důležitý je také jeho psychologický aspekt. Problémem je protrahované noční kojení bez valného nutričního efektu. Slouží jen k uklidnění dítěte a spolu se špatnou hygienou může být příčinou rozvoje kazivého procesu [9, 22].

Téměř všechny medikamenty pro pacienty v batolecím věku jsou ve formě cukrových sirupů – antibiotika, analgetika a antipyretika. Jejich opakované užívání během prvních dvou let života může být další příčinou vzniku ECC [9, 22].

Sociální a behaviorální aspekty

ECC se v současné době považuje za výsledek nedostatečné péče o dítě a signifikantně častěji se vyskytuje v rodinách s nižší socioekonomickou úrovní, u dětí emigrantů a národnostních menšin [26, 33]. Riziko ECC roste také s nižším vzděláním matky, u dětí žijících jen s jedním rodičem, u dětí z rodin s nižším příjmem a u dětí, jejichž sourozenci měli kaz raného dětství. To souvisí s výživovými zlozvyky v rodině, které matka ani po instruování stomatologem nebyla schopna změnit [22, 26].

KLINICKÝ OBRAZ ECC

Kaz raného dětství se vyznačuje mnohočetným výskytem a rychlou progresí. Objevuje se záhy po prořezání zubu do dutiny ústní. Jeví se jako demineralizace v gingivální třetině korunky a do dentinu se rozšíří již za šest měsíců. Nejdříve postiženými zuby jsou horní řezáky, následují první dočasné moláry. Kaz se šíří cirkulárně a incizálně a může zub natolik oslabit, že dochází k patologickým frakturám při nakousnutí do tuhé potravy. V poslední fázi zůstávají ze zubů jen radixy s rizikem vzniku zánětlivých komplikací [22].

NÁSLEDKY ECC NA STÁLÉM CHRUPU

Definice a terminologie DDE

Defekty skloviny nacházíme na stálých zubech velmi často. Vývojové defekty skloviny, developmental defects of enamel (DDE), jsou viditelné odchylky od normálního průsvitného vzhledu zubní skloviny vznikající v důsledku dysfunkce sklovinného orgánu. Fáze činnosti ameloblastů, doba trvání poruchy a její závažnost vede k dočasné nebo trvalé inaktivitě ameloblastů a způsobuje tři hlavní typy lézí – hypoplazii a difuzní a ohraničenou opacitu [29, 30]. K popisu vývojových vad skloviny se používá široká paleta termínů. Některé jsou jen klinické, jiné poukazují na příčinu vzniku nebo histologický obraz defektu. Jisté obtíže nastávají při rozlišování mezi fluorózou a vadami non-fluoridové povahy. Specifické indexy pro fluorózu jsou Deanův, Thylstrupův-Fejerskovův a TSIF index. Deanův index neposkytuje dostatečné informace o distribuci fluorózy v rámci celého chrupu a není senzitivní na těžké formy. Thylstrupův-Fejerskovův index vychází z histologických změn u fluorózy. TSIF index se snaží překonat limity Deanova indexu. DDE index je považován nejpoužívanější popisný index. V současnosti je k makroskopickému popisu defektů skloviny doporučován tzv. modifikovaný DDE index [2, 8, 11]. Jde o snadný a dostatečně efektivní systém pro hodnocení sklovinných defektů na základě klinických kritérií a je doporučován WHO v publikaci Basic oral health survey manual z roku 1997 k hodnocení opacit skloviny [7, 8, 36].

DDE index:

A. Hypoplazie
B. Difuzní opacita skloviny
C. Ohraničená opacita skloviny

proLékaře.cz | 18.8.2025

PRAKTICKÉ ZUBNÍ LÉKAŘSTVÍ, ročník 62, 2014, 1, s. 3–8

Etiologie DDE

Je mnoho různých faktorů, které mohou vést ke změnám normálního vzhledu skloviny stálých zubů. Zvláštní skupinu tvoří vady způsobené nadměrným přívodem fluoru. Etiologické faktory vad non-fluoridové povahy můžeme rozdělit na systémové a lokální. Systémové zahrnují genetické anomálie, vrozené vady, dědičné metabolické poruchy, infekční choroby, neurologické poruchy, endokrinopatie, nefropatie a enteropatie, onemocnění jater, novorozenecké poruchy, nutriční nedostatky a intoxikace. Mezi geneticky podmíněné defekty skloviny patří amelogenesis imperfecta, která se může vyskytnout jako izolovaný jev nebo jako součást jiných onemocnění. Dědičné metabolické poruchy jsou galaktosémie, fenylketonurie, alkaptonurie, erytropoetická porfyrie a primární hyperoxalurie. Novorozeneckými poruchami důležitými pro rozvoj hypoplazií skloviny jsou především hypokalcémie a předčasný porod [25, 28]. Mezi lokální etiologické faktory řadíme poškození zárodku stálého zubu úrazem zubu dočasného nebo přestupem infekce. Zubní kaz, pokud není včas ošetřen, vyvolá zánět zubní dřeně, který se rychle dále šíří do periodoncia. Může dojít k poškození zárodku stálého nástupce nebo k dalšímu postupu infekce do kosti a rozvoji kolemčelistního zánětu. Terapie zánětem postižených dočasných zubů je téměř výhradně extrakční. Předčasné ztráty dočasných zubů poškozují dítě po stránce estetické, fonační a artikulační [5, 22].

Během procesu tvorby stálého zubu může dojít k narušení vývoje tkání, které se po prořezání zubu projeví jeho abnormalitou. Jestliže je příčinou takové abnormality periodontální zánět dočasného zubu v kontaktu se zárodkem vyvíjejícího se zubu stálého, nazývá se tato anomálie Turnerův zub – podle autora, který ji poprvé popsal. Jde o periapikální zánětlivý proces dočasného zubu, který může zasáhnout do vývoje zárodku zubu stálého a zapříčinit vývojový defekt skloviny [31]. Predilekční postižení labiální plochy stálých řezáků je dáno úzkým anatomickým vztahem s kořeny dočasných zubů [32].

Shafer popisuje Turnerův zub jako jednotlivý zub s hypoplastickou korunkou, která je výsledkem porušení vrstvy ameloblastů zárodku stálého zubu infekčním zánětlivým procesem šířícím se z periodontálních tkání dočasného zubu. Stupeň poškození závisí nejen na stupni infektu dočasného zubu, ale také na stadiu vývoje zárodku stálého zubu [27].

Klinický obraz DDE

Hypoplazie

Hypoplazie je defekt s lokálním snížením tloušťky skloviny. Může být ve formě jamek, rýh nebo větších oblastí s absencí skloviny. Redukovaná sklovina může být translucentní nebo opákní. Hypoplastické léze se formují po inzultu během sekretorické fáze amelogeneze. Doba trvání inzultu je krátká a jeho závažnost určuje rozsah a translucenci částečně vytvořené skloviny. Etiologie není důležitá – lokální a systémové poruchy způsobují defekty s podobným vzhledem a fyzikálními vlastnostmi [29, 30].

Difuzní opacita

Změnu v průsvitnosti skloviny bez jasného ohraničení vůči normální sklovině označujeme jako difuzní opacitu. Postižená sklovina je normální tloušťky, hladkého povrchu, bělavá a bez jasné hranice od okolní normální skloviny. Tyto defekty jsou výsledkem dlouhodobého kontinuálního mírného inzultu, experimentálně u ovcí vyvolané denní nízkou dávkou fluoridů 0,2–0,50 mg/kg tělesné hmotnosti po dobu šesti měsíců. Tyto léze byly dříve považovány za poruchu fáze zrání, ale studie na ovcích prokázala vznik defektů stejné závažnosti i během fáze sekretorické. Protože sklovinný orgán má jen omezený počet reakcí, kterými může odpovídat na změny životního prostředí, mohou systémové faktory, jako malnutrice, chronické onemocnění či vysoká nadmořská výška, imitovat fluorózu [29, 30].

Ohraničená opacita

Ohraničené opacity zahrnují změny v průsvitnosti skloviny variabilního stupně s normální tloušťkou skloviny, hladkým povrchem a vymezením od okolní normální skloviny jasnou hranicí. Mohou být krémově bílé, žluté nebo hnědé. Zdá se, že tvoří přechod mezi hypoplazií a difuzní opacitou. Ohraničenou opacitu lze jen zřídka vyvolat experimentálně [29, 30].

Důležité faktory, které určují typ vývojového defektu skloviny, podle Sucklinga:

- Fáze ameloblastické aktivity.
- Závažnost inzultu vedoucí buď k dočasné, nebo trvalé inaktivitě ameloblastů.
- Doba trvání inzultu.

Podle lokalizace DDE na klinické korunce můžeme usuzovat na dobu, kdy nastal zásah do vývoje tvrdých zubních tkání stálého zubu [15]:

- Incizní třetina korunky SZ – 1. rok života dítěte.
- Střední třetina korunky SZ – 2. rok života dítěte.
- Cervikální třetina korunky SZ – 3. rok života dítěte.

proLékaře.cz | 18.8.2025

PRAKTICKÉ ZUBNÍ LÉKAŘSTVÍ, ročník 62, 2014, 1, s. 3–8

Epidemiologie DDE

Výsledky z kohortové studie na 250 čínských dětech jasně prokázaly statisticky významný vztah mezi vznikem DDE na stálých zubech a kazem na jejich dočasných předchůdcích. Navíc je zřejmé, že čím větší je kariézní léze dočasného zubu předškolních dětí, tím vyšší je riziko postižení zubu stálého. Tyto klinické důkazy podporují závěry plynoucí z řady starších histopatologických studií lidských pitevních materiálů, klinických pozorování a studií pokusů na zvířatech (Weiss 1963, Binns a Escobar 1967,Valderhaug 1974) [4, 5, 6, 17, 34, 35]. V klinické studii McCormicka a Filostata z roku 1967 z 82 dočasných zubů s rozsáhlým zánětlivým procesem, vedlo 23 % ke vzniku vývojových defektů skloviny na jejich stálých nástupcích [17, 19]. Riziko vzniku DDE je mnohem vyšší, pokud zásah do vývoje tvrdých zubních tkání nastane do tří let věku dítěte (kritické období formace korunky prvních stálých molárů, stálých řezáků a špičáků) [22]. Kamann a Gaengler během desetiletého období klinicky hodnotili makroskopické defekty skloviny u 2212 pacientů ze své praxe. Ze 49 772 zubů identifikoval 123 zubů jako Turnerovy zuby, 39 postižených zubů bylo řezáků a 84 premolárů. Prevalence Turnerových zubů v neselektované populaci je tedy 5,8 % [13].

DISKUSE

Systémové nebo místní poruchy ameloblastů po dobu jejich aktivního působení mohou mít za následek vývojové defekty skloviny [29, 30]. Ačkoli existuje pouze několik typů sklovinných vad, Small a Murray (1978) a Pindborg (1982) navrhli více než 50 etiologických faktorů vzniku DDE kromě fluoridů, které můžou být rozděleny do systémových a lokálních faktorů. Většina studií se zaměřila na defekty skloviny spojené se systémovými faktory [17, 25]. Odborná literatura zabývající se lokálními faktory způsobujícími poruchy dočasných zubů a DDE jejich stálých nástupců, se stále nejvíce věnuje studiu vlivu traumat dočasných zubů. Tématu vlivu kazu v dočasné dentici a jeho následkům je věnováno mnohem méně faktografických prací. Vzhledem k vysoké prevalenci ECC a často i vysokému pufa skóre [24] je riziko DDE na stálých řezácích vysoké.

ZÁVĚR

Kaz raného dětství je onemocnění zcela preventabilní dobře sestaveným preventivním programem. Velkou úlohu zde hraje preventivní stomatologie, a to už prenatálně u těhotné ženy a pravidelné preventivní prohlídky dítěte stomatologem od prořezání prvního dočasného zubu. Pokud u dítěte diagnostikujeme ECC, dočasný chrup je nutno sanovat, a snažit se tak předcházet zánětlivým komplikacím kazu. Tyto komplikace nejen snižují kvalitu života dítěte, ale mohou vést také k poškození zárodků stálých zubů vzniku vývojových vad skoloviny.

LITERATURA

1. **American Academy of Pediatric Dentistry.** Symposium on the prevention of oral diseases in children and adolescents, Chicago, Ill, November 11.–12. 2005: Conference papers. Peadiatr. Dent., roč. 28, 2006, č. 2, s. 96–198.
2. **A review of the developmental defects of enamel index (DDE Index).** Commission on Oral Health, Research & Epidemiology. Report of an FDI Working Group. Int. Dent. J., roč. 42, 1992, č. 6, s. 411–426.
3. **Berkowitz, R. J.:** Causes, treatment and prevention of early childhood caries. A microbiologic perspective. J. Can. Dent. Assoc., roč. 69, 2003, č. 5, s. 304–307.
4. **Bhushan, B. A., Garg, S., Sharma, D., Jain, M.:** Esthetic and endosurgical management of Turner´s hypoplasia, a sequlae of trauma to developing tooth germ. J. Ind. Soc. ped. prev. Dent., roč. 26, 2008, č. 7, s. 121–124.
5. **Binns, W., H., Escobar, A.:** Defects in permanent teeth following pulp exposure of primary teeth. ASDC, J. Dent. Child., roč. 34, 1967, s. 4–14.
6. **Broukal, Z.:** Prenatální a perinatální mikrobiální profylaxe zubního kazu. Lék. Listy, 14– 21. 7. 2006, s. 7–9.
7. **Clarkson, J.:** Review of terminology, classifications and indices of developmental defects of enamel. Adv. Dent. Res., roč. 3, 1989, č. 2, s. 104–109.
8. **Clarkson, J., O´Mullane, D.:** A modified DDE Index for use in epidemiological studies of enamel defects. J. Dent. Res., roč. 68, 1989, č. 3, s. 445–450.
9. **Erickson, P. R., Mazhari, E.:** Investigation of the role of human breast-milk in caries development. Pediatr. Dent., roč. 2, 1999, s. 86–90.
10. **Figueiredo, M. J., de Amorim, R. G., Leal, S. C., Mulder, J., Frencken, J. E.:** Prevalence and severity of clinical consequences of untreated dentine carious lesions in children from a deprived area of Brazil. Caries Res., roč. 45, 2011, č. 5, s. 435–442.
11. **Golkari, A., Sabokseir, A., Pakshir, H. R., Dean, M. C., Sheiham, A., Watt, R. G.:** A comparison of photographic, replication and direct clinical examination methods for detecting developmental defects of enamel. BMC Oral Health, roč. 11, 2011, s. 16.
12. **Ismail, A. L., Sohn, W.:** A systemic review of clinical diagnostic criteria of early childhood caries. J. Public. Health. Dent., roč. 59, 1999, č. 3, s. 171–191.
13. **Kamann, W., Gaengler, P.:** Prevalence of Turner´s teeth. IADR General Session & Exhibition, Brisbane, Abstr., No 0281, 2006.
14. **Kukletová, M., Kuklová, J., Svobodová, M.:** Zubní kaz v raném dětství a možnosti jeho prevence. Prakt. zub. Lék., roč. 52, 2004, č. 5, s. 150–156.
15. **Langlais, R. P., Miller, C. S., Nield-Gehrig, J. S.:** Color atlas of common oral diseases, 4. vyd. Philadelphia, Lippincot Williams & Wilkins., 2009, s. 49.
16. **Lenčová, E., Broukal, Z.:** Kaz časného dětství. Čas. Lék. čes., roč. 7, 2003, s. 394–397.
17. **Lo, E. C. M., Zheng, C. G., King, N. M.:** Relationship between the presence of demarcated opacities and hypoplasia in permanent

proLékaře.cz | 18.8.2025

PRAKTICKÉ ZUBNÍ LÉKAŘSTVÍ, ročník 62, 2014, 1, s. 3–8

teeth and caries in their primary predecessors. Caries Res., roč. 37, 2003; s. 456–461.

18. **Mathu-Muju, K.,Wright, J. T.:** Diagnosis and treatment of molar-incisor hypomineralization. Compend. Contin. Educ. Dent., roč. 27, 2006; č. 11, s. 604–610.
19. **McCormick, J., Filostat, D. J.:** Injury to the teeth of succession by abscess of the temporary teeth. ASDC J. Dent.Child., roč. 34, 1967, s. 501–504.
20. **Merglová, V.:** Kaz z kojenecké láhve. Vox Pediatrie, roč. 3, 2003, č. 1, s. 19.
21. **Merglová, V.:** Příčiny a prevence zubního kazu v časném dětství. Lék. Listy, 2. 6. 2008, s. 10–14.
22. **Merglová, V., Ivančáková, R.:** Zubní kaz a jeho prevence v časném dětském věku. Praha, Havlíček Brain Team, 2009, s. 28, 31–33, 36–37, 39.
23. **Merglová,V., Ivančáková, R.:** Zubní kaz v raném dětství. Pediatrie pro praxi, roč. 10, 2009, č. 6, s. 394–396.
24. **Monse, B., Heinrich-Weltzien, R., Benzian, H., Holmgren, C., Van Palenstein Helderman, W.:** PUFA – an index of clinical consequences of untreated dental caries. Community Dent. Oral. Epidemiol., roč. 38, 2010, č. 1, s. 77–82.
25. **Pindborg, J. J.:** Aetiology of developmental enamel defects not related to fluorosis. Int. Dent. J., roč. 32, 1982, s. 23–134.
26. **Schroth, R. J., Dahl, P. R., Haque, M., Kliewer, E.:** Early childhood caries among Hutterite preschool children in Manitoba, Canada. Rural and remote Health, roč. 10, 2010, s. 1535.
27. **Shafer, W. G., Hine, M. K., Levy, B. M.:** A textbook of oral pathology. Philadelphia-London-Toronto: W. B. Saunders, 1974, s. 52.
28. **Small, B. W., Murray, J. J.:** Enamel opacities, prevalence, classifications and etiological considerations. J. Dent., 1978, č. 6, s. 33–42.
29. **Suckling, G. W.:** Developmental defects of enamel – historical and present-day perspectives of their pathogenesis. Adv. Dent. Res., roč. 3, 1989, č. 2, s. 87–94.
30. **Suckling, G. W., Nelson, D. G. A., Patel, M. J.:** Macroscopic and scanning electron microscopic appearance and hardness values of developmental defects in human permanent tooth enamel. Adv. Dent. Res., roč. 3, 1989, č. 2, s. 219–233.
31. **Turner, J. G.:** Effects of abscess arising from temporary teeth. Br. J. Dent. Sci., roč. 49, 1906, s. 562–564.
32. **Turner, J. G.:** Two cases of hypoplasia of enamel. Br. J. Dent., roč. 55, 1912, s. 227–228.
33. **Vadiakas, G.:** Case definition, aetiology and risk assessment of early childhood caries: a revisited review. Eur. Arch. Peadiatr. Dent., roč. 9, 2008, č. 3, s. 114–125.
34. **Valderhaug, J.:** Periapical inflammation in primary teeth and its effect on the permanent succersors. Int. J. Oral. Surg., 1974, č. 3, s. 171–182.
35. **Weiss, M. B.:** The cause of white opaque areas in permanent teeth. ASDC, J. Dent. Child., roč. 30, 1963, s. 154–156.
36. **World Health Organisation.** Oral Health Surveys, Basic Methods, 4. vyd. Geneva, 1997.

Poděkování

Děkuji MUDr. Přemyslu Krejčímu, Ph.D., za cenné rady a připomínky.

MUDr. Eva Kaplová
Klinika zubního lékařství LF UP a FN
Palackého 12
772 00 Olomouc
e-mail: namornice@centrum.cz

Nové knihy z Nakladatelství Galén

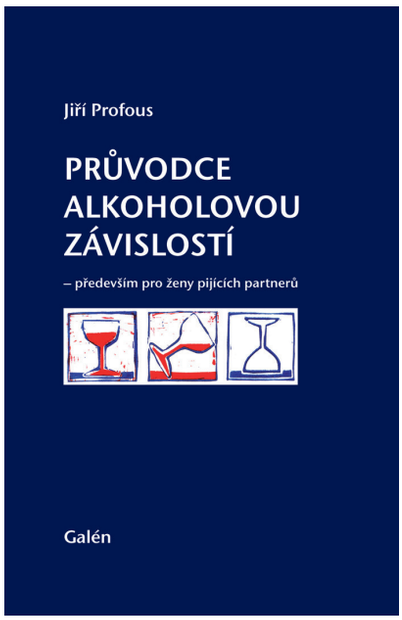

PRŮVODCE ALKOHOLOVOU ZÁVISLOSTÍ

Jiří Profous

Doporučená cena 120 Kč

Alkoholovou závislost, ale stejně tak i ostatní lékové a drogové závislosti nazýváme také nemocí popírání či vylhávání. I blízké okolí závislého bývá zprvu zatížené stejnou chybou v náhledu choroby – přes vstupní popírání se nakonec probolí až k přiznání její existence, ač ta hlavnímu aktérovi zůstává stále ještě skryta. Později přijdou i pochybnosti o duševním zdraví postiženého - shání mu tedy psychologa, psychiatra... Příručka určená především pro ženy pijících partnerů představuje problematiku alkoholové závislosti a přináší praktické návody, kterých je pro postižené a jejich rodiny v boji s alkoholem nejvíce zapotřebí.

Objednávky zasílejte e-mailem nebo poštou:
Nakladatelské a tiskové středisko ČLS JEP,
Sokolská 31, 120 26 Praha 2, fax: 224 266 226, e-mail: nts@cls.cz.

Na objednávce laskavě uveďte i jméno časopisu, v němž jste se o knize dozvěděli.