

Centrální obrovskobuněčný granulom – konzervativní léčba intralezionální aplikací kortikosteroidů

(*Neobvyklá kazuistika*)

Central Giant Cell Granuloma – Conservative Treatment with Intralesional Application of Corticosteroids

(*Case Report*)

Zelinka J., Blahák J., Bulík O.

Klinika ústní, čelistní a obličejové chirurgie LF MU a FN, Brno

Věnováno prof. MUDr. Jiřímu Mazánkovi, DrSc., k životnímu jubileu

SOUHRN

Předmět sdělení: Centrální obrovskobuněčný granulom (CGCG) je benigní léze postihující čelistní kosti, občas s lokálně agresivním chováním. Nejčastěji se vyskytuje u dětí a mladých dospělých. Tradiční způsob léčby představuje chirurgická terapie různého stupně radikality, od prosté enukleace až po resekci en bloc, vedoucí často k mutilaci pacientů. Alternativu k chirurgické terapii představuje intralezionální aplikace kortikosteroidů, kterou jsme s úspěchem použili u patnáctiletého pacienta s rozsáhlým CGCG a vyhnuli se tak parciální resekci dolní čelisti.

Klíčová slova: *centrální obrovskobuněčný granulom – kortikosteroidy – triamcinolon – intralezionální aplikace*

SUMMARY

Objective: Central giant cell granuloma (CGCG) is a benign lesion of the jaws although sometimes it can be locally aggressive. CGCG commonly occurs in children and young adults. The traditional treatment of CGCG involves surgery ranging from single enucleation to en bloc resection, which often leads to mutilation of patients. An alternative method is intralesional injection of corticosteroid, which we successfully used in treatment of 15 years old patient with large lesion so the patient didn't have to undergo partial resection of mandible.

Key words: *giant cell granuloma – corticosteroids – triamcinolone – intralesional injections*

Čes. Stomat., roč. 114, 2014, č. 1, s. 3-6

ÚVOD

Centrální obrovskobuněčný granulom (central giant cell granuloma – CGCG) poprvé popsali v roce 1953 Jaffe a kol. [8]. Jde o benigní lézi, vyskytující se téměř výhradně v čelistních kostech, často s lokálně agresivním růstem. Etiologie tohoto onemocnění není stále zcela objasněna. Za možné příčiny se po-

važují trauma, zánět nebo genetické faktory (např. mnohočetné výskyty u Noonan-like syndromu) [16]. Jde o vzácné onemocnění s incidencí 0,00011 %, což představuje asi 7 % všech benigních lézí čelistních kostí. Nejčastěji postihuje děti a mladé dospělé do 30 let věku s mírnou predominancí výskytu u žen [3, 9]. Poměr výskytu v mandibule k maxile je 2-3:1 [9, 18]. V histologickém obraze nacházíme shluky obrov-

ských mnohojaderných buněk, jednojaderných vřetenitých buněk, vazivo, četná hemoragická ložiska a místy i novotvořenou spongiózní kost [10]. V současnosti se nedá předvídat charakter a chování léze na základě histologického obrazu, nejvýznamnější proto nadále zůstává dělení podle klinických projevů a radiologického nálezu na léze agresivní a neagresivní [6, 11]. Pro agresivní léze je charakteristický rychlý růst, resorpce kortikalis a kořenů okolních zubů, bolestivost a velká tendence k recidivě po prosté enukleaci. Neagresivní léze naopak rostou pomalu, asymptomaticky, nepřesahují pět centimetrů a po konzervativním chirurgickém odstranění nedochází k recidivám. Tradičním způsobem terapie tohoto onemocnění je chirurgická léčba různého stupně radikality, od prosté enukleace až po resekci en bloc nutnou u rozsáhlých, agresivních lézí. Nevýhodou chirurgické terapie, především radikální, je častá mutilace pacienta a poškození okolních důležitých struktur. Závažnost těchto následků je o to větší, že CGCG, jak bylo uvedeno výše, postihuje především děti a mladé dospělé. Na možnost konzervativní terapie pomocí intralezionální aplikace kortikosteroidů poprvé poukázali Terry a Jacoway již v roce 1988 [7]. Vycházeli z histologické podoby mezi CGCG a sarkoidózou, v jejíž léčbě se kortikosteroidy již používaly. Tento způsob terapie podpořilo i zjištění, že obrovské mnohojaderné buňky obsažené v CGCG mají charakter osteoklastů a dále že dexametazon na ně působí inhibičně [5]. Tito autoři také navrhli léčebný protokol kortikosteroidu, který je stále nejčastěji používán. Spočívá v intralezionální aplikaci směsi triamcinolonu (10 mg/ml) a lokálního anestetika s adrenalinem v poměru 1:1, v množství 1 ml směsi na 1 cm projasnění na RTG. Aplikaci opakovali šestkrát v týdenních intervalech [15]. Před zahájením terapie je vždy nutno vyloučit hyperparatyroidismus pomocí odběrů parathormonu, hladiny sérového vápníku a fosforu, neboť histologicky je CGCG nerozlišitelný od hnědého kostního tumoru [14].

KAZUISTIKA

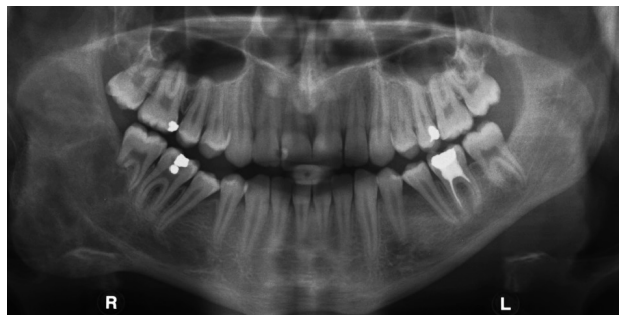
Do ambulance naší kliniky byl odeslán patnáctiletý chlapec s postupně narůstající asymetrií obličeje způsobenou zduřením v oblasti pravého úhlu dolní čelisti. Na zhotoveném OPG bylo patrné projasnění a deformita v této oblasti zasahující až do větve mandibuly a usurující kořeny zubů 46, 47. CT vyšetření ukázalo resorpci kortikalis. Bylo provedeno histologické vyšetření, jehož obraz odpovídal centrálnímu obrovskobuněčnému granulomu. Stanovením sérové hladiny parathormonu, vápníku a fosforu jsme vy-

loučili hyperparatyroidismus. Klinický a RTG obraz odpovídaly agresivní lézi podle klasifikace stanovené Chuongem [6]. Vzhledem k rozsahu nálezu a jeho agresivnímu charakteru s velkou tendencí k recidivě po prosté enukleaci by chirurgické řešení znamenalo resekci části mandibuly s přerušением kontinuity, a tím i značnou mutilaci patnáctiletého pacienta. Zvolena byla tedy konzervativní terapie pomocí intralezionální aplikace kortikosteroidu. Oproti klasickému schématu uvedenému Terryem a Jacoweyem jsme aplikovali triamcinolon acetonid v koncentraci 20 mg/1 ml ve směsi se čtyřprocentním Supracainem v poměru 1:1 šestkrát ve dvoutýdenních intervalech, pouze mezi první a druhou aplikací byl odstup jeden měsíc pro virózu horních cest dýchacích. Po odklopení mukoperiostálního laloku a perforaci kortikalis kuličkovým vrtákem v několika místech jsme těmito otvory v celkové anestezii injikovali směs triamcinolonu a Supracainu. Již na prvním kontrolním vyšetření, tři měsíce po poslední aplikaci, bylo patrné zmenšení asymetrie obličeje a po šesti měsících OPG a CT ukázaly výraznou regresí nálezu a novotvorbu kosti. Pacient bude nadále sledován v pravidelných intervalech, předpokládá se postupné zmenšování a následné vyhojení léze.

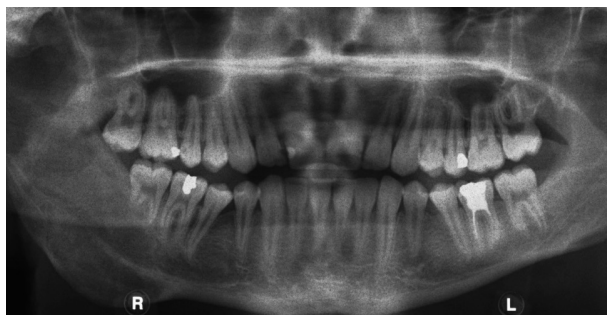DISKUSE

CGCG je léze benigního charakteru s občasným lokálně agresivním chováním a tendencemi k recidivám po prosté enukleaci. Jde o onemocnění postihující převážně děti a mladé dospělé. Chirurgická terapie často znamená výraznou mutilaci pacienta, proto by u rozsáhlých lézí měla být vždy zvážena konzervativní terapie. Vedle intralezionální aplikace kortikosteroidů byly ke konzervativní léčbě CGCG vyzkoušeny další látky, jako kalcitonin, bisfosfonáty, interferon alfa, imatinib [2, 4, 13, 17]. Oproti terapii těmito látkami má léčba kortikosteroidy výhodu v krátkodobém podávání (nejčastěji šest aplikací). S tím souvisejí nižší náklady na léčbu a vzhledem ke krátké, pouze lokální aplikaci kortikosteroidů minimum celkových nežádoucích účinků [12]. Relativními kontraindikacemi této léčby jsou diabetes mellitus, vředová choroba gastrointestinálního traktu, akutní infekce a imunodeficientní stavy [14]. U prezentovaného pacienta jsme s úspěchem použili léčbu rozsáhlého obrovskobuněčného granulomu pomocí intralezionální aplikace triamcinolonu ve směsi se Supracainem. Oproti nejčastěji používanému schématu jsme použili dvounásobně větší koncentraci triamcinolonu (20 mg/ml), ale také dvakrát delší interval mezi aplikacemi (po dvou týdnech).

Centrální obrovskobuněčný granulom – konzervativní léčba intralezionální aplikací kortikosteroidů



Obr. 1 OPG před zahájením terapie



Obr. 2 OPG šest měsíců po ukončení terapie

Šest měsíců od poslední aplikace ukázalo kontrolní OPG a CT výraznou regresí nálezu a novotvorbu kostí. Vzhledem ke vzácnosti této nemoci neexistují rozsáhlejší soubory pacientů k vyhodnocení účinnosti konzervativní léčby. Ve studii Nogueira a kol. se pouze u dvou z 21 pacientů léčených intralezionální aplikací triamcinolonu ukázala negativní odpověď [12]. U pacientů s neúplnou odpovědí, kde nedošlo zcela k vymizení projasnění na RTG, prokázalo histologické vyšetření enukleovaného, zbytkového nálezu pouze vazivovou tkáň bez charakteru CGCG [12]. Intralezionální aplikace kortikosteroidů byla s úspěchem použita i u recidiv chirurgicky léčených lézí [1].

ZÁVĚR

Vzhledem k bezpečnosti a výhodám terapie kortikosteroidy se i přes nepřítomnost rozsáhlejších studií domníváme, že by tato terapie měla být u velkých lézí upřednostněna před primárně chirurgickým řešením.

LITERATURA

1. **Abdo, E. N., Alves, L. C. F., Rodrigues, A. S., Mesquita, R. A., Gomez, R. S.:** Treatment of a central giant cell granuloma with intralesional corticosteroid. *Br. J. Oral Maxillofac. Surg.*, roč. 43, 2005, č. 1, s. 74–76. doi 10.1016/j.bjoms.2004.08.015. PMID: 15620781.
2. **Da Silva, N. G. J., Carreira, A. S. D., Pedreira, E. N., Tuji, F. M., Ortega, K. L., de Jesus Viana Pinheiro, J.:** Treatment of central giant cell lesions using bisphosphonates with intralesional corticosteroid injections. *Head Face Med.*, roč. 8, 2012, s. 23. doi 10.1186/1746-160X-8-23. PMID: 22913518.
3. **de Lange, J., van den Akker, H. P., Klip, H.:** Incidence and disease-free survival after surgical therapy of central giant cell granulomas of the jaw in The Netherlands: 1990–1995. *Head & neck*, roč. 26, 2004, č. 9, s. 792–795. doi 10.1002/hed.20069. PMID: 15350025.
4. **de Lange, J., van Rijn, R. R., van den Berg, H., van den Akker, H. P.:** Regression of central giant cell granuloma by a combination of imatinib and interferon: a case report. *Br. J. Oral*

Maxillofac. Surg., roč. 47, 2009, č. 1, s. 59–61. doi 10.1016/j.bjoms.2008.05.013. PMID: 18656288.

5. **Flanagan, A. M., Nui, B., Tinkler, S. M., Horton, M. A., Williams, D. M., Chambers, T. J.:** The multinucleate cells in giant cell granulomas of the jaw are osteoclasts. *Cancer*, roč. 62, 1988, č. 6, s. 1139–1145. PMID: 2457425.
6. **Chuong, R., Kaban, L. B., Kozakewich, H., Perez-Atyde, A.:** Central giant cell lesions of the jaws: a clinicopathologic study. *J. Oral Maxillofac. Surg.*, roč. 44, 1986, č. 9, s. 708–713. PMID: 3462363.
7. **Jacoway, J. R., Howell, F. V., Terry, B. C.:** Central giant cell granuloma – an alternative to surgical therapy. *Oral Surg.*, 1988, č. 5, s. 572.
8. **Jaffe, H. L.:** Giant-cell reparative granuloma, traumatic bone cyst, and fibrous (fibro-oseous) dysplasia of the jawbones. *Oral Surg. Oral Med. Oral Pathol.*, roč. 6, 1953, č. 1, s. 159–175. PMID: 13026160.
9. **Kaffe, I., Ardekian, L., Taicher, S., Littner, M. M., Buchner, A.:** Radiologic features of central giant cell granuloma of the jaws. *Oral Surg. Oral Med. Oral Pathol. Oral Radiol. Endod.*, roč. 81, 1996, č. 6, s. 720–726. PMID: 8784905.
10. **Kramer, I. R., Pindborg, J. J., Shear, M.:** The World Health Organization histological typing of odontogenic tumours. Introducing the second edition. *Eur. J. Cancer, B. Oral Oncol.*, roč. 29B, 1993, č. 3, s. 169–171. PMID: 8298419.
11. **Kruse-Lösler, B., Diallo, R., Gaertner, C., Mischke, K. L., Joos, U., Kleinheinz, J.:** Central giant cell granuloma of the jaws: a clinical, radiologic, and histopathologic study of 26 cases. *Oral Surg. Oral Med. Oral Pathol. Oral Radiol. Endod.*, roč. 101, 2006, č. 3, s. 346–354. doi 10.1016/j.tripleo.2005.02.060. PMID: 16504869.
12. **Nogueira, R. L. M., Teixeira, R. C., Cavalcante, R. B., Ribeiro, R. A., Rabenhosrt, R. A. B.:** Intralesional injection of triamcinolone hexacetonide as an alternative treatment for central giant-cell granuloma in 21 cases. *Int. J. Oral Maxillofac. Surg.*, roč. 39, 2010, č. 12, s. 1204–1210. doi 10.1016/j.ijom.2010.06.015. PMID: 20674272.
13. **O'Connell, J. E., Kearns, G. J.:** Aggressive giant cell granuloma of the jaws treated with interferon alpha: a report of two cases. *Ir. J. Med. Sci.*, roč. 182, 2013, č. 2, s. 163–170. doi 10.1007/s11845-012-0858-x. PMID: 23099991.
14. **Sezer, B., Koyuncu, B., Gomel, M., Günbay, T.:** Intralesional corticosteroid injection for central giant cell granuloma: A case report and review of the literature. *Turk. J. Pediatr.*, roč. 47, 2005, s. 75–81.
15. **Terry, B. C., Jacoway, J. R.:** Management of central giant cell lesion: an alternative to surgical therapy. *Oral Maxillofac. Surg. Clin. North Am.*, 6, 1994, s. 579–600.

ČESKÁ
STOMATOLOGIE
ročník 114,
2014, 1,
s. 3–6

Zelinka J., Blahák J., Bulik O.

ČESKÁ
STOMATOLOGIE
ročník 114,
2014, 1,
s. 3-6

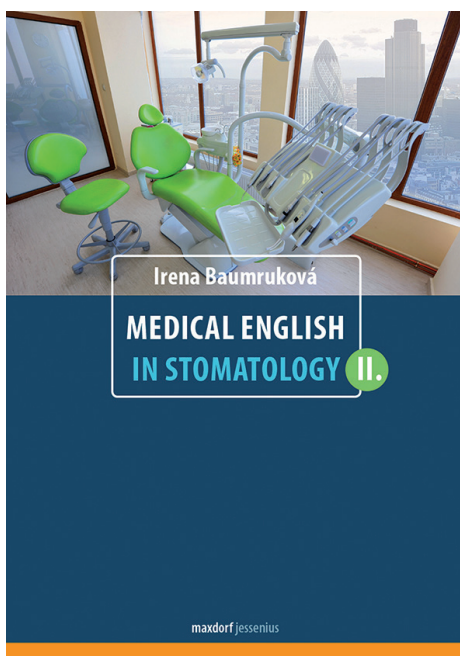
- 16. Van Damme, P. A., Mooren, R. E.:** Differentiation of multiple giant cell lesions, Noonan-like syndrome, and (occult) hyperparathyroidism. Case report and review of the literature. *Int. J. Oral Maxillofac. Surg.*, roč. 23, 1994, č. 1, s. 32-36. PMID: 8163857.
- 17. Vered, M., Shohat, I., Buchner, A., Dayan, A., Taicher, S.:** Calcitonin nasal spray for treatment of central giant cell granuloma: clinical, radiological, and histological findings and immunohistochemical expression of calcitonin and glucocorticoid receptors. *Oral Surg. Oral Med. Oral Pathol. Oral Radiol. Endod.*, roč. 104, 2007, č. 2, s. 226-239. doi 10.1016/j.tripleo.2006.05.020. PMID: 1763009.

- 18. Whitaker, S. B., Waldron, C. A.:** Central giant cell lesions of the jaws. A clinical, radiologic, and histopathologic study. *Oral Surg. Oral Med. Oral Pathol.*, roč. 75, 1993, č. 2, s. 199-208. PMID: 8426719.

MUDr. et MDDr. Jiří Zelinka

Klinika ústní, čelistní a obličejové chirurgie
LF MU a FN Brno
Jihlavská 20
625 00 Brno
e-mail: jiri.zelinka@fnbrno.cz

Nové knihy z Nakladatelství Maxdorf



MEDICAL ENGLISH IN STOMATOLOGY II.

Irena Baumruková

Doporučená cena 295 Kč

Druhý díl úspěšné moderní učebnice lékařské angličtiny určené stomatologům a studentům zubního lékařství, vhodné rovněž pro dentální hygieniky a střední zdravotnický personál ve stomatologii. Podobně jako u prvního dílu čtenáři ocení skutečně soudobou terminologii užívanou stomatologií v anglicky mluvících zemích. Další předností této moderní učebnice je rozsáhlá slovní zásoba mapující podrobně všechny aspekty práce ve stomatologické ordinaci, a to jak z pohledu lékaře-stomatologa, tak dalších profesí zubního lékařství. Samozřejmostí je důsledné uvádění přepisu výslovnosti jak přímo v lekcích, tak v souborném anglicko-českém a česko-anglickém slovníku na konci knihy. Významným prvkem knihy jsou prakticky zaměřená cvičení odborné konverzace a velmi obsažné tematické slovníky za každou lekcí. Nedílnou součástí knihy je i obsáhlý klíč k překladům.

Objednávky zasílejte e-mailem nebo poštou:

**Nakladatelské a tiskové středisko ČLS JEP,
Sokolská 31, 120 26 Praha 2, fax: 224 266 226, e-mail: nts@cls.cz.**

Na objednávce laskavě uveďte i jméno časopisu, v němž jste se o knize dozvěděli.