

Papilární cystadenolymfom (Warthinův tumor) příušních žláz s multifokálním výskytem

(Kazuistika)

Papillary Cystadenoma Lymphomatousum (Warthin's Tumour) of Parotid Salivary Glands with Multifocal Manifestation

(Case Report)

Pazdera J., Zbořil V.

Klinika ústní, čelistní a obličejové chirurgie FN a LF UP, Olomouc

Věnováno prof. MUDr. Janě Duškové, DrSc., MBA, k životnímu jubileu.

SOUHRN

Úvod: Papilární cystadenolymfom (Warthinův tumor) se vyskytuje primárně v příušních slinných žlázách (5–10 % z celkového množství tumorů) převážně v mužské části populace, s klinickými projevy v páté až osmé věkové dekádě. Jeho výskyt v jiných lokalitách (např. v drobných slinných žlázkách patra) je velmi vzácný. Upozorní na sebe nebolestivým těstovitým zduřením v dolním pólu příušní žlázy, které palpačně připomíná cystu. Tumor je tvořen soustavou cystických dutinek vystlaných eozinofilními cylindrickými buňkami, lymfoidní tkání a vazivem. Předpokládá se, že vzniká nejspíše proliferací žlázových struktur uskřínutých v průběhu embryonálního vývoje uvnitř lymfatické tkáně. Proliferace žlázových struktur může být podle některých názorů provokována zánětlivým drážděním. Nádor je benigní, s omezeným růstovým potenciálem; jeho maligní transformace je velmi vzácná.

Cíl práce: Upozornit na možnost mnohočetného, popřípadě oboustranného výskytu papilárního cystadenolymfomu ve tkáni příušních žláz.

Materiál a metodika, výsledky: Autoři prezentují zkušenosti s léčením 64letého pacienta s multifokálním a bilaterálním výskytem papilárního cystadenolymfomu. Po exstirpaci dvou nádorových uzlů v oblasti dolního pólu levé příušní žlázy (2004) došlo v průběhu pooperační onkologické dispenzarizace ke klinické manifestaci papilárního cystadenolymfomu v dolním pólu pravé příušní žlázy. Tento nádor byl chirurgicky odstraněn s odstupem osmi let po první operaci. Po obou chirurgických výkonech je pacient bez subjektivních obtíží a klinických známek pooperační recidivy.

Závěr: Papilární cystadenolymfom patří mezi vzácnější benigní tumory slinných žláz. S ohledem na riziko mnohočetného nebo oboustranného výskytu v časovém horizontu několika let je nezbytná pooperační dispenzarizace. Ve sporných případech je vhodné doplnit klinické vyšetření ultrasonografickým, případně CT vyšetřením.

Klíčová slova: papilární cystadenolymfom – multifokální výskyt

SUMMARY

Introduction: Papillary cystadenoma lymphomatousum (Warthin's tumour) primarily occurs in parotid glands (5–10% of all the parotid salivary tumours) with slight predilection for males and clinical symptoms between the fifth and eighth decades of life. Its clinical manifestation in other locations (e.g. small palatinal salivary glands) is very rare.

This tumour typically presents itself as a doughy cystic-like mass in the inferior part of the parotid gland. It is composed of small cystic spaces with intraluminal projection lined by eosinophilic columnar cells and contains abundant lymphoid tissue in the underlying connective tissue. The tumour is thought to arise within lymph nodes after the entrapment of salivary gland elements in the course of embryonal development. Its growth is believed to arise secondary to chronic inflammation. Warthin's tumour is benign, with a limited growth potential. Malignant transformation is extremely rare. The treatment of the tumour consists of simple enucleation; to prevent recurrence and avoid the possibility of multicentric growth, superficial parotid lobectomy is sometimes recommended.

Aim: To point out the multiplicity and/or bilaterality of Warthin's tumour in the parotid gland tissue and lymphatic nodes.

Material and Method, Results: The authors present their experience with the treatment of a man (64) with a multifocal and bilateral clinical manifestation of the papillary cystadenoma in parotid glands. In 2004, two tumour's nodes from the area of inferior part of the left part parotid gland were removed. In the course of postoperative checking another tumour in the lower parts of contralateral, right parotid gland was noticed. This tumour was removed eight years after the first surgery; the diagnosis of Warthin's tumour having been confirmed by a pathologist. After both operations, our patient feels well showing no signs or symptoms of any recurrence.

Conclusion: Papillary cystadenoma lymphomatosum (Warthin's tumour) belongs to less common neoplasms of salivary glands. Owing to the risk of its multicentric or bilateral manifestation in the course of years, careful clinical checking after surgery is necessary. In diagnostically questionable cases ultrasonography or CT (MR) are recommended.

Key words: papillary cystadenoma lymphomatosum – multifocal manifestation

Čes. Stomat., roč. 112, 2012, č. 5, s. 128–134

ÚVOD

Papilární cystadenolymfom (Warthinův tumor) patří mezi benigní tumory slinných žláz s predilekčním výskytem v oblasti dolního pólu gl. parotis. Jeho mikroskopická struktura je tvořena soustavou cystických dutin uložených v lymfoidní tkáni, vystlaných dvouvrstevným eozinofilním cylindrickým epitelem. Jde v podstatě o kombinaci cysticky uspořádaných duktálních elementů uložených v normální lymfoidní tkáni. Tumor je benigní a s ohledem na pozvolný růst bývá někdy považován spíše za hamartom než za pravý nádor. Podle některých názorů vzniká proliferací žlázových duktálních buněk, které do lymfatických uzlin pronikly během embryonálního vývoje [17]. Podle jiných autorů přítomnost cystických žlázových elementů naopak stimuluje proliferaci lymfoidní tkáně v jejich okolí.

VLASTNÍ POZOROVÁNÍ

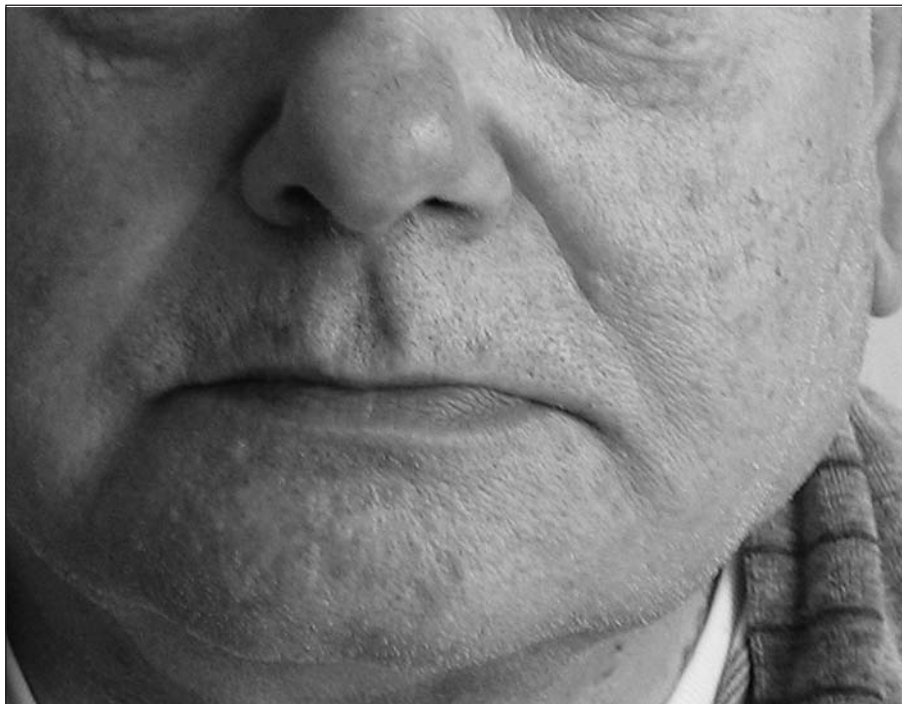Čtyřiašedesátiletý muž byl vyšetřen na ambulanci Kliniky ústní, čelistní a obličejové chirurgie LF UP a FN Olomouc v únoru 2004. Důvodem vyšetření byla asymetrie obličeje podmíněná zduřením v oblasti dolního pólu levé příušní žlázy (obr. 1). Zduření, které se zvolna zvětšovalo, si povšiml zhruba před 10 lety. Ve zdravotnickém zařízení ve spádu bylo provedeno vyšetření MR, které prokázalo dva ohraničené nádorové uzly velikosti 30 × 28 mm v oblasti dolního pólu levé parotis (obr. 2).

Rodinná anamnéza byla bez pozoruhodností; v osobní anamnéze pacient uváděl cholecystektomii (1995), prostatektomii pro adenom (1997), hypertenzi a alergii na prokain. Kuřák, asi 10 cigaret denně.

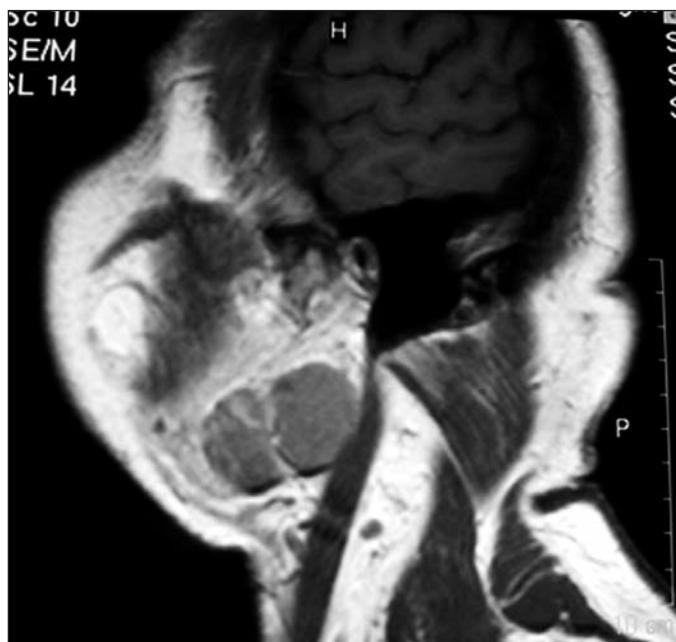Objektivním vyšetřením jsme zjistili nevelkou asymetrii obličeje, podmíněnou nevýrazným zduřením pod levým čelistním úhlem, které bylo maskováno okolní tukovou tkání. Kožní kryt měl normální barvu a povrch. Extraorální palpací jsme zjistili ohraničený uzel těstovité konzistence velikosti holubího vejce, lokalizovaný pod levým čelistním úhlem, pohyblivý proti okolí, nebolestivý. Submandibulární ani krční uzliny nebyly zvětšeny. Otvírání úst nebylo omezeno, obě čelisti bezzubé, chybějící zuby byly nahrazeny funkčně vyhovujícími snímacími náhradami. Ústní sliznice a vývody velkých slinných

žláz byly bez patologických změn, saliva čirá, v dostatečném množství. Intraorální palpační nález byl bez pozoruhodností.

Na základě výsledků klinického vyšetření a MR bylo vysloveno podezření na benigní tumor levé příušní žlázy a indikováno chirurgické odstranění nádoru.

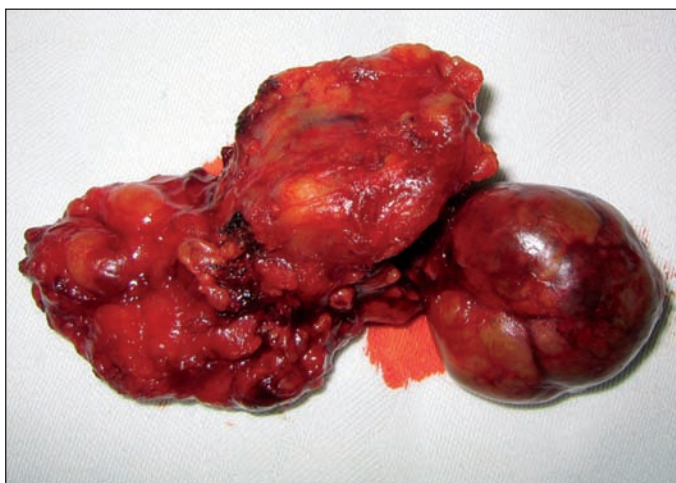


Obr. 1 Asymetrie obličeje pomíněná zduřením v oblasti dolního pólu levé příušní žlázy

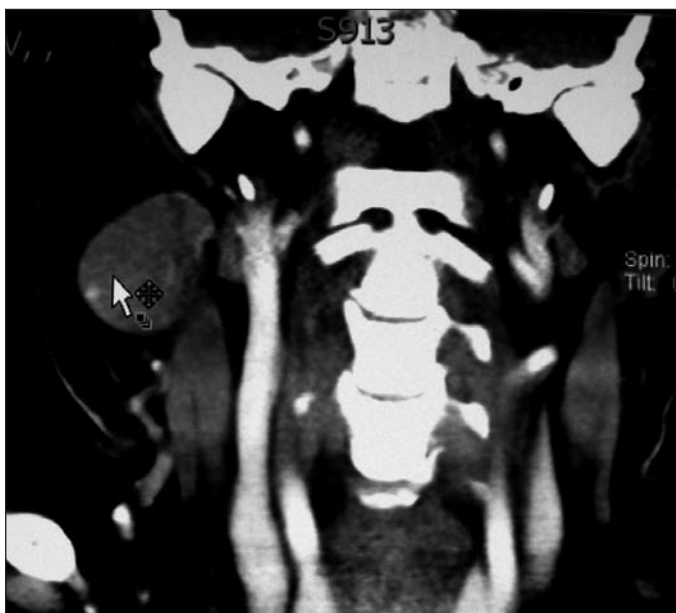


Obr. 2 Ohraničené nádorové uzly v dolním pólu levé příušní žlázy (MR)

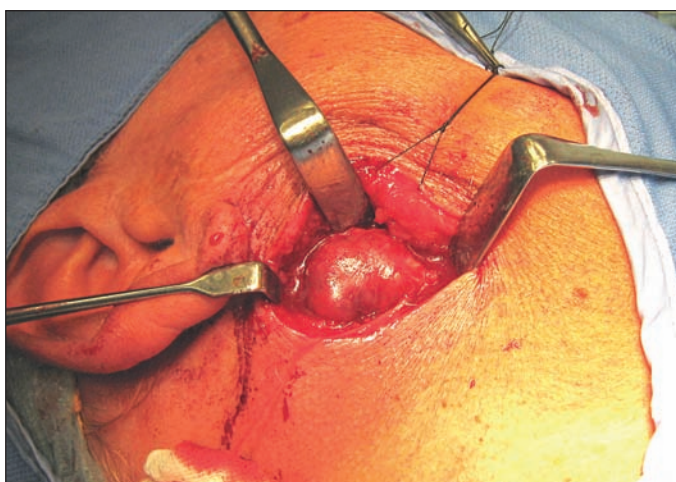
Exstirpaci tumoru jsme provedli v březnu 2004. V celkové anestezii jsme vedli kožní řez tvaru protáhlého písmene S od levého tragu směrem pod čelistní úhel a do submandibulárního trigona. Šetrnou preparací jsme postupně pronikli k pouzdru nádoru, při čemž jsme identifikovali a chránili n. VII. Nádor byl tvořen dvěma opouzdřenými uzly velikosti holubího vejce. Jeho ventrální partie byly pevně fixovány ke strukturám po-



Obr. 3 Operační preparát: dva nádorové uzly s částí povrchového listu gl. parotis



Obr. 4 CT vyšetření s intravazálním kontrastem prokázalo tumor velikosti švestky pod pravým čelistním úhlem



Obr. 5 Izolovaný nádorový uzel v dorzálních partiích pravého submandibulárního lože před exstirpací

vrchového listu gl. parotis, jejíž kaudální část bylo proto nutné odstranit spolu s tumorem (obr. 3). Tkáň nádoru byla křehká, červenofialové barvy s drobnými kavernami ve stromatu, vyplněnými hlenem. Po zastavení krvácení z drobných cévních zdrojů v okolí jsme do operační rány zavedli aktivní sání a uzavřeli ji suturou po vrstvách.

Pooperační průběh byl komplikován čelistní kontrakturou, periferní parézou r. marginalis n. VII l. sin a retencí sliny v operační ráně. Omezené otvírání úst se upravilo do týdne, stejně jako retence sliny, kterou jsme vyřešili kompresním obvazem a opakovanými punkcemi. Funkce r. marginalis n. VII se upravila po několikaměsíční ambulantně prováděné rehabilitaci.

Histologickým vyšetřením operačního preparátu (Ústav patologie LF UP) byly prokázány struktury papilárního cystadenolymfomu s ložisky fibrózy, histiocytární reakcí a místy opticky prázdnými prostory po krystalech cholesterolu. Epitel byl převážně onkocytární s drobnými úseky připomínajícími dlaždicobuněčné metaplasie.

Desátý den po operaci byla ukončena hospitalizace, pacient propuštěn do ambulantní péče a dispenzarizován. Při ambulantní kontrole za osm měsíců byla zjištěna drobná rezistence pod pravým čelistním úhlem. Sonografické vyšetření prokázalo přítomnost ohraničeného hypoechogenního, mírně nehomogenního útvaru velikosti 18 × 15 mm. Klinicky byl útvar poměrně obtížně identifikovatelný s ohledem na velký objem tukové tkáně v okolí. Vzhledem k diagnóze základního onemocnění a po dohodě s pacientem jsme se rozhodli vyčkat s operací a útvar průběžně monitorovat v rámci dispenzárních kontrol prováděných čtyřikrát ročně. Operovaná krajina byla bez známek přítomnosti nádorového rezidua nebo recidivy; výše zmíněný útvar na kontralaterální straně zjištěný sonograficky zůstával řadu let beze změny.

V průběhu roku 2011 jsme zaznamenali růst tumoru pod pravým čelistním úhlem. CT vyšetření s intravazálním kontrastem prokázalo ohraničený homogenní nádorový uzel velikosti 30 × 20 mm pod pravým čelistním úhlem (obr. 4), který jsme v lednu 2012 chirurgicky odstranili.

Obloukovitým kožním řezem vedeným pod pravým čelistním úhlem jsme pronikli podkožím a tukovou tkání k pouzdru nádoru velikosti švestky, který jsme bez větších obtíží izolovali a vcelku vybavili (obr. 5). Šetřili jsme přitom r. marginalis n. VII. Velikost nádoru odpovídala nálezů na CT. Nádorový uzel byl lokalizován v dolním pólu pravé příušní žlázy. Podobně jako při první operaci byl tvořen křehkou, červenofialovou tkání s příměsí hlenu. Pečlivou palpací okolních měkkých tkání jsme vyloučili přítomnost dalších drobných nádorových uzlů. Ránu jsme uzavřeli suturou po vrstvách a mezi stehy založili kapilární drén. Nemocný byl propuštěn do domácího ošetření čtvrtý den po operaci. Týden po chirurgickém výkonu jsme odstranili stehy. Pooperační průběh i hojení rány byly bez komplikací. Histologický nálezn (Ústav patologie LF UP) potvrdil diagnózu papilárního cystadenolymfomu.

DISKUSE

Papilární cystadenolymfom byl poprvé popsán Hildebrandem v roce 1895 [8], o něco později, v roce 1929, také americkým patologem Alfredem Warthinem [7]. Z patofyziologického hlediska patří mezi benigní tumory slinných žláz. Jeho výskyt je spíše vzácnější (asi 5–10 % z celkového počtu tumorů parotis). Z možných provokujících faktorů se uvažuje o vlivu kouření – u kuřáků je incidence až osmkrát vyšší. V posledních letech se incidence těchto nádorů zvyšuje. Nádor bývá častěji diagnostikován u mužů v 6. nebo 7. deceniu; ve 2–6 % případů může jít o bilaterální lokalizaci. Vzácnější je multifokální výskyt nádorových uzlů v jediné příušní žláze. Predilekční lokalizací tumoru je oblast dolního pólu příušní žlázy, kde se klinicky jeví jako ohraničený nebolestivý laločnatý uzel měkké konzistence, pohyblivý proti okolí. Makroskopicky jde o dobře opouzdřený útvar červenofialové barvy, s obsahem hlenu ve stromatu.

V lokalitách mimo příušní žlázu je nádor extrémně vzácný. Párraga-Linares a spol. [15] a Becelli a spol. [2] referovali o klinické manifestaci cystadenolymfomu v drobných slinných žlázkách v oblasti tvrdého patra. Podobně Rydzewski a spol. [18] popsali klinickou manifestaci Warthinova tumoru v oblasti nazofaryngu. Na možnost výskytu tumoru v submandibulárních mízních uzlinách upozornili Cawson a spol. [5]. Tento ná-

zor podporuje hypotézu, podle níž může tento nádor vzniknout také mimo tkáň slinné žlázy – v lymfatické uzlině. V souvislosti s Warthinovým tumorem bývá zmiňován „papillary cystadenoma syndrome“ [1, 8] – vzácné onemocnění popsané poprvé v roce 1970 jako akutní zánětlivý infiltrát v bezprostředním okolí papilárního cystadenolymfomu. Onemocnění na sebe upozorní náhle vzniklým bolestivým zduřením v parotické oblasti [1]. Meikle a Yarrington [14] pozorovali koincidenci Warthinova tumoru, pleomorfního adenomu parotis a metastazujícího karcinomu piriformního recesu. Bilaterální výskyt papilárního cystadenolymfomu popsali Matsuo [13] a Bond a spol. [3]. Na vzácnou možnost maligní transformace papilárního cystadenolymfomu upozornili např. Caldwell a spol. [4].

Pro předoperační diagnostiku má význam sonografické vyšetření, CT s intravazálním kontrastem nebo magnetická rezonance. Scintigrafie s použitím izotopu ^{99}Te se využívá méně často [9]. Indikací a významem sonografické diagnostiky se podrobněji zabývali Kim a spol. [10]. Retrospektivní studie byla zaměřena na UZ vyšetření 19 pacientů s následně histologicky potvrzeným papilárním cystadenolymfomem. Ve všech případech šlo o hypoechogenní struktury ovoidního tvaru, dobře ohraničené proti okolním tkáním, s mnohočetnými nepravidelnými anechogenními zónami v centru. Tumory o průměru větším než pět cm obsahovaly drobné cystické léze. Raymond a spol. [16] poukázali na úskalí punkční biopsie v rámci předoperační diagnostiky Warthinova tumoru. U čtyř ze 33 pacientů neodpovídal výsledek cytologické punkce klinické diagnóze (nešlo o papilární cystadenolymfom, ale o acinocelulární karcinom, resp. pleomorfní adenom). Mandel a Tomkoria [11] upozornili na úskalí diferenciální diagnostiky mezi papilárním cystadenolymfomem a lymfoepiteliální cystou s vazbou na infekci HIV.

Terapie Warthinova tumoru je chirurgická. Operační výkon spočívá zpravidla v prosté enukleaci nádorového uzlu. V případě multifokálních lézí bývá někdy doporučován radikálnější postup (parciální resekcce zevního laloku gl. parotis). Pravděpodobnost pooperačních recidiv je odhadována přibližně na 10 %. V těchto případech jde však spíše o klinickou manifestaci mikroskopických multifokálních primárních lézí než o recidivy. Maligní zvrát tumoru je velmi vzácný [6, 12]. Většinou následuje po radioterapii aplikované na oblast příušní žlázy v jiné indikaci. V případě maligního zvrátu jde nejčastěji o spinaliom, adenokarcinom nebo mukoepidermoidní karcinom. Lymfoidní struktury tumoru se mohou transformovat v maligní lymfom.

ZÁVĚR

Warthinův tumor patří mezi benigní tumory slinných žláz s poměrně vzácným výskytem. Predilekční lokalizací klinické manifestace je dolní pól příušní slinné žlázy. Růst nádoru je pomalý a zprvu zcela asymptomatický, pravděpodobnost maligního zvrátu je velmi malá. Racionální léčba spočívá většinou v prosté enukleaci tumoru; je však třeba mít na paměti možnost jeho bilaterální nebo multifokální lokalizace.

LITERATURA

- Baugh, R. F., McClatchey, K. D.:** Papillary cystadenoma lymphomatosum syndrome. *J. Otolaryngol.*, roč. 15, 1986, č. 3, s. 166–168.
- Becelli, R., Morello, R., Renzi G., Dominici C.:** Warthin's tumor of the hard palate. *J. Craniofac. Surg.*, roč. 18, 2007, č. 5, s. 1182–1184.
- Bond, W. R. Jr., Kincaid, R. S., Schultz, R. L., Morrison, W. V.:** Bilateral simultaneous presentation of papillary cystadenoma lymphomatosum. *Ear. Nose Throat. J.*, roč. 60, 1979, č. 2, s. 404–407.
- Caldwell, E. H., Armiger, W. G., McDonald, H. M.:** Malignant transformation of a Warthin tumor. *Ann. Plast. Surg.*, roč. 3, 1979, č. 2, s. 177–181.
- Cawson, R. A., Gleeson, M. J., Eveson, J. W.:** Pathology and surgery of the salivary glands. Oxford, Isis Medical Media Ltd., 1997.
- Faur, A., Lazar, E., Cornianu, M., Dema, A., Vidita, C. G., Guluscan, A.:** Warthin tumor: A curious entity – Case report and review of literature. *Rom. J. Morphol. Embryol.*, 50, 2008, č. 2, s. 269–273.
- Faur, A., Lazar, E., Cornianu, M., Dema, A., Lazureanu, C., Costi, S., Vidita, C. G.:** Malignant transformation of the epithelial component in

- Whartin's tumor. Rev. Rom. Med. Lab., roč. 17, 2009, 4, s. 51–57.
8. **Chen, Y.-H., Liu, P.-J., Yuan, B.-C.:** Papillary cystadenoma lymphomatosum syndrome – Case report. J. Otolaryngol. Soc. Rep. China, roč. 33, 1998, č. 4, s. 390–393.
 9. **Kawatoko, S., Sato, T., Kawabata, Y., Suenaga, K., Morita, Y., Indo, H., Semba, I.:** A trial for histopathological subclassification of papillary cystadenoma lymphomatosum by 99Tcm pertechnetate in a patient with multiple bilateral lesions of the parotid glands. Dentomaxillofac. Radiol., roč. 4, 2005, roč. 4, s. 218–221.
 10. **Kim, J., Kim, E.-K., Park, C. S., Choi, Y. S., Kim, Y. H., Choi, E. C.:** Characteristic sonographic findings of Warthin's tumor in the parotid gland. J. Clin. Ultrasound., roč. 32, 2004, č. 2, s. 78–81.
 11. **Mandel, L., Tomkoria, A.:** Differentiating HIV-1 parotid cysts: From papillary cystadenoma lymphomatosum. J. Am. Dent. Asspc., roč. 131, 2000, č. 6, s. 772–776.
 12. **Mardi, K., Sharma, J.:** Mucoepidermoid carcinoma arising in Warthin's tumor. Indian J. Pathol. Microbiol., roč. 50, 2007, č. 2, s. 331–333.
 13. **Matsuo, M.:** Bilateral papillary cystadenoma lymphomatosum (Warthin's tumor) of the parotid region. Otolaryngology, roč. 54, 1982, č. 9, s. 333–338.
 14. **Meikle, D., Yarrington Jr., C. T.:** Synchronous parotid tumors of different histological types in association with metastasizing hypopharyngeal carcinoma. Otolaryngology, roč. 54, 1982, č. 5, s. 333–338.
 15. **Párraga-Linares, L., Aguirre-Urizar, J.-M., Berini-Aytés, L., Gay-Escoda, C.:** Papillary cystadenoma lymphomatosum (Warthin-like) of minor salivary glands. Med. Oral. Patol. Oral. Cir. Bucal., roč. 14, 2009, č. 11, s. 597–600.
 16. **Raymond, M. R., Yoo, J. H., Godfrey Haethcote, J., Megan McLachlin, C., Lampe, H. B.:** Accuracy of fine-needle aspiration biopsy for Warthin's tumours. J. Otolaryngol., roč. 31, 2002, č. 5, s. 263–270.
 17. **Regezi, J. A., Sciubba, J. J.:** Oral pathology. Clinical pathologic correlations. Philadelphia, W. B. Saunders, 1989.
 18. **Rydzewski, B., Glówczevska, M., Paprzycki, W.:** Warthin's tumors with atypical location. Otolaryngol. Pol., roč. 52, 1998, 4, s. 495–498.

*Prof. MUDr. Jindřich Pazdera, CSc.
Klinika ústní, čelistní a obličejové chirurgie LF UP
I. P. Pavlova 6
775 20 Olomouc
e-mail: jindrich.pazdera@fnol.cz*