

Apikální resorpce kořenů horních stálých řezáků po ortodontické léčbě

(Původní práce – retrospektivní studie)

Apical Root Resorption after Orthodontic Treatment

(Original Article – Retrospective Study)

Černochová P.¹, Izakovičová Hollá L.^{1, 2}

¹Stomatologická klinika LF MU a FN u sv. Anny, Brno

²Ústav patologické fyziologie LF MU, Brno

SOUHRN

Cíl: Cílem retrospektivní studie bylo zhodnotit výskyt apikálních resorpcí kořenů zubů po léčbě pevným ortodontickým aparátem a zjistit, zda závisí na pohlaví, věku, Angleově třídě, délce a typu ortodontické léčby.

Materiál a metodika: Do retrospektivní studie bylo zařazeno 150 náhodně vybraných pacientů (75 mužů a 75 žen) v retenční fázi po léčbě pevným ortodontickým aparátem. Měření byla prováděna na ortopantomogramech a bočních kefalometrických snímcích po prosvícení na negatoskopu, zhotovených před léčbou a po léčbě. Pro hodnocení byla použita standardizovaná metodika podle autorů Linge a Linge.

Výsledky: Apikální resorpce jsme nezaznamenaly u 32 % pacientů. Pokud se resorpce vyskytovaly, šlo většinou (38,7 % pacientů) o resorpce typu nepravidelného povrchu kořene. Závažné resorpce přesahující třetinu délky kořene jsme registrovaly u 2 (1,3 %) pacientů (u 1 dívky a 1 muže). Nezjistily jsme statisticky významnou závislost výskytu apikálních resorpcí na pohlaví, Angleově třídě a věku pacienta při zahájení léčby pevným ortodontickým aparátem. Apikální resorpce se však významně častěji vyskytovaly u pacientů s extrakční ortodontickou léčbou ($p = 0,012$). Resorpce se vyskytovaly méně často u pacientů, u kterých byla délka léčby kratší než 22 měsíců ($p = 0,028$). Statisticky významné rozdíly byly patrné zejména při porovnání skupin pacientů s celkovou délkou léčby kratší než 22 a delší než 34 měsíců ($p = 0,003$).

Závěr: Apikální resorpce kořenů horních stálých řezáků se vyskytovaly u 68 % pacientů léčených pevným ortodontickým aparátem. Extrakční ortodontickou léčbu a narůstající celkovou délkou léčby je možné považovat za rizikové faktory pro vznik apikálních resorpcí.

Klíčová slova: apikální kořenové resorpce – ortodontická léčba – pevný ortodontický aparát

SUMMARY

Aim: The aim of the present study was to assess the incidence of apical root resorption in patients treated with fixed orthodontic appliances and find out whether the frequency of their occurrence depends on sex, patient's age, Angle class malocclusion, total length and type of orthodontic treatment.

Material and methods: The retrospective study comprised 150 randomly selected patients (75 males and 75 females) who had completed treatment with fixed orthodontic appliances. The measurements were performed on panoramic radiographs and lateral cephalograms taken before and after treatment with the fixed orthodontic appliance. Classification after Linge and Linge was used for the assessment of the apical root resorption.

Results: No signs of apical root resorption were recorded in 32% patients and the irregular root contour in 38.7% patients. The apical root resorption exceeding one-third of the original root length

was registered in 2 (1.3%) patients (1 female and 1 male). No significant differences in the incidence of apical root resorption were found in the sex, Angle class malocclusion and patient's age. The incidence of apical root resorption was significantly higher in patients with extractions ($p = 0.012$). The root resorption was significantly less frequent in patients with total length of treatment shorter than 22 months ($p = 0.028$). Significant differences were observed between the groups of patients with length of treatment shorter than 22 months and longer than 34 months ($p = 0.003$).

Conclusions: The signs of apical root resorption of upper permanent incisors were observed in 68 % patients after fixed orthodontic treatment. It is possible consider the extraction orthodontic treatment and longer length of treatment as risk factors for apical root resorption.

Key words: apical root resorption – orthodontic treatment – fixed orthodontic appliance

Čes. Stomat., roč. 112, 2012, č. 3, s. . 70-76

ÚVOD A CÍL

Apikální resorpce kořenů zubů jsou častým nežádoucím vedlejším účinkem léčby pevným ortodontickým aparátem [7]. U většiny pacientů jde o klinicky nevýznamné resorpce, pouze u malého procenta pacientů vzniknou během ortodontické léčby resorpce většího rozsahu. K resorpci kořenů dochází již v průběhu iničiální fáze léčby pevným ortodontickým aparátem [2, 16, 40]. Proces resorpce se zastavuje, jakmile je ukončena aktivní léčba sejmutím pevného aparátu.

Na vzniku kořenových resorpcí po ortodontické léčbě se podílí mnoho faktorů. Za rizikové faktory pro vznik resorpcí jsou považovány individuální predispozice [2, 19, 29, 40, 41], rasa [36], alergie a astma [26, 31, 32], rozsah a směr přemístění horních řezáků [4, 38] a tvar kořenů (zuby s tupými nebo pipetovitě tvarovanými kořeny) [17]. O významu dalších faktorů pro vznik apikálních resorpcí, jako jsou pohlaví [9, 10, 36], věk [4, 8, 9, 33], extrakce zubů [3, 4, 5, 10, 27] a délka aktivní léčby [4, 9, 14, 29, 36, 38], existují v odborné literatuře rozporuplné údaje. Rozdíly ve výskytu apikálních resorpcí nebyly nalezeny ani u pacientů s různými dentálními anomáliemi [13, 15, 24]. Zhodnocení vlivu faktorů, jako jsou délka léčby s drátěným obloukem hranatého průřezu, užití různých typů elastických tahů, úraz zubů v anamnéze, přítomnost různých dysfunkcí před léčbou a během ní na vznik a rozsah apikálních resorpcí, by bylo možné provést pouze metodologicky korektně vedenými prospektivními studii. Objektivní hodnocení apikálních kořenových resorpcí totiž vyžaduje standardizovanou techniku zhotovení a hodnocení rentgenových snímků, která minimalizuje chyby projekce u srovnávaných snímků. Teprve na podkladě takto získaných dat bude možné vysvětlit rozdíly ve výsledcích mezi různými retrospektivními studii [3, 19, 29, 37] v současné literatuře.

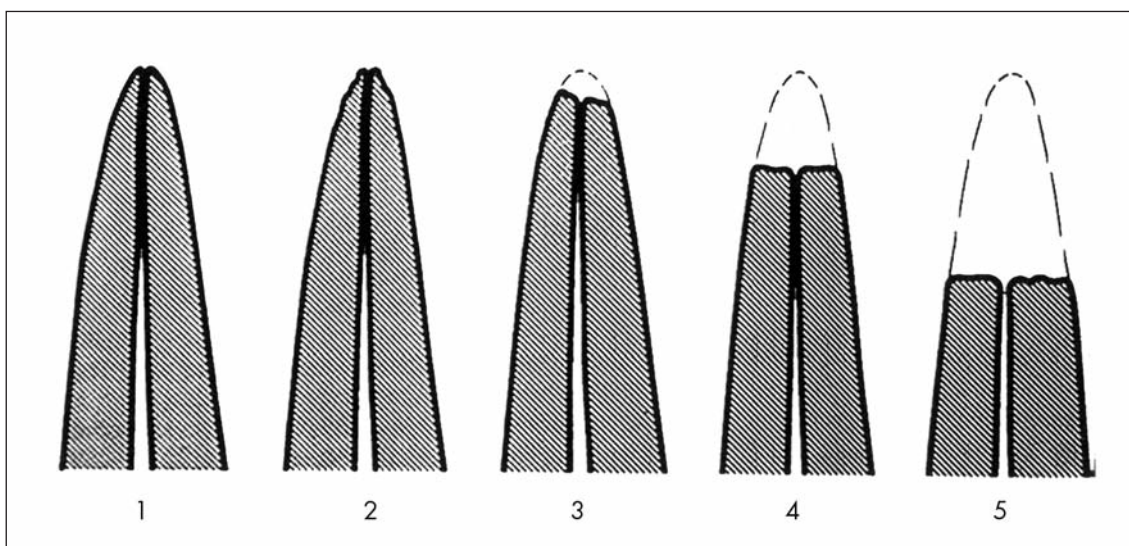
Práce hodnotící rozsah a výskyt apikálních resorpcí a jejich rizikových faktorů jsou důležité pro detekci pacientů se zvýšeným rizikem rozvoje apikálních (a to zejména rozsáhlých) resorpcí již před zahájením ortodontické léčby. Cílem naší retrospektivní studie bylo zhodnotit výskyt apikálních resorpcí kořenů horních stálých řezáků po léčbě pevným ortodontickým aparátem a zjistit, zda závisí na pohlaví, věku, Angleově třídě, délce a typu ortodontické léčby.

MATERIÁL A METODIKA

Do retrospektivní studie bylo zařazeno 150 náhodně vybraných pacientů (75 mužů a 75 žen) v retenční fázi po léčbě pevným aparátem na ortodontickém oddělení Stomatologické kliniky FN u sv. Anny a LF MU v Brně. Pacienti museli splňovat následující kritéria: dostupnost úplné dokumentace obsahující potřebné diagnostické údaje a kvalitní a dobře hodnotitelné rentgenové snímky (ortopantomogram a boční kefalometrický snímek) zhotovené na stejném přístroji před léčbou a po ní. Do studie nebyli zařazeni pacienti s prodělaným úrazem zubů, endodontickou či předchozí ortodontickou léčbou pevným aparátem. Rovněž byli vyloučeni pacienti se systémovým onemocněním postihujícím

tvrdé tkáně. U všech pacientů prováděl léčbu jeden lékař za použití standardních léčebných postupů straight wire nebo segmentální technikou. Studii schválila etická komise FN u sv. Anny v Brně. Od pacientů a jejich zákonných zástupců byl vyžádán písemný informovaný souhlas s účastí ve studii.

Měření se prováděla na ortopantomogramech a bočních kefalometrických snímcích po prosvícení na negatoskopu, zhotovených před léčbou a po ní. Rozměry byly měřeny posuvným měřítkem s přesností 0,1 mm. Pro hodnocení byly vybrány horní stálé řezáky, které jsou nejvíce náchylné k resorpcím kořenů [1, 22, 40]. Pro měření jednotlivých proporcí byla použita metodika podle autorů Linge a Linge [19] s modifikací Brezniakové a spoluautorů [6]. Na snímcích se měřilo: délka korunky před léčbou (C1) a po léčbě (C2) a délka kořene před (R1) a po léčbě (R2). Poměr délky korunky před léčbou a po ní (C1/C2) představoval korekční faktor. Pokud během léčby došlo ke zkrácení kořene, rozsah resorpce byl $R1-R2 \times (C1/C2)$. Pro další analýzu jsme každého pacienta přiřadily do skupiny podle následující stupnice: 0 – bez resorpce, 1 – nepravidelný povrch kořene, 2 – apikální resorpce menší než 2 mm, 3 – apikální resorpce v rozsahu od 2 mm do třetiny délky kořene před léčbou, 4 – resorpce přesahující třetinu původní délky kořene [20] (obr. 1).



Obr. 1 Schematický nákras hodnocení rozsahu apikálních kořenových resorpcí [20]

Reprodukovatelnost měření byla hodnocena statistickým zhodnocením rozdílů mezi dvěma měřeními. Jednotlivá měření byla zopakována na rentgenových snímcích od 30 náhodně vybraných pacientů nejdříve za tři týdny po prvním měření. Chyba měření byla vypočtena podle Dahlbergovy formule ($S = \sqrt{\sum d^2 / 2n}$), kde D je rozdíl mezi opakovanými měřeními a N je počet opakovaných měření [11]. Chyba metody jednotlivých měření byla nižší než 0,3 mm.

Dalšími zaznamenávanými faktory u pacientů byly pohlaví, Angleova třída, věk při nasazení pevného ortodontického aparátu, délka aktivní léčby, extrakční či neextrakční postup. Významnost rozdílů ve frekvencích jednotlivých parametrů byla hodnocena Fisherovým exaktním testem a/nebo χ^2 testem. K výpočtům byl použit programový balík Statistica v. 8.0 (Statsoft Inc., Tulsa, USA). Hodnoty $p < 0,05$ byly považovány za statisticky významné.

VÝSLEDKY

Do retrospektivní studie jsme zařadily 150 náhodně vybraných pacientů (75 mužů průměrného věku $14,9 \pm 4,7$ let a 75 žen průměrného věku $15,4 \pm 5,2$ let při zahájení léčby pevným ortodontickým aparátem). Přehled výskytu jednotlivých stupňů apikálních resorpcí a celková doba léčby jsou uvedeny v tabulce 1. U 32 % pacientů apikální re-

sorpce nebyla přítomna. Pokud se resorpce vyskytovaly, šlo většinou (38,7 % ze všech pacientů zařazených do studie) o resorpce typu nepravidelného povrchu kořene. Závažné resorpce přesahující třetinu délky kořene jsme registrovaly pouze u dvou (1,3 %) pacientů (u 1 dívky a 1 muže). Neprokázaly jsme statisticky významnou závislost výskytu apikálních resorpcí na pohlaví, Angleově třídě a věku pacienta při zahájení léčby pevným ortodontickým aparátem (tab. 2). Apikální resorpce se však významně častěji vyskytovaly u pacientů s extrakčním typem ortodontické léčby ($p = 0,012$, χ^2 test; tab. 2). Současně jsme zjistily, že apikální resorpce mohou souviset s celkovou délkou léčby. Resorpce se vyskytovaly významně méně často u pacientů, u kterých byla délka léčby kratší než 22 měsíců ($p = 0,028$, Fisherův exaktní test). Statisticky významné rozdíly ve výskytu re-

Tab. 1 Výskyt jednotlivých stupňů apikálních resorpcí a celková doba léčby (průměr a směrodatná odchylka)

Stupeň apikální resorpce	Výskyt	Celková doba léčby – průměr (roky)	Celková doba léčby – směrodatná odchylka (roky)
0 (bez resorpce)	48 (32 %)	2,4	1,2
1 (nepravidelný povrch kořene)	58 (38,7 %)	2,7	1,0
2 (resorpce menší než 2 mm)	28 (18,7 %)	3,3	1,6
3 (resorpce do třetiny délky kořene)	14 (9,3 %)	2,4	0,7
4 (resorpce přesahující třetinu délky kořene)	2 (1,3 %)	3,6	0,6
Celkem	150 (100 %)	2,7	1,2

Tab. 2 Výskyt apikálních resorpcí po léčbě pevným ortodontickým aparátem v závislosti na sledovaných parametrech

Sledovaný parametr	Stupeň apikální resorpce					Celkem	p (χ^2 test)
	0	1	2	3	4		
Pohlaví							NS
muži	25	29	12	8	1	75 (50 %)	
ženy	23	29	16	6	1	75 (50 %)	
Věk							NS
< 12 let	8	8	6	6	1	24 (16 %)	
12 až 16	31	36	15	9	1	92 (61 %)	
> 16 let	9	14	7	4	0	34 (23 %)	
Angleova							NS
I. třída	24	25	7	6	2	64 (43 %)	
II. třída	20	29	18	8	0	75 (50 %)	
III. třída	4	4	3	0	0	11 (7 %)	
Léčba							*0,012
neextrakční	38	35	13	10	0	96 (64 %)	
extrakční	10	23	15	4	2	54 (36 %)	
Délka léčby (měsíce)							*0,022 **0,003
< 22	16	12	3	3	0	34 (22,66 %)	
22 až 27	6	8	7	3	0	24 (16 %)	
28 až 34	17	15	4	4	0	40 (26,66 %)	
> 34	9	23	14	4	2	52 (34,66 %)	

Byla prokázána statisticky významná závislost mezi výskytem apikálních resorpcí a extrakční léčbou ($p < 0,05$, χ^2 test) a celkovou délkou léčby ($p < 0,05$, * χ^2 test, porovnání skupin pacientů léčených méně než 22 a více než 34 měsíců a současně jednotlivých stupňů apikální resorpce, **Fisherův exaktní test, porovnání skupin pacientů bez resorpce a s (jakoukoliv) resorpcí léčených méně než 22 a více než 34 měsíců)

NS = statisticky nevýznamná závislost

sorpcí byly patrné zejména při porovnání skupin pacientů s celkovou délkou léčby kratší než 22 a delší než 34 měsíců ($p = 0,003$, Fisherův exaktní test; tab. 2). Při současném hodnocení závažnosti resorpcí byly rozdíly mezi uvedenými dvěma skupinami také významné ($p = 0,022$, χ^2 test).

DISKUSE

Při ortodontickém pohybu zubu dochází po aplikaci síly v okolní kosti i na povrchu kořenů k aktivaci resorpčních procesů. Průměrný rozsah resorpce na kořenech horních řezáků po ortodontické léčbě je menší než 1,5 mm [3, 18, 19, 28, 36]. Resorpce většího rozsahu než 5 mm se vyskytuje asi u 5 % dospělých [28] a 2 % adolescentů [18]. Některé studie uvádějí rozdíly mezi postižením horních středních řezáků a řezáků postranních, které bývají postiženy více než střední řezáky [19, 28, 36]. Årtun a kol. [3] v rozsáhlé prospektivní studii prokázali průměrnou resorpci kořenů horních řezáků 1,1 mm (resorpci > 2 mm u 16,5 %, > 3 mm u 5,2 % a > 4 mm u 1,5 % pacientů). V naší studii jsme zaznamenaly výskyt apikálních resorpcí kořenů horních řezáků po léčbě pevným ortodontickým aparátem u 68 % pacientů. U více než poloviny z nich (38,7 %) šlo přitom o resorpce klinicky nevýznamného stupně, projevující se na ortopantomogramu jako nepravidelný povrch kořene. U dalších pacientů (18,7 %) jsme registrovaly resorpci v rozsahu menším než 2 mm. Resorpce přesahující 2 mm a menší než třetina původní délky kořene jsme diagnostikovaly u 9,3 % pacientů a nejzávažnější resorpce v rozsahu větším než třetina délky kořene jsme zjistily pouze u 1,3 % pacientů. Pokud jde o výskyt nejzávažnějších resorpcí, jsou naše výsledky srovnatelné s uvedenými zahraničními studiemi. Z dlouhodobého hlediska mohou mít zuby s rozsáhlými resorpcemi horší prognózu zejména u pacientů s onemocněním marginálního parodontu. Zuby s velmi krátkými kořeny také nejsou vhodné jako pilířové zuby pro protetické náhrady chrupu. Schopnost identifikovat pacienty s rizikem rozsáhlých apikálních kořenových resorpcí je proto klinicky velmi významná. Dosud bylo provedeno mnoho uni- a multivarietních regresních studií s cílem najít rizikové faktory vzniku rozsáhlých apikálních resorpcí [1, 3, 14, 17, 19, 22, 25, 30–34, 37]. Výrazné rozdíly v morfologii zubů a parametrech léčby mezi pacienty se závažnými apikálními resorpcemi všech čtyř horních řezáků a pacienty bez těchto resorpcí se nepodařilo prokázat [35].

Apikální kořenové resorpce se vyskytují stejně často u mužů jako u žen [12, 21, 23, 25], což je v souladu s našimi výsledky. Neproklázaly jsme také závislost výskytu apikálních resorpcí na věku pacienta při zahájení ortodontické léčby, podobně jako mnoho jiných studií [23, 25]. V odborné literatuře však byly publikovány práce poukazující na vyšší výskyt apikálních resorpcí u dospělých pacientů [19, 25, 29, 36].

Za další rizikový faktor je považována extrakční ortodontická léčba, která do určité míry představuje rozsah přemístění řezáků, k němuž dochází v průběhu ortodontické léčby. V naší studii byl tento typ léčby významným rizikovým faktorem rozvoje resorpcí, což odpovídá závěrům i jiných studií [3, 15, 21, 22, 30, 37].

Nezjistily jsme významnou závislost mezi výskytem apikálních resorpcí a Angleovou třídou zaznamenanou u hodnocených pacientů před zahájením ortodontické léčby. Klasifikaci ortodontické anomálie pomocí Angleovy třídy tedy nelze považovat za vhodnou metodu v předpovědi rizika rozvoje apikálních resorpcí při ortodontické léčbě.

V odborné literatuře se vede diskuse o tom, zda rizikovým faktorem pro vznik a rozsah apikálních resorpcí může být celková doba léčby. Årtun a spolupracovníci [3] tuto závislost neproklázali, závěry naší i mnoha dalších studií však poukazují na to, že mezi celkovou délkou léčby pevným ortodontickým aparátem a výskytem a rozsahem resorpcí může být souvislost [1, 4, 8, 10, 17, 21, 30, 34, 37, 39, 41].

Možnosti, jak před zahájením léčby pevným ortodontickým aparátem předpovědět riziko rozvoje apikálních kořenových resorpcí, jsou v současnosti velmi omezené. Informaci o průběhu resorpcí během ortodontické léčby může poskytnout rentgenový snímek zhotovený po šesti měsících léčby. Årtun se spolupracovníky [3] zjistili, že riziko výrazných resorpcí, kdy alespoň u jednoho řezáku je přítomná resorpce větší než 5 mm, je minimální u pacientů s resorpcí do 1 mm po šesti měsících a do 2 mm po 12 měsících aktivní ortodontické léčby. Vzhledem k vysokému výskytu apikálních resorpcí po léčbě pev-

ným ortodontickým aparátem by informace o tomto možném vedlejším účinku ortodontické léčby měla být součástí konzultace léčebného plánu a informovaného souhlasu pacienta.

ZÁVĚR

Apikální resorpce kořenů horních stálých řezáků se vyskytovaly u 68 % pacientů léčených pevným ortodontickým aparátem. Přitom většinu (38,7 %) tvořily resorpce typu nepravidelného povrchu kořene. Klinicky velmi významné resorpce přesahující třetinu původní délky kořene jsme zaznamenaly pouze u 1,3 % pacientů. Neprokázaly jsme významnou souvislost mezi výskytem resorpcí a pohlavím, Angleovou třídou a věkem pacienta při zahájení léčby pevným ortodontickým aparátem. Apikální resorpce však byly významně častější u pacientů s extrakční ortodontickou léčbou. S prodlužující se celkovou dobou léčby se výskyt apikálních resorpcí a jejich závažnost významně zvyšovaly. Extrakční ortodontickou léčbu a narůstající celkovou délku léčby proto můžeme považovat za rizikové faktory pro vznik apikálních resorpcí.

LITERATURA

- Apajalahti, S., Peltola, J. S.:** Apical root resorption after orthodontic treatment – a retrospective study. *Eur. J. Orthod.*, roč. 29, 2007, s. 408–412.
- Ártun, J., Smale, I., Behbehani, F., Doppel, D., Van't Hof, M., Kuijpers-Jagtman, A. M.:** Apical root resorption six and twelve months after initiation of fixed orthodontic appliance therapy. *Angle Orthod.*, roč. 75, 2005, s. 919–926.
- Ártun, J., Van't Hullenaar, R., Doppel, D., Kuijpers-Jagtman, A. M.:** Identification of orthodontic patients at risk of severe apical root resorption. *Am. J. Orthod. Dentofacial Orthop.*, roč. 135, 2009, s. 448–455.
- Baumrind, S., Korn, E. L., Boyd, R. L.:** Apical root resorption in orthodontically treated adults. *Am. J. Orthod. Dentofacial Orthop.*, roč. 110, 1996, s. 311–320.
- Blake, M., Woodside, D. G., Pharoah, M. J.:** A radiographic comparison of apical root resorption after orthodontic treatment with edgewise and Speed appliances. *Am. J. Orthod. Dentofacial Orthop.*, roč. 108, 1995, s. 76–84.
- Brezniak, N., Goren, S., Zoizner, R., Dinbar, A., Arad, A., Wasserstein, A., Heller, M.:** A comparison of three methods to accurately measure root length. *Angle Orthod.*, roč. 74, 2004, s. 786–791.
- Brezniak, N., Wasserstein, A.:** Orthodontically induced inflammatory root resorption. Part II: The clinical aspects. *Angle Orthod.*, roč. 72, 2002, s. 180–184.
- Harris, E. F., Baker, W. C.:** Loss of root length and crestal bone height before and during treatment in adolescent and adult orthodontic patients. *Am. J. Orthod. Dentofacial Orthop.*, roč. 98, 1990, s. 463–469.
- Harris, E. F., Kineret, S. E., Tolley, E. A.:** A heritable component for external apical root resorption in patients treated orthodontically. *Am. J. Orthod. Dentofacial Orthop.*, roč. 111, 1997, s. 301–309.
- Hendrix, I., Carrels, C., Kuijpers-Jagtman, A. M., Van't Hof, M.:** A radiographic study of posterior apical root resorption in orthodontic patients. *Am. J. Orthod. Dentofacial Orthop.*, roč. 105, 1994, s. 345–349.
- Houston, W. J.:** The analysis of error in orthodontic measurements. *Am. J. Orthod.*, roč. 83, 1983, s. 382–390.
- Iglesias-Linares, A., Yanez-Vico, R., Ballesta-Mudarra, S., Ortiz-Ariza, E., Ortega-Rivera, H., Mendoza-Mendoza, A., Solano-Reina, E., Perea-Pérez, E.:** Post-orthodontic external root resorption is associated with IL1 receptor antagonist gene variations. *Oral Diseases*, 2001, doi: 10.1111/j.1601-0825.2011.01865.x
- Kook, Y. A., Park, S., Sameshima, G. T.:** Peg-shaped and small lateral incisors not at higher risk for root resorption. *Am. J. Orthod. Dentofacial Orthop.*, roč. 123, 2003, s. 253–258.
- Kurol, J., Owman-Moll, P., Lundgren, D.:** Time-related root resorption after application of a controlled continuous orthodontic force. *Am. J. Orthod. Dentofacial Orthop.*, roč. 110, 1996, s. 303–310.
- Lee, R. Y., Ártun, J., Alonzo, T. A.:** Are dental anomalies risk factors for apical root resorption in orthodontic patients? *Am. J. Orthod. Dentofacial Orthop.*, roč. 116, 1999, s. 187–195.
- Levander, E., Bajka, R., Malmgren, O.:** Early radiographic signs of apical root resorption during orthodontic treatment: a study of maxillary incisors. *Eur. J. Orthod.*, roč. 20, 1998, s. 57–63.
- Levander, E., Malmgren, O.:** Evaluation of the risk of root resorption during orthodontic treatment: a study of upper incisors. *Eur. J. Orthod.*, roč. 10, 1988, s. 30–38.
- Linge, B. O., Linge, L.:** Apical root resorption in upper anterior teeth. *Eur. J. Orthod.*, roč. 5, 1983, s. 173–183.
- Linge, L., Linge, B. O.:** Patient characteristics and treatment variables associated with apical root resorption during orthodontic treatment. *Am. J. Orthod. Dentofacial Orthop.*, roč. 99, 1991, s. 35–43.
- Malmgren, O., Goldson, L., Hill, C., Orwin, A.,**

- Petrini, L., Lundberg, M.:** Root resorption after orthodontic treatment of traumatized teeth. *Am. J. Orthod.*, roč. 82, 1982, s. 487–491.
- 21. Marek, I., Špidlen, M., Kamínek, M.:** Resorpce apexu kořene řezáků. 3. Vliv typů léčby a rizikové faktory. *Ortodoncie*, roč. 11, 2001, s. 26–33.
- 22. Marques, L. S., Ramos-Jorge, M. L., Rey, A. C., Armond, M. C., Ruellas, A. C.:** Severe root resorption in orthodontic patients treated with the edgewise method: Prevalence and predictive factors. *Am. J. Orthod. Dentofacial Orthop.*, roč. 137, 2010, s. 384–388.
- 23. Massler, M., Malone, A. J.:** Root resorption in human permanent teeth. *Am. J. Orthod.*, roč. 40, 1954, s. 619–633.
- 24. Mavragani, M., Apisariyakul, J., Brudvik, P., Selvig, K. A.:** Is mild invagination a risk factor for apical root resorption in orthodontic patients? *Eur. J. Orthod.*, roč. 28, 2006, s. 307–312.
- 25. McFadden, W. M., Engstrom, C., Engstrom, H., Anholm, J. M.:** A study of the relationship between incisor intrusion and root shortening. *Am. J. Orthod. Dentofacial Orthop.*, roč. 96, 1989, s. 390–396.
- 26. McNab, S., Battistutta, D., Taverne, A., Symons, A. L.:** External apical root resorption of posterior teeth in asthmatics after orthodontic treatment. *Am. J. Orthod. Dentofacial Orthop.*, roč. 116, 1999, s. 545–551.
- 27. McNab, S., Battistutta, D., Taverne, A., Symons, A. L.:** External apical root resorption following orthodontic treatment. *Angle Orthod.*, roč. 70, 2000, s. 227–232.
- 28. Mirabella, A. D., Årtun, J.:** Prevalence and severity of apical root resorption of maxillary anterior teeth in adult orthodontic patients. *Eur. J. Orthod.*, roč. 17, 1995, s. 93–99.
- 29. Mirabella, A. D., Årtun, J.:** Risk factors for apical root resorption of maxillary anterior teeth in adult orthodontic patients. *Am. J. Orthod. Dentofacial Orthop.*, roč. 108, 1995, s. 48–55.
- 30. Motokawa, M., Sasamoto, T., Kaku, M., Kawata, T., Matsuda, Y., Terao, A., Tanne, K.:** Association between root resorption incident to orthodontic treatment and treatment factors. *Eur. J. Orthod.*, 2011, doi:10.1093/ejo/cjr018
- 31. Nishioka, M., Ioi, H., Nakata, S., Nakasima, A., Counts, A.:** Root resorption and immune system factors in the Japanese. *Angle Orthod.*, roč. 76, 2006, s. 103–108.
- 32. Owman-Moll, P., Kurol, J.:** Root resorption after orthodontic treatment in high- and low-risk patients: analysis of allergy as a possible predisposing factor. *Eur. J. Orthod.*, roč. 22, 2000, s. 657–663.
- 33. Owman-Moll, P., Kurol, J., Lundgren, D.:** Continuous versus interrupted continuous orthodontic force related to early tooth movement and root resorption. *Angle Orthod.*, roč. 65, 1995, s. 395–401.
- 34. Pandis, N., Nasika, M., Polychronopoulou, A., Eliades, T.:** External apical root resorption in patients treated with conventional and self-ligating brackets. *Am. J. Orthod. Dentofacial Orthop.*, roč. 134, 2008, s. 646–651.
- 35. Sameshima, G. T., Sinclair, P. M.:** Characteristics of patients with severe root resorption. *Orthod. Craniofac. Res.*, roč. 7, 2004, s. 108–114.
- 36. Sameshima, G. T., Sinclair, P. M.:** Predicting and preventing root resorption: part I. Diagnostic factors. *Am. J. Orthod. Dentofacial Orthop.*, roč. 119, 2001, s. 505–510.
- 37. Sameshima, G. T., Sinclair, P. M.:** Predicting and preventing root resorption: part II. Treatment factors. *Am. J. Orthod. Dentofacial Orthop.*, roč. 119, 2001, s. 511–515.
- 38. Segal, G. R., Schiffman, P. H., Tuncay, O. C.:** Meta-analysis of the treatment-related factors of external apical root resorption. *Orthod. Craniofac. Res.*, roč. 7, 2004, s. 71–78.
- 39. Sharpe, W., Reed, B., Subtelny, J. D., Polson, A.:** Orthodontic relapse, apical root resorption and crestal alveolar bone levels. *Am. J. Orthod. Dentofacial Orthop.*, roč. 91, 1987, s. 252–258.
- 40. Smale, I., Årtun, J., Behbehani, F., Doppel, D., Van't Hof, M., Kuijpers-Jagtman, A. M.:** Apical root resorption six months after initiation of fixed orthodontic appliance therapy. *Am. J. Orthod. Dentofacial Orthop.*, roč. 128, 2005, s. 57–67.
- 41. Taithongchai, R., Soorkorn, K., Killiany, D. M.:** Facial and dentoalveolar structure and the prediction of apical root shortening. *Am. J. Orthod. Dentofacial Orthop.*, roč. 110, 1996, s. 296–302.

Prezentovaná studie byla realizována jako součást projektu SVC č. 1M0528.

*Doc. MUDr. Pavlína Černochová, Ph.D.
Stomatologická klinika LF MU a FN u sv. Anny
Pekařská 53
656 91 Brno*