

# Střelná poranění střední obličejové etáže doprovázená poškozením zraku

Dzan L.<sup>1</sup>, Ježková S.<sup>2</sup>

<sup>1</sup>Oddělení ústní, čelistní a obličejové chirurgie KN Liberec, a.s.

<sup>2</sup>Oční ambulance, Liberec

## SOUHRN

Střelná poranění jsou i v mírových dobách jednou z možných příčin poranění střední obličejové etáže. Závažnost těchto poranění závisí na velikosti kinetické energie střely nebo střepiny (vypočítané podle vzorce:

$$KE = MV^2/2,$$

kde M se rovná hmotnosti střely a V se rovná její rychlosti) a na typu střelného kanálu ve vztahu k organismu (postřel, zástřel nebo průstřel). U každého střelného kanálu rozeznáváme tři oblasti. Jako první je vlastní prostor kanálu se zbytky tkání a cizích těles. Dále od středu je zóna nekrotické tkáně (zóna kontuze) s drobnými sekundárními projektily a nejdále od středu kanálu je zóna molekulárního otřesu. Její hranice nejsou přesně definovány a probíhají zde složité hemodynamické a metabolické pochody vytvářející nepříznivé podmínky komplikující až znemožňující využití těchto tkání při primární rekonstrukci. Proto ošetřování těchto, mnohdy život ohrožujících poranění, vyžaduje znalosti rekonstrukční chirurgie a často spolupráci dalších specialistů jiných odborností. Střelná poranění střední obličejové etáže se pro svoji lokalizaci jen zřídka obejdou bez postižení očí nebo zrakové dráhy. Primární nebo sekundární postižení zrakového orgánu závisí na topografii poranění. Devastující přímé poranění má závažnější prognózu, ale i sekundární poškození (například vlivem krvácení nebo otoku) může způsobit značné poškození až úplnou ztrátu zraku.

**Klíčová slova:** střelné poranění obličeje - rekonstrukční chirurgie - ztráta zraku

## SUMMARY

### Dzan L., Ježková S.: Gunshot Injuries of the Middle Facial Floor Accompanied by Damage of Vision

Gunshot injuries are even at time of peace one of the possible causes of injury of the middle face region. The severity of these injuries depends on the size of kinetic energy of projectiles or fragments (calculated by the formula:

$$KE=MV^2/2,$$

where M is the mass of the projectile and V is the velocity of the bullet) and the type of cavity from the shot and the relationship to the organism (strike, shoot, or bullet hole). We distinguish three areas for each gun channel. The first is inherent channel space with remnants of tissue and foreign bodies, second is the remnants of the damage tissue and finally the foreign body (the bullet) itself. Further from the center is the zone of necrotic tissue (contusion zone) with minor secondary projectiles and furthest from the center of channel is the zone of the molecular shock. Its boundaries are not precisely defined and complicated haemodynamic and metabolic processes are under way and create unfavorable conditions for the use of tissue for primary reconstruction. Therefore, treating these often life-threatening injuries requires reconstructive surgery skills, and it often cooperates with other specialists from different departments. A middle facial gunshot wounds for its localization rarely dispense with damage of eyes or visual pathway. Primary or secondary damage of visual body depends on the topography of injury. Direct devastating injury is more serious, but also secondary damage (e.g. due to bleeding or swelling) can cause extensive damage or total loss of vision.

**Key words:** facial gunshot injuries - reconstructive surgery - loss of vision

Čes. Stomat., roč. 110, 2010, č. 4, s. 88–94.

## ÚVOD

Mírová střelná poranění nebývají častou příčinou traumatologie střední obličejové etáže, ale mají ve srovnání s jinými příčinami výraznější destrukční charakter [1, 6]. Oborem, zabývajícím se obecně pohybem střely, je balistika. Jednou z jejích částí je vulnerabilní balistika (wound ballistic), analyzující střelná poranění lidí a zvířat [3]. Nejčastějším materiálem užívaným na výrobu střel je ocel. Rozsah poškození tkání závisí na velikosti **kinetické energie** střely nebo střepiny a na typu **střelného kanálu**. Aby střela pronikla přes kůži, musí mít minimálně rychlost 50 m/s, a teprve při rychlosti nad 65 m/s dochází ke zlomeninám kostí [2]. Velikost energie se vypočítá podle vzorce:

$$KE = MV^2 / 2,$$

(kde M se rovná hmotnosti střely a V se rovná její rychlosti) [2, 4]. Střelný kanál ve vztahu k organismu dělíme na průstřel, postřel a zástřel. Každý vstřel má své charakteristiky podle toho, jak daleko od kůže v době výstřelu byla hlaveň (obr. 1, obr. 14). U průstřelu identifikujeme vstřel, dále následuje střelný kanál, jenž má tendenci se rozšiřovat směrem k výstřelu, čili k místu, kde střela opustila organismus. Zástřel, na rozdíl od průstřelu, končí slepě a vyvolávající elementy zůstávají v těle zraněného. U postřelu, nejlehčího typu střelného poranění, je střelný kanál v celé své délce otevřený zevně. U každého střelného kanálu rozeznáváme tři oblasti. Jako první je vlastní prostor kanálu se zbytky tkání a cizích těles. Dále od středu je zóna nekrotické tkáně (zóna kontuze) s drobnými sekundárními projektily a nejdále od středu kanálu je zóna molekulárního otřesu. Její hranice nejsou přesně definovány a probíhají zde složité hemodynamické a metabolické pochody vytvářející nepříznivé podmínky, komplikující až znemožňující využití těchto tkání při primární rekonstrukci. Z dalších faktorů podílejících se na výsledném rozsahu poškození je nutno brát v úvahu **sekundární projektily** (jde např. o části střely, kostní úlomky, zuby a jejich výplně), **tlakovou (rázovou) vlnu** (ta vytváří dočasný kavitační prostor mnohonásobně větší než je průměr projektilu) a **podtlakovou vlnu**, jdoucí za tlakovou vlnou s následnou pulzací střelného kanálu s nasávacím efektem. V důsledku toho je primární i sekundární střelný kanál vždy kontaminován mikrobiální infekcí. Největší zkušenosti se střelnými poraněními jsou z válečných konfliktů, kde jejich ošetřování je velice dobře zpracováno. Mezinárodní červený kříž vypracoval standardy k popisu rozsahu a vážnosti střelných poranění [8].

Tato klasifikace obsahuje:

**E** = vstřel (**entry**) v centimetrech určuje jeho maximální průměr

**X** = výstřel (**exit**) v centimetrech určuje jeho maximální průměr (u zástřelu je X 0)

**C** = dočasná dutina (**cavity**) je hodnocení, jestli lze do rány před ošetřením vložit dva prsty (nelze-li, pak C 0, pokud ano, pak C 1)

**F** = zlomenina (**fracture**) F 0 bez zlomeniny  
F 1 jednoduchá zlomenina  
F 2 přítomna tříštivá zlomenina

**V** = jsou-li poškozeny vitální struktury (**vital structure**) jako je dura, pleura nebo peritoneum

V 0 nejsou poraněny  
V 1 jsou poraněny

**M** = přítomnost kovových struktur (**metallic body**)  
M 0 žádné těleso  
M 1 jedno těleso  
M 2 mnohočetný výskyt

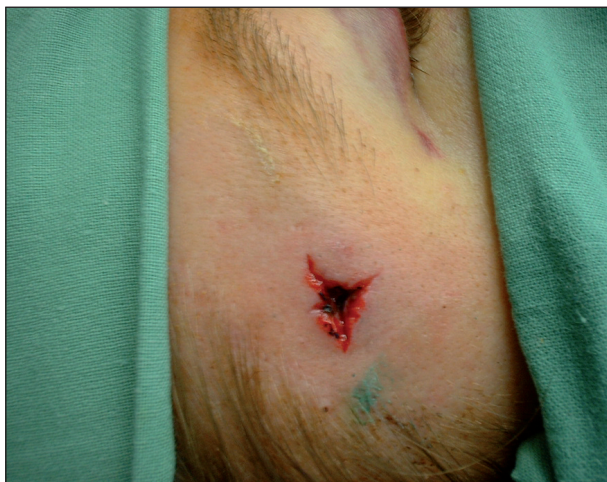## PACIENTI A TERAPIE

Na našem oddělení jsme v letech 1995 - 2010 ošetřili celkem 11 pacientů se střelnými poraněními, vše byli muži ve věku 17 až 65 let. Čtyři z těchto pacientů měli izolovaná poranění střední obličejové etáže způsobená střelou o malé kinetické energii (< 350 m/s) s následnou různě závažnou poruchou zraku.

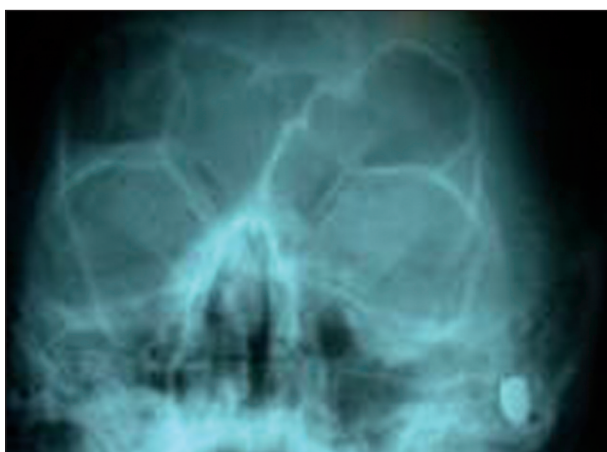**Kazuistika č. 1:** 28letý pacient přivezen po sebevražedném pokusu ze dne 25. 12. Majitel zbrojního pasu i legálně vlastněné zbraně, který se své dlouhodobé osobní problémy rozhodl řešit suicidním. Dg.: střelné zranění hlavy s poraněním obou optických nervů a zástřelem v místě lícního oblouku (obr. 2), tříštivé zlomeniny skeletu očí oboustranně. Klasifikace: E 2, X 0, C 0, F 2, V 0, M 1.

Chirurgický výkon spočíval v ošetření místa vstřelu (obr. 1, obr. 3), v revizi střelného kanálu a dále v odstranění zástřelu (obr. 4). Trvalým následkem tohoto poranění byla úplná ztráta zraku. Po doléčení poranění byl pacient předán do péče organizace pomáhající takto postiženým (Tyfloservis).

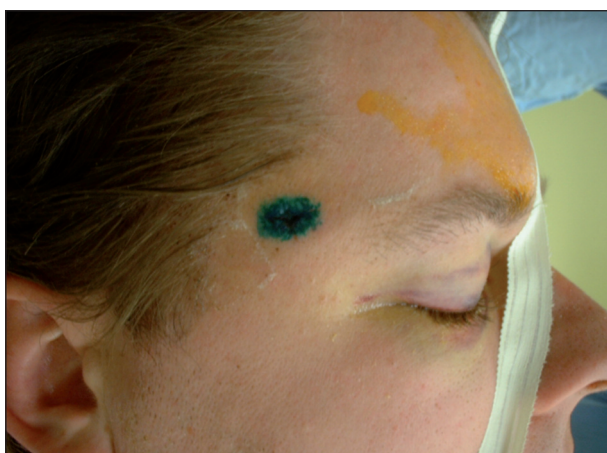**Kazuistika č. 2:** 54letý pacient přivezen dne 5. 1. na naše oddělení po sebevražedném pokusu do oblasti pravého spánku malorážní pistolí (majitel zbrojního průkazu i legálně vlastněné pistole). Dg.: průstřel z pravé zygomaticotemporální oblasti (vstřel) s výstřelem v místě kořene nosu (obr. 5), tříštivá fraktura stropu pravé očníce s destrucí pravého očního bulbu. Klasifikace: E 2, X 2, C 0, F 2, V 0, M 2. Chirurgický výkon spočíval v revizi



**Obr. 1.** Charakteristický vzhled vstřelu, kdy hlaveň zbraně byla v těsné blízkosti kůže.



**Obr. 2.** RTG snímek střely v místě lící kosti vlevo.



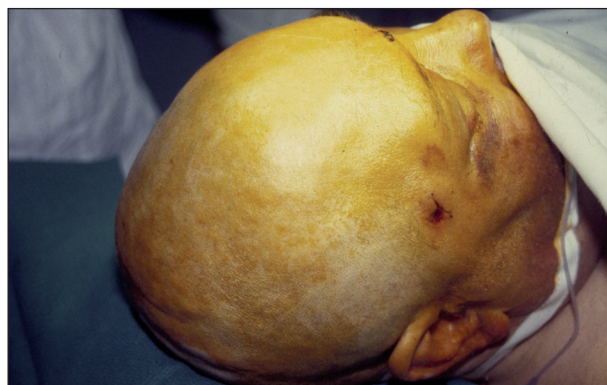**Obr. 3.** Stav po ošetření místa vstřelu.

střelného kanálu (obr. 6) s odstraněním co největšího počtu sekundárních projektilů (obr. 7, obr. 8, obr. 9) a v enukleaci pravého bulbu. Po zhojení byla zhotovena oční protéza (obr. 10, obr. 11, obr. 12, obr. 13) a pacient je v trvalé péči spádového očního lékaře.

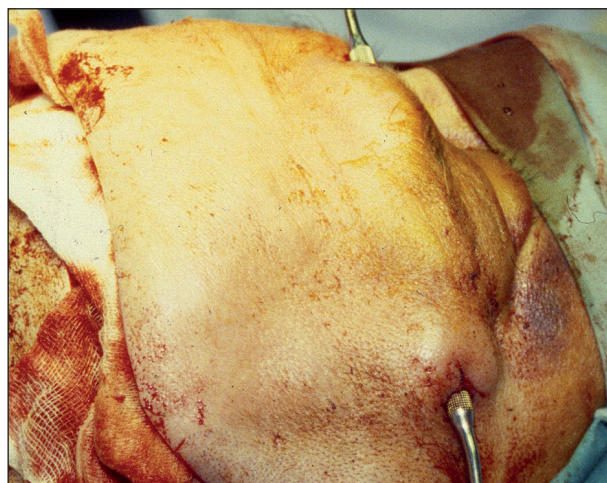
**Kazuistika č. 3:** 22letý pacient přivezen 25. 10. se střelným poraněním levé zygomaticotemporální oblasti. K úrazu došlo údajně nešťastnou náhodou, kdy byl v noci střelen vlastním bratrem (obr. 14). Dg.: tříštivá zlomenina lícňé čelistního komplexu vlevo se sekundárními projektily a jedním větším v oblasti hrotu očnice (obr. 15, obr. 16). Dále zlomeniny stropu a laterální stěny očnice vlevo.



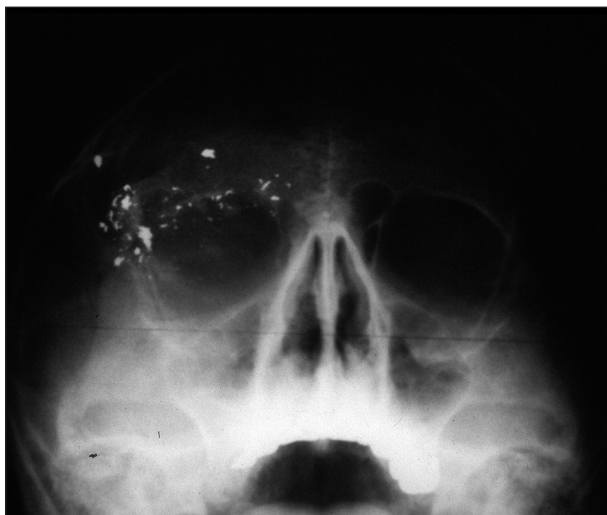**Obr. 4.** Odstraněný projektil.



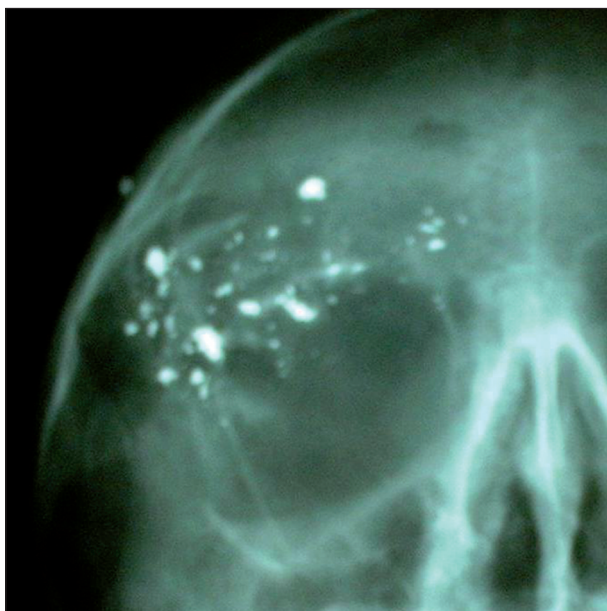**Obr. 5.** Pacient před revizí střelného kanálu.



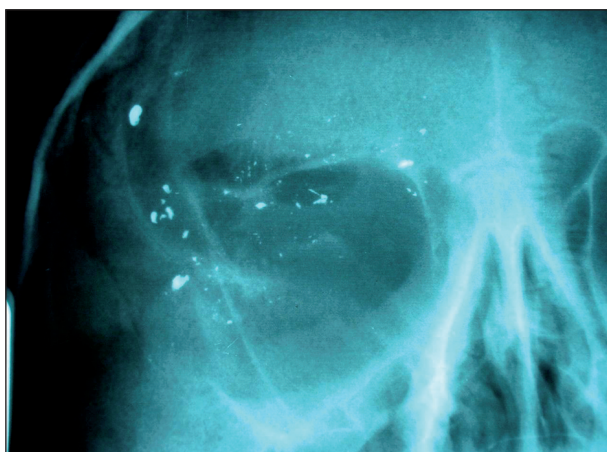
**Obr. 6.** Bikoronární přístup k revizi střelného kanálu (označena místa vstřelu a výstřelu).



**Obr. 7.** RTG nález sekundárních projektilů v oblasti pravé očnice.

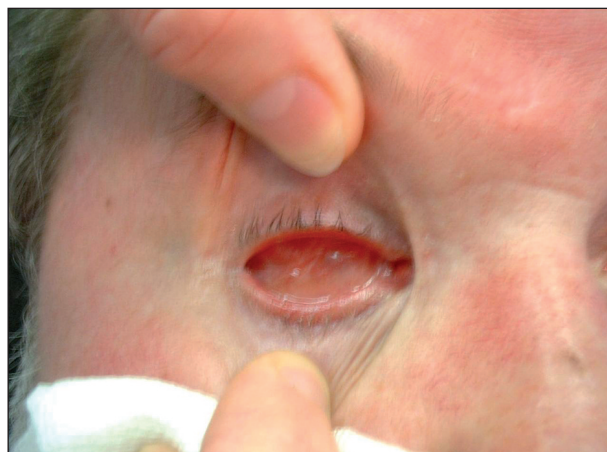


**Obr. 8.** Detail pravé očnice se sekundárními projektily.

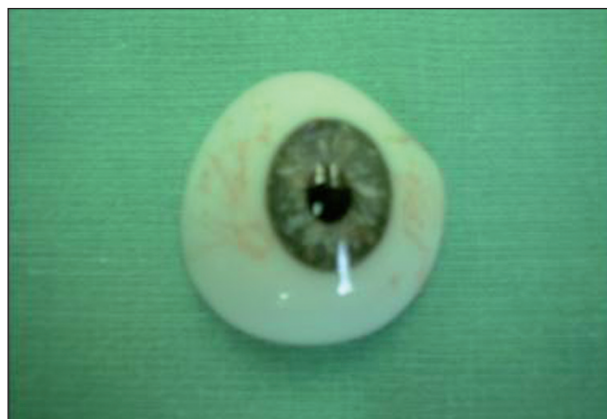


**Obr. 9.** RTG nález po odstranění většiny sekundárních projektilů.

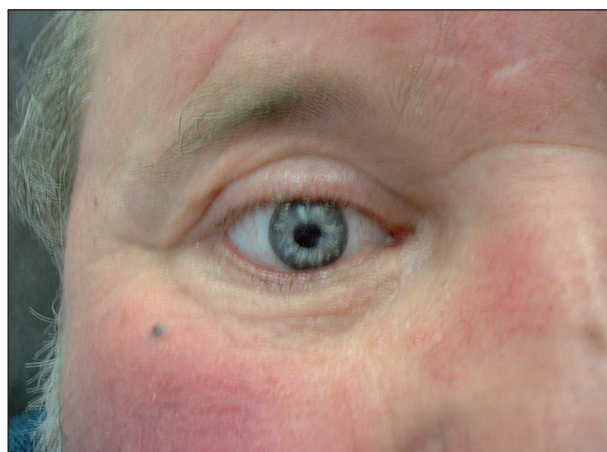vo s velkým množstvím pigmentací kůže levé poloviny obličeje střelným prachem. Klasifikace: E 3, X 2, C 0, F 2, V 0, M 2. Chirurgický výkon spočíval v laterální orbitotomii, z které jsme provedli rekonstrukci a fixaci úlomků tříštivě zlomeného zygomaticomaxilárního komplexu vlevo s odstraněním většiny sekundárních projektilů (největší projektil vzhledem ke svému bezproblémovému



**Obr. 10.** Fotografie zhojené očnice po enukleaci bulbu.



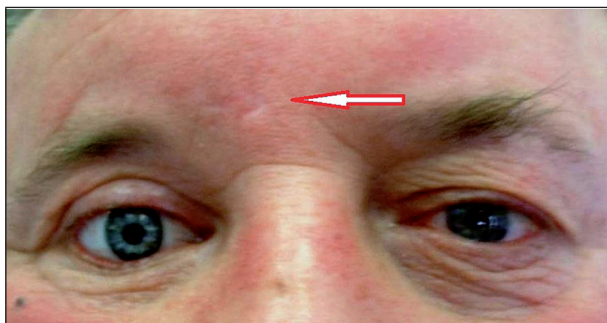**Obr. 11.** Individuální oční protéza.



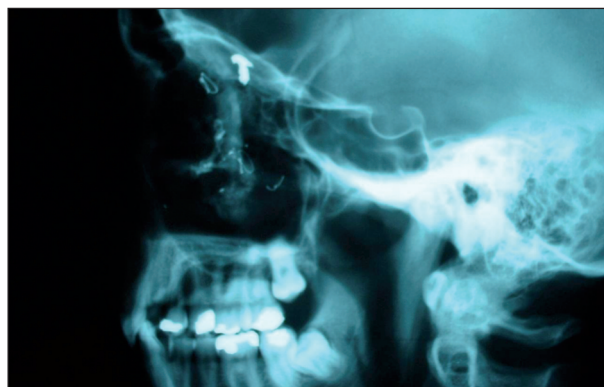**Obr. 12.** Fotografie pacienta s vloženou oční protézou.

umístění v kostěnné části hrotu očnice nebyl indikován k odstranění) současně s revízi střelného kanálu (obr. 17, obr. 18). Oční nález těsně po úrazu byl charakterizován ložisky krvácení do sítnice (převážně temporálně), kde je i velké kontuzní ložisko s preretinální hemoragií (retinopathia sclopetaria). Na předním segmentu množství cizích tělísek na rohovce i spojivce, snížení vizu bylo 1/15. Po 1,5 měsíci došlo k výraznému subjektivnímu zlepšení především díky odhojení cizích tělísek a částečné resorpci krvácení do bulbu, vizus se ale nezlepšil. Dále byl pacient předán do péče spádového očního lékaře.

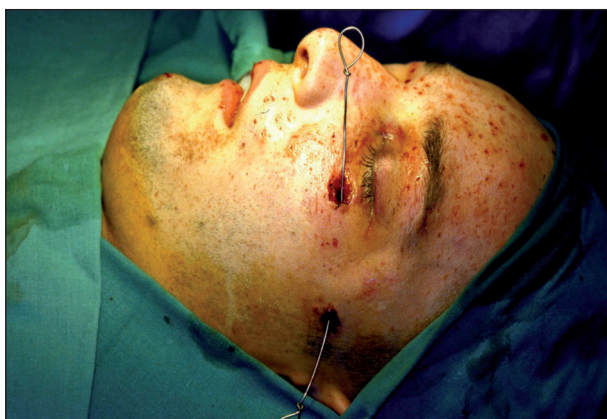**Kazuistika č. 4:** 57letý pacient přivezen 5. 3. na naše oddělení po sebevražedném pokusu vzduchovou pistolí do pravého oka. Dg: střelné poranění pravého oka se zástřelem v oblasti hrotu očnice (obr. 19, obr. 20, obr. 21). Klasifikace: E 1, X 0, C 0, F 0, V 0, M 1. Oční nález pravého oka: vizus O, zornice nereaguje na přímý ani nepřímý osvit, nitrooční tlak 54,7 torrů, dle sonografie je sklivcový prostor vyplněn chuchvalcovitými echogenitami vzhledu krevních koagul, v dolní části temporálně sítnice amována. Chirurgický výkon (odstranění diaboly) nebyl indikován vzhledem k ji-



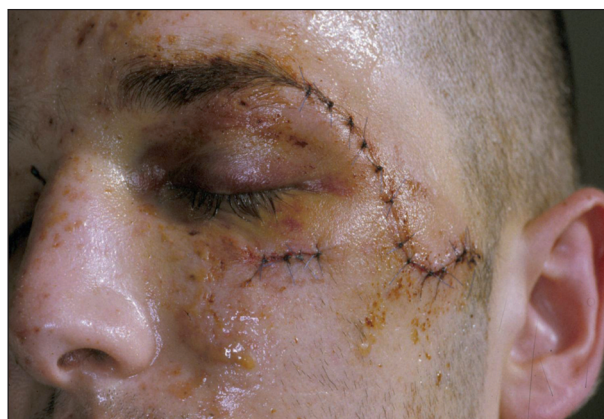**Obr. 13.** Vzhled pacienta po ukončení léčby, šipka ukazuje místo výstřelu.



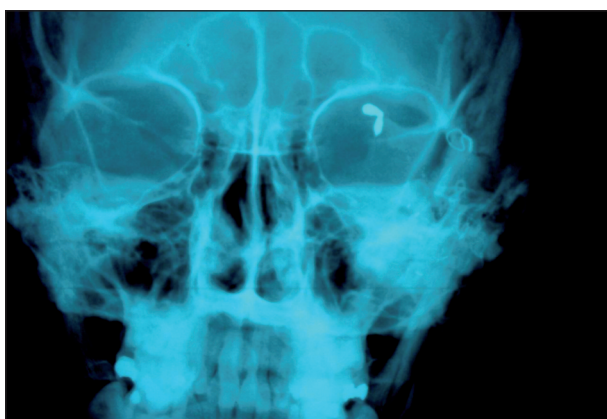
**Obr. 16.** RTG projektilu v boční projekci.



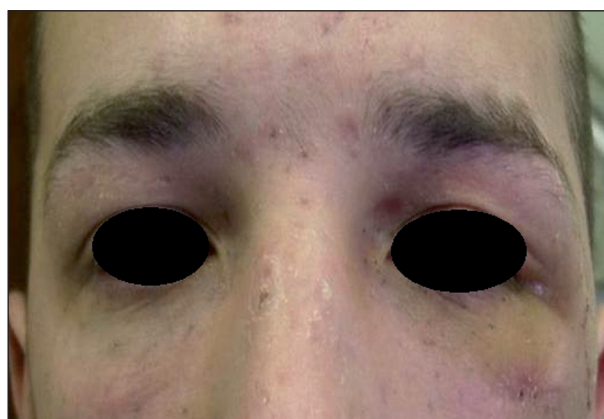
**Obr. 14.** Sondou označený střelný kanál s tetovází kůže.



**Obr. 17.** Stav pacienta po operaci.



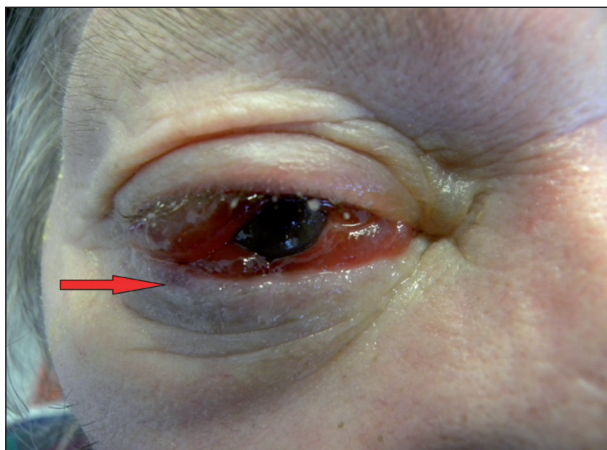
**Obr. 15.** RTG projektilu v předozadní projekci.



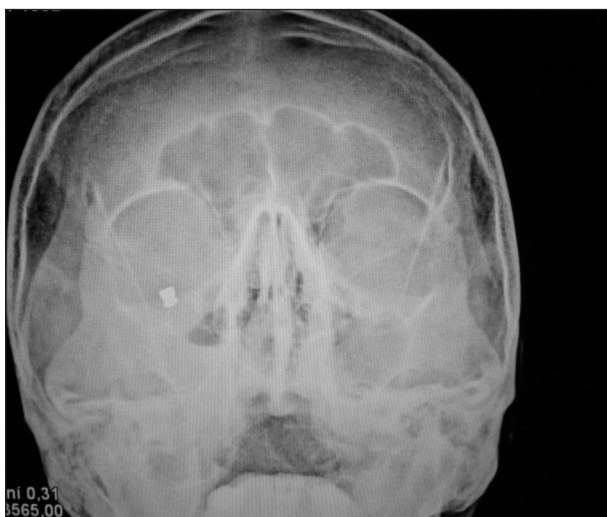**Obr. 18.** Stav dva týdny po úrazu.

nak bezproblémovému uložení projektilu v oblasti hrotu očníce, a tudíž k možnému nebezpečí poranění nervově cévních struktur okolí při pokusu

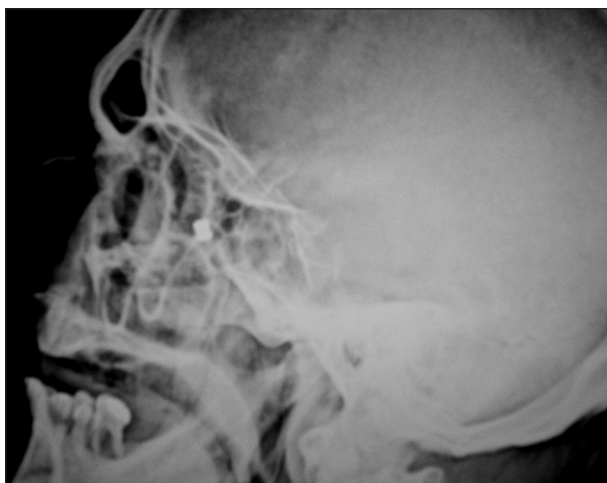o jeho odstranění. Ztráta vizu pravého oka byla trvalá a pacient je v péči spádového očního lékaře.



**Obr. 19.** Stav dva dny po úrazu, šipka ukazuje vstřel.



**Obr. 20.** RTG snímek se zástřelem v očníci v předozadní projekci.



**Obr. 21.** RTG snímek se zástřelem v očníci v boční projekci

## DISKUSE

Poranění střední obličejové etáže způsobené střelou o malé kinetické energii má většinou velice dobrou prognózu quod vitam, z hlediska funkčního a estetického závisí výsledky na velikosti poškození a rozsahu ztrát měkkých i tvrdých tkání [1].

Specializované ošetřování obličejových střelných poranění se obecně rozděluje do tří částí [7]:

**a)** v první etapě se jedná o šetrný debridement, stabilizaci zlomenin a primární suturu, vždy současně s ATB terapií a analgetickou a podpůrnou psychologickou péčí;

**b)** ve druhé etapě (je-li nutná) pak provádíme rekonstrukci tvrdých a měkkých tkání;

**c)** jako poslední se provádí rekonstrukce alveolárních výběžků maxily a mandibuly a případně estetické korekční úpravy.

Poranění střední obličejové etáže často vyžadují (podle rozsahu poškození) spolupráci dalších specialistů. V případech poranění očníce je vždy přizván oftalmolog. Z celkového souboru našich pacientů se střelným poraněním byli čtyři pacienti (36,4 %) s izolovaným poraněním střední obličejové etáže se současným poškozením zraku. U tří pacientů se jednalo o suicidiální pokusy (všechny se udály v podzimních a zimních měsících a v odpoledních hodinách). Na rozdíl od práce Šimůnka a Nováka [6] jsme u těchto pacientů diagnostikovali vždy vstřel ve střední obličejové etáži, žádný v submandibulární nebo submentální oblasti. K odstraňování cizích těles (projektily a jejich úlomky) jsme přistupovali přísně individuálně a posuzovali benefit takového výkonu v porovnání s nebezpečím poškození okolních struktur. U všech našich pacientů ze souboru došlo v důsledku střelného poranění k ireverzibilnímu poškození zraku (1x oboustranná slepota, 2x jednostranná slepota a 1x výrazné poškození vizu). Poranění očí, které by se mohlo zdát jako nezávažné, může přesto mít výrazný vliv na snížení zrakové ostrosti (zákaly rohovky po mnohočetných tělísčích, jizva sítnice, disrupce pigmentové vrstvy sítnice, sekundární glaukom, výpady v zorném poli atd.). Pacient se ztrátou vidění jednoho oka je velice omezen v možnosti dále vykonávat své zaměstnání a další obvyklé aktivity. Dochází nejen ke ztrátě poloviny zorného pole, ale především oblasti prostorového vnímání, kdy je pacient vyloučen z možnosti řízení motorového vozidla, práce se stroji, nářadím, ve výškách a podobně. V nejtěžších případech úplné slepoty je na místě především psychická, sociální a právní podpora,

současně s poradenstvím a základní rehabilitací (tyto služby zajišťují různé společnosti a sdružení (Tyfloservis, Tyflocentrum, Asociace nevidomých a slabozrakých atd.). Vyžaduje-li poranění enukleaci bulbu, následuje plastická úprava traumatizované orbity tak, aby byla možná aplikace oční protézy, která je konstruována individuálně (obr. 11) ve specializovaném provozu oční optiky.

## ZÁVĚR

Střelná poranění jsou závažnými stavy často vyžadujícími při jejich ošetřování spolupráci lékařů různých odborností, a proto používání klasifikace Červeného kříže by mohlo pomoci nejen při vedení příslušné dokumentace. Správné načasování rekonstrukce tvrdých a měkkých tkání je nezbytné jako prevence možných dalších komplikací a k dosažení co nejlepšího kosmetického výsledku. Literární doporučení timingu ošetřování střelných poranění je ale nutno vždy řešit individuálně [4, 5, 7]. Z našeho pohledu se jedná zejména o posouzení nutnosti odstraňování cizích těles z oblasti očníce. Poranění této oblasti se totiž jen zřídka obejde bez postižení očí a zrakové dráhy. Primární nebo sekundární postižení zrakového orgánu závisí na topografii poranění - devastující přímé poranění má závažnější prognózu, ale i sekundární krvácení či edém v této lokalizaci může způsobit značné snížení zrakové ostrosti až

plnou ztrátu zraku. Každý takový pacient tak zůstává v trvalé péči oftalmologa.

## LITERATURA

1. **Frankovič, K., Pappová, J., Lešová, G.:** Střelné poranění orofaciální oblasti u dětí. Prakt. zub. Lék., roč. 42, 1994, č. 5, s. 169-174
2. **Holmes, J. D.:** Gunshot injuries. In. Miloro, M.: Peterson's principles of oral and maxillofacial surgery. Second edition, London: BC Decker Inc, 2004, s. 509-526
3. **Klein, L., Ferko, A. a kol.:** Principy válečné chirurgie. 1. vyd., Praha, Grada Publishing, a.s., 2005. s. 43-53, ISBN 80-247-0735-7.
4. **Kozák, J., Voska, P.:** Experience with the treatment of facial gunshot injuries. Acta Chir. Plast., roč. 39, 1997, č. 2, s. 48-52.
5. **Motamedi, M. H. K.:** Primary management of maxillofacial hard and soft tissue gunshot and shrapnel injuries. J. Oral Maxillofac. Surg., roč. 61, 2003, s. 1390-1398.
6. **Šimůnek, A., Novák, L.:** Střelná poranění obličeje a čelistí a jejich následky. Prakt. zub. Lék., roč. 36, 1988, č. 9, s. 262-268.
7. **Voska, P., Kozák, J., Němec, I.:** Timing ošetřování maxillofaciálních úrazů. Voj. Zdrav. List., roč. 67, 1998, č. 6, s. 217-220.
8. **Vykouřil, L.:** Nová klasifikace střelných poranění. Voj. Zdrav. List., roč. 62, 1993, č. 3-4, s. 76-78.

*Prim. MUDr. Ladislav Dzan  
Odd. ÚČOCH KN Liberec, a.s.  
Husova 10  
460 63 Liberec 1  
e-mail: ladislav.dzan@seznam.cz*

## OMLUVA

Ve třetím čísle časopisu Česká stomatologie na s. 66 nebyl po autorské korektuře technickým pochybením zařazen do článku správný obrázek 4c. Prosíme čtenáře, aby si tuto novou stránku okopírovali a k článku jako dokumentaci vložili.

Autorovi RNDr. Pavlu Bradnovi, CSc., se za chybu omlouváme.

*Tiskárna*