

Ortodontická léčba pacienta s obličejovým rozštěpem

(1. část)

Urbanová W., Kořová M.

Oddělení ortodontie a rozštěpových vad, Stomatologická klinika
3. LF UK a FNKV, Praha

SOUHRN

Cílem léčby pacientů postižených rozštěpem v orofaciální oblasti je funkční a estetická rehabilitace měkkých tkání obličeje, defektu čelisti a dentice. Na komplexní léčbě se v závislosti na typu a rozsahu defektu, postnatálním vývoji a zdravotním stavu postiženého dítěte podílí tým specialistů, jehož interdisciplinární péče je soustředěna do specializovaných rozštěpových center. V České republice mají dlouholetou tradici pracoviště v Praze a v Brně. Nedílnou součástí léčebného protokolu je ortodontická terapie. Následující sdělení je shrnutím nejdůležitějších fází ortodontické léčby v návaznosti na chirurgické rekonstrukce střední obličejové etáže.

Klíčová slova: obličejový rozštěp - léčebný protokol - ortodontická rehabilitace

SUMMARY

Urbanová W., Kořová M.: Orthodontic Treatment of a Patient with Facial Cleft (Part 1)

The aim of therapy in patients affected with a cleft in orofacial region is a functional and aesthetic rehabilitation of the soft tissues of the face, defect of the jaw and dentition. The complex therapy is related to the type and extent of the defect, postnatal development and general health of the affected child and requires participation of a team of specialists, while the interdisciplinary care is concentrated to specialized cleft centers. In the Czech Republic there are long-term traditional centers in Prague and Brno. Orthodontic therapy is an integral part of the therapeutic protocol. The following article summarizes the most important phases of orthodontic therapy subsequent to surgical reconstruction of the middle face.

Key words: facial cleft – therapeutic protocol – orthodontic rehabilitation

Čes. Stomat., roč. 110, 2010, č. 1, s. 9–13.

ÚVOD

Rozštěpy rtu a čelisti patří mezi nejčastější vrozené vývojové vady obličeje slučitelné se životem. V České republice činí dlouhodobá incidence rozštěpových vad 1,8 na 1000 živě narozených dětí [7]. Rekonstrukce defektu střední obličejové etáže a jeho funkční rehabilitace je výsledkem mnohaleté interdisciplinární terapie, probíhající od narození pacienta až do jeho dospělosti. Tým odborníků (neonatolog, pediatr, plastický chirurg, stomatochirurg a maxilofaciální chirurg, ortodontista, praktický zubní lékař, protetik, logoped, foniatr, audiolog, psycholog a mnoho dalších) využívá všechny varianty léčebných postupů, přispívajících k co nejlepším výsledkům [2,3]. Je třeba respektovat rovněž osobnost pacienta a jeho schopnost a ochotu akceptovat dlouholetou léčbu. Ortodontická úprava postavení

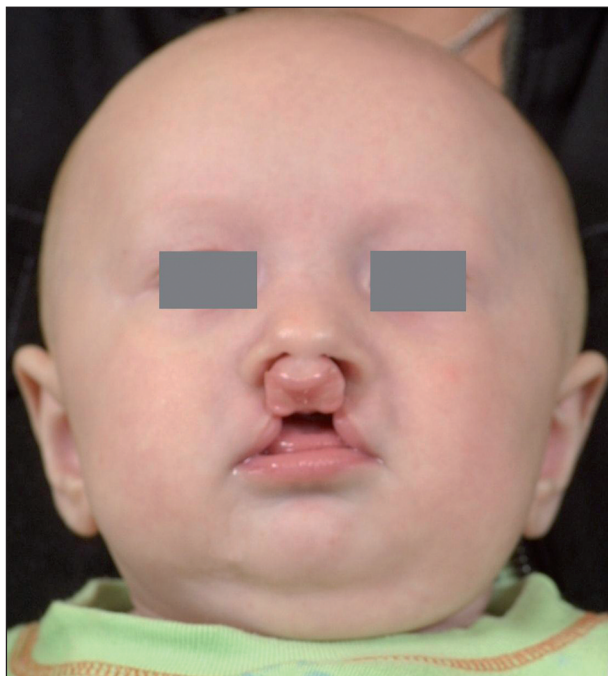jednotlivých zubů, tvaru a vztahu zubních oblouků je předpokladem funkčně stabilních chirurgických korekcí a otevírá možnosti pro finální estetickou úpravu zubů ve viditelném úseku chrupu.

CHIRURGICKÁ LÉČBA

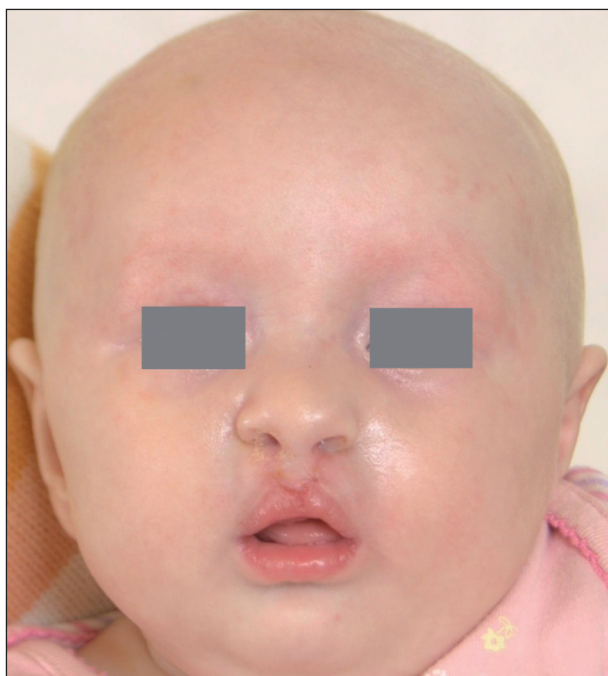Rozštěp horní čelisti je spojen s kvantitativním i kvalitativním deficitem tvrdých a měkkých tkání centrofaciální oblasti. Navíc je už od časných fází organogeneze růst postižených struktur a jejich okolí nevratně modifikován adaptačními mechanismy. Lze říci, že čím závažnější je rozštěpové postižení, tím rozsáhlejší je deviace střední obličejové etáže a stoupá objem péče nezbytné pro celkovou rehabilitaci pacienta.

Podle současného léčebného protokolu rozštěpo-

vého centra FNKV, který se kontinuálně vyvíjí téměř 50 let, absolvuje pacient s celkovým rozštěpem horní čelisti po narození a v předškolním věku rekonstrukci rtu, patra a v indikovaných případech úpravu nosní přepážky. První část chirurgické rekonstrukce rozštěpu, uzávěr defektu rtu, se provádí obvykle ve věku tří měsíců (obr. 1), případně ihned v prvních dnech po porodu, pokud to



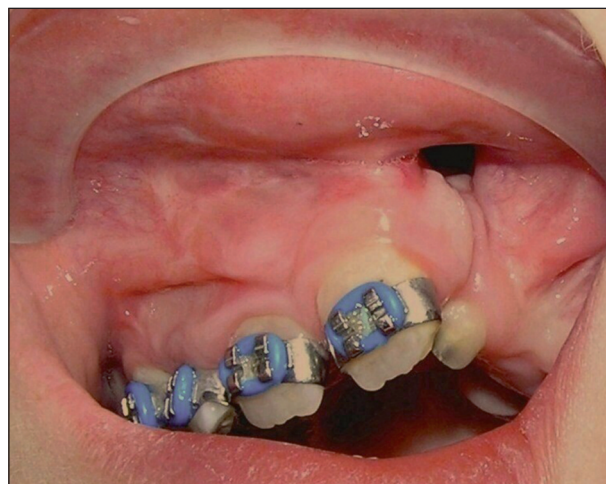A)



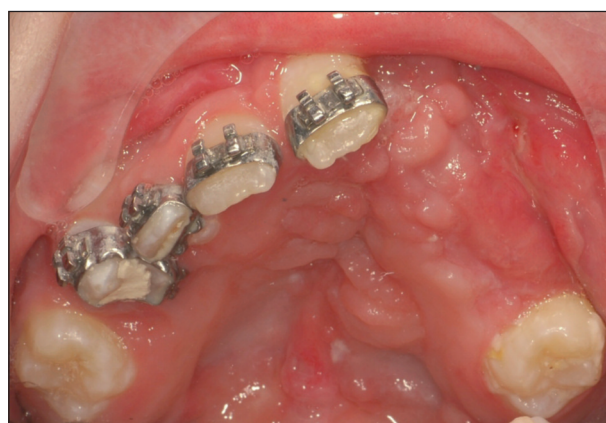B)

Obr. 1. Čtyřměsíční pacientka s oboustranným celkovým rozštěpem před (A) a dva týdny (B) po rekonstrukci horního rtu.

stav dítěte a charakter postižení dovolí [1]. Tvrdé a měkké patro se chirurgicky uzavírá kolem devátého měsíce života. Tyto operace jsou esenciální nejen pro výslednou estetiku obličeje, ale i pro správný vývoj polykání, dýchání a řeči. Zpravidla v devíti letech, na rozhraní mezi první a druhou fází výměny chrupu, je nutné doplnění kostní tkáně do oblasti alveolárního výběžku v linii rozštěpu. Načasování rekonstrukce alveolárního výběžku, tzv. spongioplastiky (obr. 2), upřesňuje ortodontista podle vývojového stadia kořene stálého špičáku v rozštěpové linii. Dostatek kostní tkáně je předpokladem jeho plnohodnotné erupce. Je-li kostní defekt tak velký, že neumožňuje ani erupci řezáku v meziálním segmentu rozštěpu, indikuje se doplnění kosti dříve. Další chirurgické intervence u dospívajících a dospělých pacientů spočívají v uzávěru oronasálních komunikací recidivujících s růstem, ortognátních operacích, distrakcích



A)



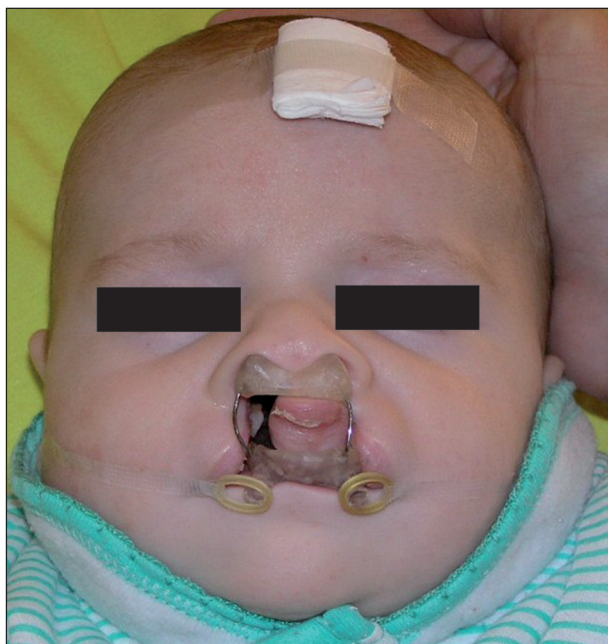
B)

Obr. 2. Pacient s jednostranným celkovým rozštěpem ve věku 8 let. Má nasazený parciální fixní aparát a je připravován na spongioplastiku alveolárního výběžku. A) detail na vestibulární oronasální komunikaci před chirurgickým výkonem. B) pohled na horní čelist stejného pacienta 1 měsíc po doplnění spongiózní kosti.

a v úpravách vzhledu nosu a rtu. Pokud je plánována rekonstrukce defektu chrupu dentálními implantáty, bývá nutná opakovaná spongioplastika.

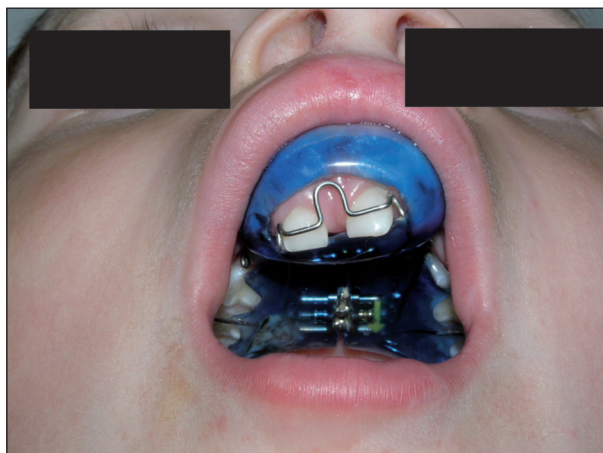
ORTODONTICKÁ LÉČBA

V návaznosti na chirurgický protokol probíhá i ortodontická léčba, která upravuje morfologii horního zubního oblouku, rozštěpovou deformaci čelisti a vzájemný vztah zubních oblouků v různých fázích vývoje chrupu. Ortodontická terapie začíná u některých dětí dokonce ještě před primární rekonstrukcí rtu. Preoperativní úprava postavení deviovaných segmentů horní čelisti ortodontickými aparáty zjednodušuje obnovení tkáňové kontinuity horního rtu a omezuje pooperační pnutí při hojení (obr. 3) [4,10].



Obr. 3. Pacient s oboustranným celkovým rozštěpem ve věku 3 měsíce s nasazeným ortodontickým aparátem s nasáhlými vzpěrami pro vytvarování nosních vchodů. Časná ortodontická léčba usnadní chirurgickou rekonstrukci rtu. Gumičky se upínají k zevnímu tahu (čepičce).

Během batolecího a předškolního věku jsou pacienti s rozštěpem pravidelně kontrolováni na specializovaném ortodontickém oddělení rozštěpového centra. Je monitorován vývoj a stav chrupu, skus, prostorové poměry ústní dutiny a rozvoj řeči v souvislosti s ortodontickou intervencí na žádost logopeda. Ortodontickou terapii v dočasné dentici indikujeme pouze u spolupracujících dětí s rozsáhlým defektem a nepříznivým vztahem zubních oblouků. Jejím cílem je úprava vzájemného postavení čelistních segmentů, snaha o vytvoření pře-

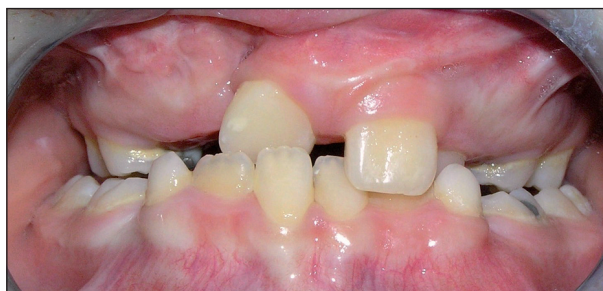

Obr. 4. Pacient s oboustranným celkovým rozštěpem ve věku 4 a půl roku s nasazeným snímacím ortodontickým aparátem pro zlepšení vertikálních a transversálních vztahů čelistních segmentů.

kusu horních frontálních zubů, překrytí defektu a stimulace kvality retního uzávěru. V předškolním věku ortodontista využívá snímací deskové aparáty (obr. 4) a snaží se o expanzi v růstu zaostrávající horní čelisti [9].

V době výměny chrupu ortodonticky zajišťujeme správný vztah horních a dolních řezáků a dostatečnou transversální šířku horní čelisti. Ve smíšené a stálé dentici jsou částečně využívány snímací aparáty, pro zásadní terapii jsou však určeny fixní ortodontické aparáty různého rozsahu [8].

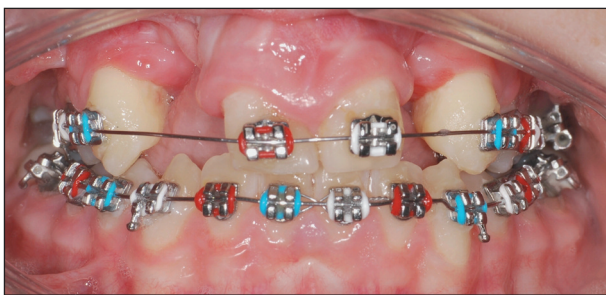
Ortodontické přípravě na chirurgickou rekonstrukci alveolárního výběžku je třeba věnovat mimořádnou pozornost. Je nutné vytvořit a udržovat překus horního frontálního úseku, i když je výrazná tendence k recidivě, a podle přání plastického chirurga upravit šířku rozštěpové štěrbin. Transverzální rozměr horní čelisti v oblasti premolárů i molárů je u většiny pacientů s celkovým jednostranným či oboustranným rozštěpem celkově menší než u jejich zdravých vrstevníků a ve frontálním i v laterálních úsecích chrupu nalzáme zkřížený skus či nonokluzi (obr. 5). Tento stav je



Obr. 5. Skus chlapce s pravostranným celkovým rozštěpem ve věku 8 let a 5 měsíců. V laterálních úsecích chrupu je zkřížený skus, zuby 11 a 22 prořezaly do zákusu.

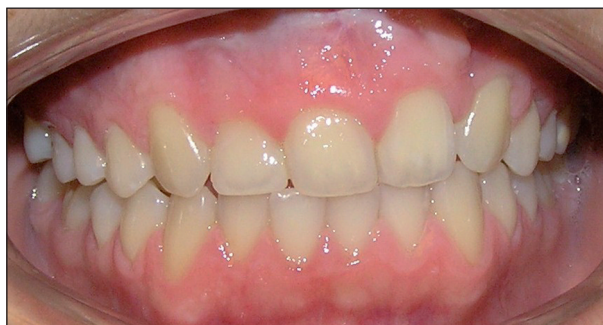výsledkem kombinace růstové nedostatečnosti horní čelisti a limitace vývoje centrofaciální oblasti jizvením tkání horního rtu a patra [10]. Transverzální expanze ortodontickými aparáty se tak stává nezbytnou součástí léčby a je jednou z podmínek dobrého výsledku spongioplastiky. Dalším úkolem ortodontisty je zhotovení operačních krycích dlah.

Ve druhé fázi výměny chrupu a ve stálé dentici jsou téměř výlučně používány fixní ortodontické aparáty (obr. 6). Ty mají však svá specifika. Často potřebujeme kroužky i na zubech frontálního úseku chrupu a atypické palatinální oblouky, modifikované morfologií patra (oronasální komunikace, jizvy, slizniční štěpy apod.). U některých pacientů je před nasazením fixního aparátu nutné uvolnění zjizveného vestibula. Ve smíšeném a stálém chrupu pokračuje snaha o dosažení a dlouhodobé zajištění optimálního tvaru obou zubních oblouků a jejich vyhovujícího vztahu. Nezbytná je prolongovaná, ne-li celoživotní retence dosaženého stavu. Tu zajišťujeme pomocí fixních, individuálně zhotovených retainerů a snímacích deskových aparátů. V indikovaných případech provádí ortodontista také přípravu pacienta na ortognátní operace.

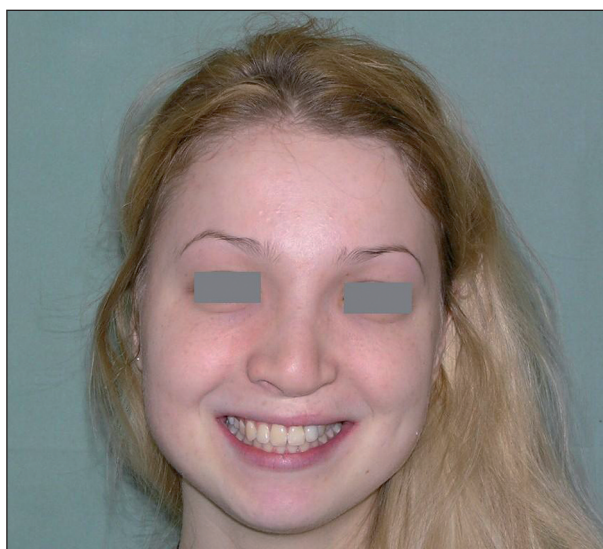


Obr. 6. Pacientka s oboustranným celkovým rozštěpem a chybějícími zuby 12 a 22 s nasazeným fixním aparátem na horní a dolní čelisti. Ortodontickou léčbou bylo dosaženo správného postavení jednotlivých zubů horní čelisti a vyhovujícího vztahu zubních oblouků. Pacientka je připravována na protetickou rehabilitaci chrupu fixním můstkem.

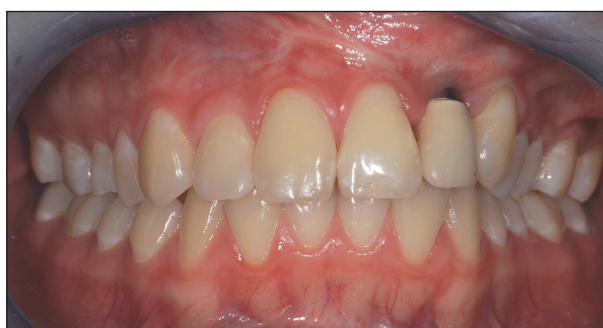U 60 % pacientů s rozštěpem je přítomen numerický defekt chrupu, častá je ageneze či duplicita laterálního řezáku v místě rozštěpu [6]. Při rozhodování o variantách řešení mezery v horním frontálním úseku zvažujeme biologický faktor chrupu, rozsah defektu, kvalitu kosti v oblasti rozštěpového alveolu, tvar a vztah zubních oblouků a v neposlední řadě spolupráci pacienta. Definitivní ošetření defektu chrupu má být minimálně invazivní s ohledem na nízký věk pacientů. V optimálním případě uzavíráme defekt chrupu ortodontickým posunem zubů bez nutnosti protetické sanace (obr. 7). Je-li třeba defektní dentici doplnit náhradou, máme, kromě klasického řešení mezery v zubním oblouku fixním můstkem, možnost zavedení dentálního implantátu (obr. 8) [5].



Obr. 7. Pacientka s levostranným celkovým rozštěpem po ortodontické léčbě fixním aparátem a dostavbě zuby 12 kompozitním materiálem. Mezera v místě geneze 22 byla uzavřena posunem okolních zubů bez nutnosti protetické rehabilitace. Pacientka je v současné době v retenční fázi ortodontické terapie a nosí snímací aparát na noc.



A)



B)

Obr. 8. Dospělá pacientka s celkovým levostranným rozštěpem po komplexní terapii vady (A). V místě 22 byl po opakované spongioplastice alveolárního výběžku zaveden dentální implantát (B). Pacientka je po ortodontické přípravě fixním aparátem na implantaci a v současné době nosí snímací aparát na noc. Viditelná kovová část implantátu esteticky neruší vzhledem k nízké linii úsměvu pacientky.

ZÁVĚR

Vzhledem k morfoloickým odlišnostem střední obličejové etáže, délce ortodontické terapie a značnému rozsahu nezbytné péče, je třeba k léčebnému plánu u pacientů s rozštěpovou vadou vždy přistupovat velmi uvážlivě. Časté mezioborové konzultace jsou nutností. Ortodontická intervence v různých stádiích vývoje a růstu orofaciálního systému pacienta s rozštěpem upravuje morfoloii chrupu a zlepšuje podmínky nezbytných chirurgických rekonstrukcí.

Dovoluujeme si neskromně konstatovat, že ortodontická terapie je už od šedesátých let minulého století tradiční a nepostradatelnou součástí interdisciplinárního léčebného protokolu rozštěpového centra FNKV a s mezioborovou spoluprací máme velmi dobré zkušenosti.

LITERATURA

1. **Arosarena, O. A.:** Cleft lip and palate. *Otarynolaryngol. Clin. North Amer.*, roč. 40, 2007, č. 1, s. 27-60.
2. **Dužková, M.:** Pokroky v sekundární léčbě nemocných s rozštěpem. Nakladatelství Hradec Králové, 2007.
3. **Dvořák, Z., Výška, T., Mrázek, T., Kučerová, L., Halačková, I., Veselý, J.:** Protokol péče o pacienty s rozštěpovou vadou obličeje na KPCH Brno. *Ortodoncie*, roč. 17, 2008, č. 3, s. 40-46.
4. **Grayson, B. H., Santiago, P. E., Brecht, L. E., Cutting,**

- C. B.:** Presurgical nasopalveolar molding in infants with cleft lip and palate. *Cleft Palate Craniofacial Journal*, roč. 36, 1999, č. 6, s. 486-498.
5. **Horák, J., Kořová, M.:** Ortodontická příprava rekonstrukce alveolárního výběžku s využitím dentálními implantátu u pacientů postižených rozštěpem rtu, čelisti a patra. *Ortodoncie*, roč. 13, 2004, č. 2, s. 35-44.
6. **Kleidienstová, Z., Kořová, M.:** Anomálie počtu zubů u pacientů s rozštěpem. *Ortodoncie*, roč. 16, 2007, č. 2, s. 23-30.
7. **Peterka, M., Peterková, R., Tvrdek, M., Kuderová, J., Likovský, Z.:** Significant differences in the incidence of orofacial clefts in fifty-two czech districts between 1983 and 1997. *Acta Chir. Plast.*, roč. 42, 2000, č. 4, s. 124-197.
8. **Proffit, W. R., Fields, H. W., Sarver, D. M.:** Contemporary orthodontics. 4th ed., St. Louis: Mosby, 2007.
9. **Thurzo, A., Suchancová, B.:** História trakčnej a expanznej terapie. *Stomatológ*, roč. 18, 2008, č. 1, s. 2-3.
10. **Urbanová, W., Kořová, M.:** Ortodontická léčba před primární rekonstrukcí rtu u pacienta s rozštěpem. *Ortodoncie*, roč. 18, 2008, č. 1, s. 26-35.
11. **Šmahel, Z.; Mullerová, Ž.:** Růst a vývoj obličeje u rozštěpů rtu a/nebo patra: I. Kraniofaciální odchylky, jejich příčiny a důsledky. *Čes. Stomat.*, roč. 100, 2000, č. 1, s. 9-16.

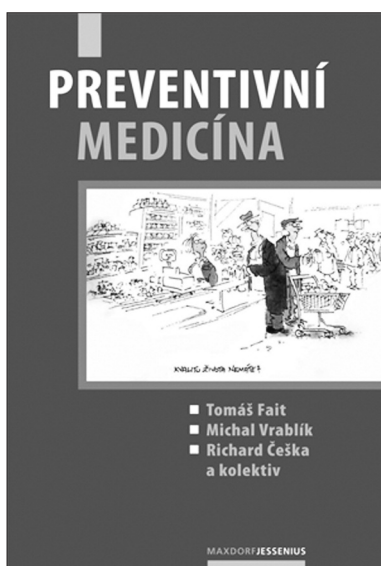
MUDr. Wanda Urbanová

*Oddělení ortodoncie a rozštěpových vad
Stomatologická klinika 3. LF UK a FNKV*

Šrobárova 50

100 34 Praha 10

e-mail: wanda.urban@centrum.cz



PREVENTIVNÍ MEDICÍNA

Tomáš Fait, Michal Vrablík, Richard Češka a kolektiv

Publikace pojednává o preventivní medicíně, která je sice moderním oborem, ale prevencí se zabývali již lékaři před mnoha tisíci lety. V knize je zdůrazněna role praktického lékaře, který může být klíčovým zprostředkovatelem masově individualizované prevence a podpory zdraví. Je k tomu předurčen svými vědomostmi, znalostí pacienta a jeho rodiny, znalostí anamnézy a prostředí, ve kterém žije a pracuje, a schopností posoudit hodnoty a preference pacienta. Totéž platí i pro praktického lékaře pediatra. Publikace přináší přehled současných programů primární a sekundární prevence v jednotlivých oborech, např. gynekologii, obezitologii, diabetologii, onkologii, ortopedii, psychiatrii a v mnoha dalších oblastech.

*Vydalo nakladatelství Maxdorf v roce 2008, 552 str., cena 695 Kč,
formát B5, vaz., edice Jessenius, ISBN: 978-80-7345-160-8.*

Objednávky můžete posílat na adresu: Nakladatelské a tiskové středisko ČLS JEP, Sokolská 31, 120 26 Praha 2, fax: 224 266 226, e-mail: nts@cls.cz. Na objednávce laskavě uveďte i jméno časopisu, v němž jste se o knize dozvěděli.