

# Počítačem podporovaná rekonstrukce chrupu u abraze a poruchy čelistního kloubu (Kazuistické sdělení)

Hippmann R.<sup>1</sup>, Dostálová T.<sup>1</sup>, Zvárová J.<sup>2</sup>, Seydlová M.<sup>1</sup>

<sup>1</sup>Dětská stomatologická klinika 2. LF UK a FN Motol, Praha

<sup>2</sup>Oddělení biomedicínské informatiky, Ústav informatiky AV ČR, Praha

## SOUHRN

Poruchy čelistního kloubu patří mezi relativně časté klinické obtíže pacientů. Nejčastěji si pacienti stěžují na bolest, zvukové fenomény, či jsou přítomny změny na tvrdých zubních tkáních. Před zahájením terapie je nutné podrobné odebrání anamnézy, pečlivá analýza stavu a stanovení léčebného plánu. V našem kazuistickém sdělení demonstrujeme postup ošetření pacienta celokeramickými korunkami, pomocí kterých jsme zvýšili sekundárně snížený skus.

**Klíčová slova:** čelistní kloub - interaktivní zubní kříž - počítačový zubní oblouk - CAD-CAM celokeramická rekonstrukce - zvýšení skusu

## SUMMARY

**Hippmann R., Dostálová T., Zvárová J., Seydlová M.: Computer Supported Dental Reconstruction in the Patients with Abrasion and Temporomandibular Joint Disorders (A Case Report)**

Temporomandibular disorders are quiet common complaints which lead our patients to the clinicians. The most frequent troubles are pain, acoustic phenomenon, or changes on the hard dental tissues.

Before any treatment are very important all the anamnesis data, detailed occlusal analysis and plan treatment. In our case report we show step by step treatment procedure where we increased secondary lowered bite thanks to all-ceramic crowns.

**Key words:** temporomandibular joint - interactive dental cross - electronic bow transfer - CAD CAM all-ceramic reconstruction - jaw relationship increase

Čes. Stomat., roč. 109, 2009, č. 4, s. 70–72.

## ÚVOD

Poruchy čelistního kloubu (temporomandibular disorders–TMD) [4, 5] jsou souhrnným výrazem pro řadu klinických obtíží, které se vztahují buď k žvýkacímu svalstvu, nebo k čelistním kloubům a souvisejícím strukturám. Obecně při tomto typu onemocnění můžeme diagnostikovat následující příznaky:

1. Bolest.
2. Zvukové fenomény v oblasti čelistního kloubu.
3. Vestibulokochleární symptomatologie - vertigo, tinitus.
4. Funkční změny (změna pohyblivosti mandibuly).
5. Svalové příznaky.
6. Intraorální příznaky na tvrdých tkáních.
7. Intraorální příznaky na měkkých tkáních.

Přímá souvislost mezi poruchou okluze

a vznikem TMD nebyla dosud jednoznačně prokázána [3]. Porucha okluze není považována za primární příčinu TMD, ale za faktor, který zhoršuje průběh již vzniklé poruchy. Velmi často nenacházíme intraorální příznaky na tvrdých i měkkých tkáních, i když je pacient mylně přisuzuje proběhlé sanaci chrupu, např. aplikaci korunky či krátkého můstku (tab. 1).

**Intraorální příznaky** jsou:

- *Viklavost zubů* spojená s přetěžováním, traumatickou artikulací jednotlivých zubů nebo jejich skupiny, s rozšířením periodontální štěrbin, osteosklerózou nebo hypercementózou.
- *Hypersenzitivita zubů* z přenesené bolesti z myofasciálních příčin (m. temporalis – maxilla, m. masseter – dolní laterální úsek chrupu, venter anterior m. digastrici–dolní řezáky).

**Tab. 1.** Úprava tvaru kloubních drah před a po sanaci.

		HCN/HCI (podélný sklon kloubní dráhy)	Bennet (příčný sklon kloubní dráhy)	Iss	Schift úhel	Vpravo	Střed	Vlevo
<b>Měření 1</b>	dexpulze	-1,7	4	0	0			
	sinistropulze	-1,9	4	0	0			
	protruze					9,8	0	0
<b>Měření 2</b>	dexpulze	30,3	9,1	0	-20			
	sinistropulze	23,2	10,0	0	2,2			
	protruze					21,4	32,0	33,6

- *Nepřiměřená ztráta tvrdých zubních tkání* provázená výraznými atričními fazetami se snížením čelistního vztahu až o několik milimetrů s artikulační disharmonií, zlozvyky a parafunkcemi. Ztráta skloviny a dentinu nemusí být provázena bolestí, zvukovými a funkčními fenomény. Tato skupina pacientů přichází se žádostí o rekonstrukci destruovaných neestetických abradovaných zubů, většinou ve chrupu s malou kazivostí a dokonale zdravým parodontem (obr. 1).

### TERAPIE

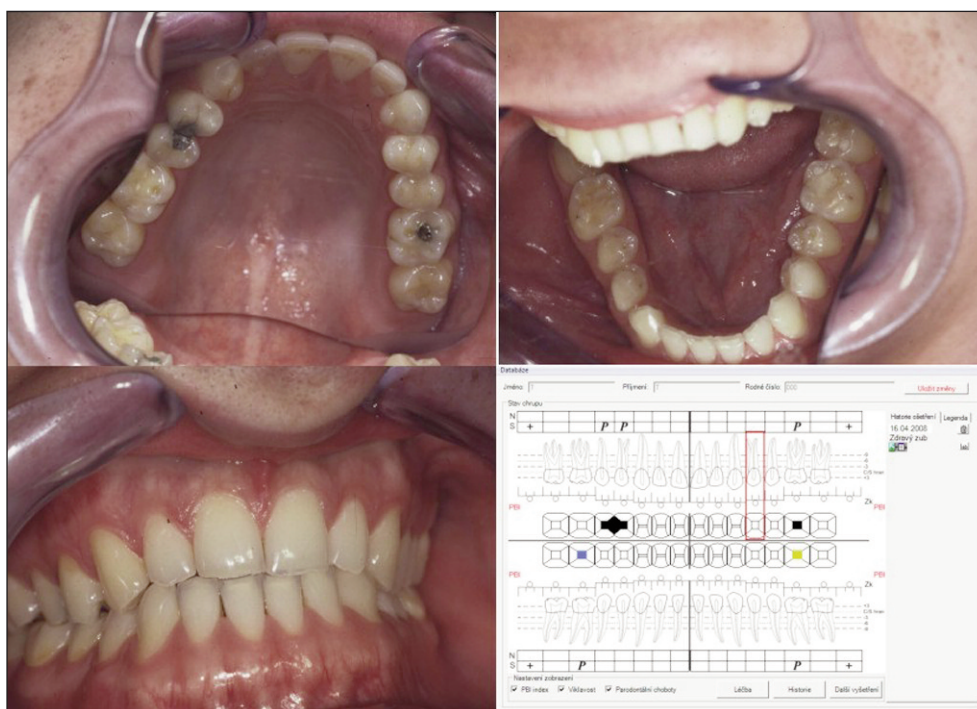
Vzhledem k tomu, že etiologie a patogeneze temporomandibulárních poruch není plně objasněna, je jejich diagnostika a obzvláště určení správné terapie obtížné [6]. Obecně má terapie několik fází:

1. Analýza stavu chrupu.
  - a) anamnéza, zaměřená na zjištění parafunkcí

- (bruxismus, bruxománie, zatínání zubů),
- b) intra a extraorální vyšetření,
- c) rtg vyšetření - ortopantomogram, tomogram kloubu,
- d) zhotovení studijních modelů, jejich zastavení do plně seřiditelného artikulátoru s přenosem, obličejovým obloukem a nastavením kloubních drah.

2. Aplikace nákusné dlahy nebo provizorní fixní řešení, které zkontroluje, zda došlo k odstranění nevhodných sil, změně propriocepce i k organické přeměně tvaru kloubní dráhy [1]. Prověří rehabilitaci opěrných zón a odstraní okluzní disharmonie jednotlivých zubů.
3. Definitivní okluzní léčba spočívá v obnovení anatomického tvaru s optimálním rozvedením sil.

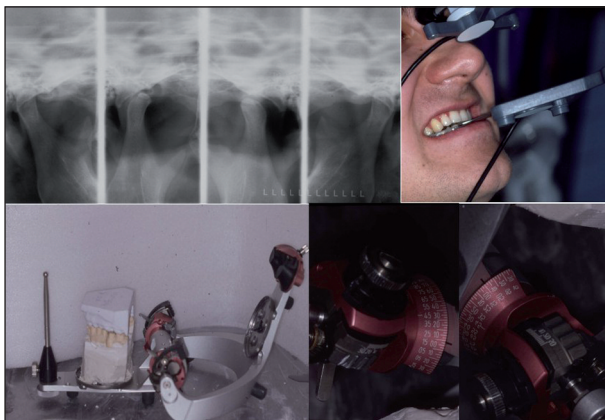
Celý pracovní postup je vhodné monitorovat za pomoci exaktních, počítačem řízených pracovních postupů, jak to budeme demonstrovat v následujícím kazuistickém sdělení.



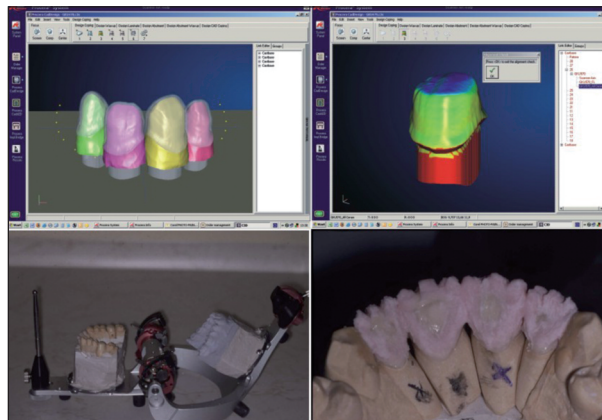
**Obr. 1.** Stav chrupu před terapií.

### KAZUISTIKA

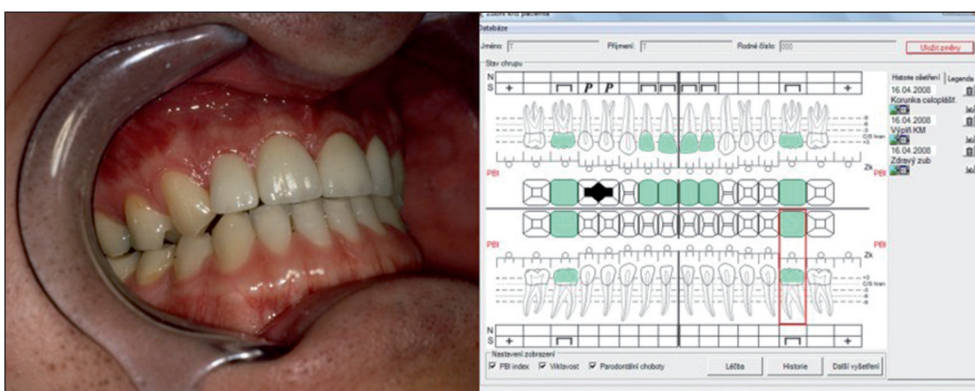
V tomto případě jsme řešili zvýšení skusu u 29letého muže. K ošetření se dostavil hlavně pro silně abradovaný chrup v horní a dolní čelisti. Dále byla u pacienta zjištěna porucha temporomandibulárních kloubů, zatím bez subjektivních obtíží. V anamnéze lze spíše uvažovat o vrozené nedostatečně mineralizované sklovině než o klasické parafunkci (obr. 1).



**Obr. 2.** Tomogram TMK – poloha otevření a zavření; přenos počítačovým obličejovým obloukem a zastavení pracovních modelů do plně seřiditelného artikulátoru.



**Obr. 3.** Zvýšení skusu provizorními korunkami o 2 mm a následující zhotovení celokeramických kapen, včetně nanášení keramické hmoty.



**Obr. 4.** Celokeramické korunky in situ a analýza výsledku pomocí interaktivního zubního kříže.

## ZÁVĚRY

Exaktně provedená analýza a terapie za pomoci počítačových technik – interaktivní zubní kříž, počítačový zubní oblouk a plně seřiditelný artikulátor, počítačový rozbor preparace CAD-CAM technikami i zhotovení korunek z frézovaného do-

konale stabilního keramického materiálu – to jsou pracovní postupy, které dokonale stabilizují okluzi, umožňují esteticky provést rekonstrukci chrupu i tam, kde by méně přesné metody vedly k funkčnímu selhávání temporomandibulárního kloubu.

### Plán ošetření

Zvýšení skusu, celokeramické korunky 12, 11, 21, 22, stabilizace okluze celokeramickými korunkami na zubech 16, 26, 36, 46.

### Postup ošetření

1. Analýza chrupu, včetně zaznamenání do interaktivního zubního kříže (obr. 1, obr. 4) [7], studijní modely, ortopantomogram, tomogramy kloubu, registrace počítačovým obličejovým obloukem, analýza v artikulátoru, nastavení kloubních drah (obr. 1, obr. 2) [2].
2. Preparace, otisk a odevzdání provizorních korunek z kompozitního plastu se zvýšením skusu o 2 mm 12, 11, 21, 22, 16, 26, 36, 46.
3. Po 6 týdnech bez obtíží zhotovit otisk na definitivní fixní konstrukce - celokeramika, výměna studijního modelu v artikulátoru za definitivní pracovní model, zhotovení a zkouška kapniček, doplnění kapniček do anatomického tvaru korunek (obr. 3).
4. Natmelení definitivních korunek skloionomerním cementem (obr. 4).

## LITERATURA

1. **Al-Ani, Z., Davies, S., Sloan, P., Gray, R.:** Change in the number of occlusal contacts following splint therapy in patients with a temporomandibular disorder (TMD). *The European Journal of Prosthodontics and Restorative Dentistry*, 16, 2008, 9, s. 98-103.
2. **Dostálová, T., Feltlová, E., Seydlová, M., Cupal, L., Bartoňová M.:** Možnosti rekonstrukce chrupu v současné klinické praxi. *Progresdent*, 12, 2006, 5, s. 38-47.
3. **Fikáčková, H., Dostálová, T., Navrátil, L., Klaschka, J.:** Effectiveness of low-level laser therapy in temporomandibular joint disorders: a placebo-controlled study. *Photomed Laser Surg.*, 25, 2007, 4, s. 297-303.
4. **Fonseca, R. J.:** Temporomandibular disorders. *Oral and Maxillofacial Surgery*, W. B. Saunders Company, 4, 2000 s. 426.
5. **Jerjes, W., Upile, T., Abbas, S., Kafas, P., Vourvachis, M., Rob, J., Mc Carthy, E., Angouridakis, N., Hopper, C.:** Muscle disorders and dentition-related aspects in temporomandibular disorders: controversies in the most commonly

used treatment modalities. International Archives of Medicine, 10, 2008, 1, s. 23.

6. **Wadhwa, S., Kapila, S.:** TMJ disorders: future innovations in diagnostics and therapeutics. Journal of Dental Education, 72, 2008, 8, s. 930-947.
7. **Zvárová, J., Dostálová, T., Hanzlíček, P., Teuberová, Z., Nagy, M., Pieš, M., Seydlová, M., Eliášová, H., Šimková, H.:** Electronic health record for forensic dentistry. Methods of Information in Medicine, 4, 2008, 1, s. 8-13.

*Studie vznikla za podpory projektu CBI  
č. 1M06014 MŠMT.*

*MUDr. Radek Hippmann  
Dětská stomatologická  
klinika  
2. LF UK a FNM  
V Úvalu 84  
150 06 Praha 5-Motol*



## TRAUMATOLOGIE VE SCHÉMATECH A RTG OBRAZECH

*Ivo Žvák, Jan Brožík, Jaromír Kočí, Alexander Ferko*

Tato v naší literatuře zatím ojedinělá publikace pomáhá čtenáři v orientaci v problematice úrazů. Kniha je určena především studentům medicíny ale i mladším lékařům ve specializační přípravě. Ocení ji jak traumatologové – chirurgové a ortopédi, tak lékaři urgentních příjmů nemocnic a radiodiagnostici.

Těžiště knihy je v diagnostice jednotlivých poranění. Přináší přehled běžných dostupných projekcí při klasickém rentgenovém vyšetření a pomáhá při výběru vhodných vyšetření na základě anamnézy a fyzikálního vyšetření. Léčba je zmíněna pouze v principech.

Součástí knihy je 280 rentgenových obrázků a schémat, které vedou ke správnému hodnocení rentgenologických nálezů. Autoři zároveň upozorňují na některé méně časté nálezy a na zdroje nejčastějších omylů a chybných interpretací.

V dodatku jsou uvedeny nejčastější klasifikace zlomenin končetin a poranění páteře, stejně tak i klasifikace poranění měkkých tkání.

*Vydalo nakladatelství Grada Publishing v roce 2006, B5, brožovaná vazba, 216 stran, cena 340,- Kč, 519,- Sk, ISBN 80-247-1347-0, kat. číslo 1289*

**Objednávku můžete poslat na adresu: Nakladatelské a tiskové středisko ČLS JEP, Sokolská 31, 120 26 Praha 2, fax: 224 266 226, e-mail: nts@cls.cz**