stoma+pzl_2.2008:maketa - radiologie 16.4.2009 12:19 Stránka 26
proLékaře.cz | 27.12.2025

Orální piercing a jeho komplikace
(Kazuistika)

Jaklová H.

Klinika zubního lékařství LF UP a FN, Olomouc

SOUHRN

Piercing je jedna z nejstarších forem zdobení lidského těla. Jedná se propichování různých částí těla drobnými šperky. Body piercing je velmi rozšířen zvláště mezi mladými lidmi. Zubní lékař se mnohdy dostává do kontaktu s pacienty, kteří mají piercing nebo následné komplikace s ním spojené.
Klíčová slova: piercing - komplikace piercingu

SUMMARY

Jaklová H.: Oral Complications of Intraoral Piercing

Piercing is one of the oldest forms of body art. Body piercing can be defined as penetration jewelry into body areas. Body piercing is very widespread among young people today. The dentist will be in contact with patient, who has a body piercing or complication relative to piercing.
Key words: piercing - complications of piercing

Prakt. zub. Lék., roč. 57, 2009, č. 2, s. 26–28.

ÚVOD

Piercing, neboli propichování a zdobení různých částí těla drobnými předměty a ozdobami, má dlouholetou historii. V minulosti byl považován za znamení mužnosti, odvahy a bohatství. Mnohdy měl význam rituální, kdy byl používán jako ozdoba těl při rituálních obětováních, nebo měl i význam náboženský [1]. S piercingem se můžeme setkat již u egyptských faraonů, římských vojáků, v pozdější době také u členů královských rodin. Po princi Albertovi byl jeden typ piercingu dokonce pojmenován [5]. Mnohá děvčata nosí klasické náušnice od svých raných let. Přestože piercing existuje již několik tisíc let, do centra pozornosti lidí se jako takový dostal až v devadesátých letech minulého století. Hnutí punk se stalo průkopníkem piercingu zejména v 70. letech 20. století. Dříve byl pouze undergroundovou aktivitou [1]. V dnešní době jde o velmi módní záležitost a je považován především za znamení krásy, individualismu nebo i členství v určité skupině. Piercing je populární zvláště u mladých lidí. Ti si mnohdy neuvědomují možná rizika spojená s aplikací a nošením piercingu. V ordinaci zubního lékaře se můžeme s takovýmito pacienty setkat. Ošetřující zubní lékař by měl být připraven možné obtíže léčit.

KAZUISTIKA

Na dětskou ambulanci Kliniky zubního lékařství v Olomouci byl ošetřujícím zubním lékařem odeslán šestnáctiletý pacient s piercingem dolního rtu. Piercing mu aplikoval asi před půl rokem jeho kamarád v dětském domově. Pacient prodělal běžná dětská onemocnění, s ničím se neléčil. Piercingový šperk byl z jedné části zarostlý do jeho vnitřní mukózy (obr. 2). Druhá část piercingového šperku vyčnívala zevně na kůži (obr. 1). Dolní ret nebyl oteklý, nevyskytoval se zde žádný hnisavý exsudát. Okolí piercingu bylo klidné, tvrdé zubní tkáně nebyly poškozeny.

Léčba: Po zhotovení i. o. snímku jsme mohli určit tvar a velikost piercingového šperku (obr. 3). V lokální anestezii 4% Supracainem jsme provedli příčný řez vnitřní strany dolního rtu, piercing jsme chirurgicky vybavili a identifikovali jako typ piercingového šperku – labret (obr. 4). Rána byla ošetřena suturou z hedvábí (obr. 5). Po týdnu se pacient dostavil na kontrolu k vytažení stehů. Rána se zpočátku hojila keloidní jizvou, ale po doporučených masážích mukózy došlo ke zhojení. V místě piercingu zůstala pouze drobná jizvička (obr. 6).

stoma+pzl_2.2008:maketa - radiologie 16.4.2009 12:19 Stránka 27
proLékaře.cz | 27.12.2025

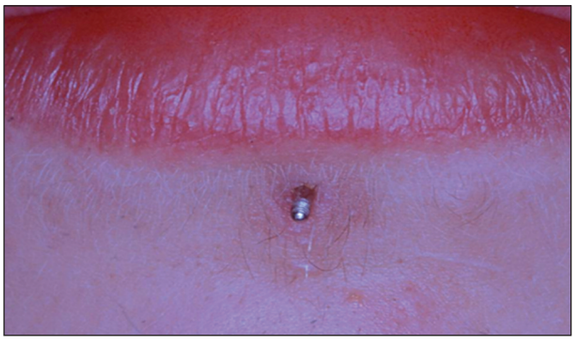

Obr. 1. Piercing dolního rtu.



Obr. 4. Vybavený piercing – labret.

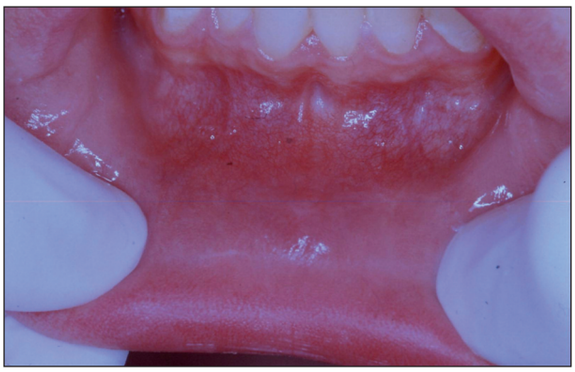

Obr. 2. Piercing zarostlý do vnitřní mukózy.

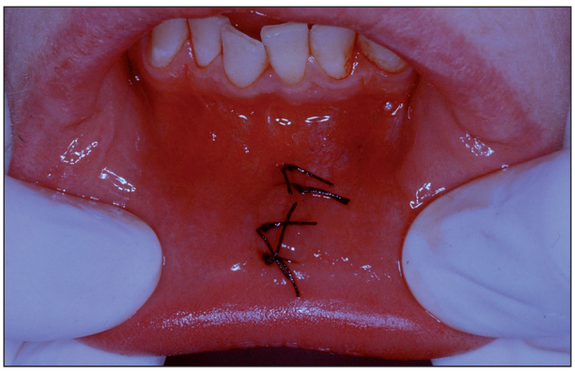

Obr. 5. Sutura po chirurgickém vybavení.

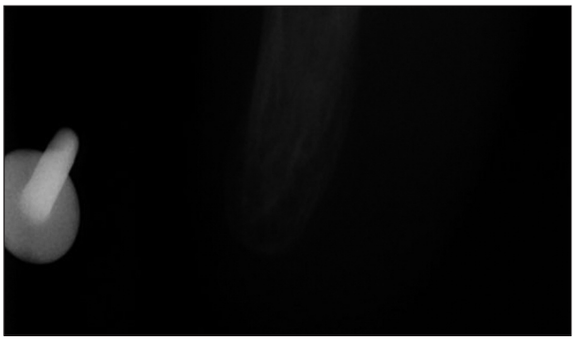

Obr. 3. Intraorální RTG.

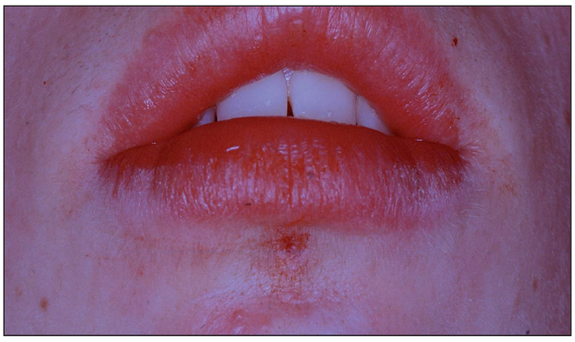

Obr. 6. Stav po excizi cizího tělesa.

DISKUSE

Lokalizace piercingu a jeho typy

Existuje mnoho typů piercingových šperků a je mnoho míst, kam si lze nechat tuto ozdobu aplikovat. Jednou z nejčastějších lokalizací jsou uši. Kromě propichování ušního lalůčku pro klasické náušnice, které jsou ze všech typů piercingu asi nejvíce dnešní společností akceptovány, se v ostatních případech jedná o vpichy do chrupavčité tkáně uší. Nacházíme zde nejčastěji tyto typy piercingových ozdob (Conch nebo také - Helix, Tragus, Antitragus, Snug, Rook, Industrial, Orbital). V orofaciální oblasti se dále piercing aplikuje do nosu, a to jak do nosního křídla, nosní přepážky nebo i do oblasti kořene nosu (Septum, Nostril, Erl). Další lokalizací jsou obočí nebo rty, častěji dolní ret (Frenulum, Labret, Madonna), dále jazyk či podjazyková uzdička. Méně často se můžeme s piercingem setkat i v oblasti uvuly. Výjimkou nejsou v umístění piercingu ani prsní bradavky (Nipple), pupík (Navel), genitálie (Hafada, Princ Albert, Triangle) a jiné volné části těla. Piercing bývá nejrůznějších tvarů a velikostí [3, 4].

V největší míře se setkáváme s těmito druhy piercingových šperků:

Kroužky- základní typ, nejužívanější ze všech piercingových šperků. Kroužky bývají označované CBR (Captive bead rings) nebo BCR (Ball closure rings). Kroužek je vždy opatřen širokou škálou barevných kuliček nebo různými dekoracemi, jakými mohou být kostky nebo lebky. Tyto nejsou

stoma+pzl_2.2008:maketa - radiologie 16.4.2009 12:19 Stránka 28
proLékaře.cz | 27.12.2025

pevně přichyceny ke kroužku, ale drží vlivem napětí materiálu kroužku nebo jiné ozdoby [3, 4].

Barbely- jde o rovné či zahnuté tyčinky, jež jsou na obou koncích opatřeny kuličkou se závitem. Opět se zde místo kuliček můžeme setkat s kostkami, různými hroty a lebkami. Rovné barbely se používají pro piercing jazyka a chrupavčité části ucha, zahnuté barbely, např. Bananabells pro piercing pupíku nebo obočí [3, 4].

Labrety- kovová tyčinka na konci, který ční z dolního nebo horního rtu. Bývá opatřena kuličkou a na konci, který směřuje orálně, je zakončena plochým terčíkem. Užívá se pro piercing ve střední části horního nebo dolního rtu [3, 4].

Materiály piercingu

Při aplikaci piercingů se používá velká škála nejrůznějších materiálů. Sahá od platiny, zlata, chirurgické oceli přes akrylátové šperky až po bambus, slonovinu a tvrdá dřeva. Kvalita materiálů je nezbytnou součástí bezproblémového zhojení piercingu [11]. Od roku 2002 se nesmí do čerstvých piercingů používat chirurgická ocel, protože samotné oceli je ve šperku pouze něco kolem 37 %. Šperk z chirurgické oceli obsahuje až 15 % niklu, zinek, brom, rtuť a jiné a představuje vysoké riziko vzniku alergie. Proto se při první aplikaci užívají častěji titan nebo niob [3, 11].

Komplikace

V literatuře bylo popsáno mnoho případů častých komplikací po aplikaci piercingu. Byly jimi např. bolest, otok, prolongované krvácení, alergie na kov obsažený v piercingovém šperku nebo poruchy řeči. Při opakovaném kontaktu kovového šperku s povrchem zubů či dásní si pacient traumatizuje tyto struktury ve smyslu abraze zubu, gingiválního recesu nebo až ztráty atatchmentu [6, 7, 9]. K dalším obtížím řadíme ztížené polykání, dušení způsobené otokem jazyka, granulomatózní zánět, hypertrofické jizvy, ale také velmi vážné stavy, jakými jsou záněty submandibulárního, sublinguálního a submentálního prostoru (Ludwigova angína) nebo endokarditida. K nejčastějším problémům po prodlouženém hojení patří infekce [1, 7, 8, 10]. Bakterie, které způsobují zánětlivé změny, jsou v největší míře Stafylococus aureus, beta hemolytický streptokok skupiny A a dále Pseudomonas aeruginosa [1, 2, 5]. Můžeme se setkat i s případy v dnešní moderní době již méně obvyklými komplikacemi, jakými jsou přenos HIV infekce, hepatitidy a tetanu. Při aplikaci piercingu vzniká otevřená rána, do níž mohou tyto bakterie pronikat a vyvolávat nežádoucí zánětlivé komplikace. Pro předcházení vzniku možných komplikací je velice důležitý správný výběr piercingového studia. Kromě výše uvedených mohou komplikace způsobit i nepříznivé artefakty na rentgenovém snímku. Většina šperků je vyráběna z kovu, proto se zobrazí jejich projekce ve formě sytého stínu. Podle okolností může tento stín zakrývat důležité anatomické nebo vyšetřované struktury, a tím pádem znehodnocuje výsledek rentgenologického vyšetření (obr. 7). Pokud je to možné, požádáme pacienta o vyjmutí šperku.

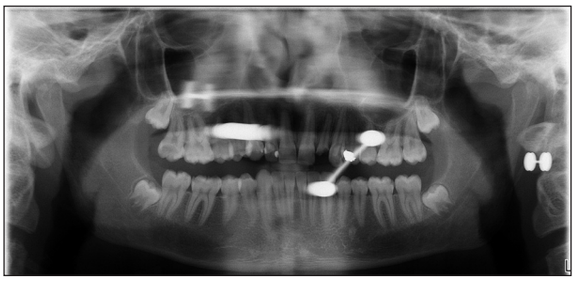

Obr. 7. Snímek ukazuje syté stíny piercingu, které znehodnocují rentgenové vyšetření.

ZÁVĚR

S rostoucí popularitou piercingu v orofaciální oblasti se zvyšují i možná rizika vzniku komplikací spojených s nošením piercingového šperku. I přes jistá pozitiva prováděné prevence je stálé vhodné pacienta dostatečně informovat a poučit o těchto možných následcích. Záleží však na jedinci zda se rozhodne ano či ne pro tento typ zdobení těla.

LITERATURA

1. **Cartwight, M.:** Body piercing: What Nurse Practitioners need to know. 2000, 12, s. 171-174.
2. **Ferringer, T., Pride, H., Tyler, W.:** Body Piercing complicated by atypical mycobacterial infections, Pediatr. Dermatos., 2008, 2, s. 219-222.
3. **Fiksa, R.:** Piercing, 1. vydání, Sowulo Press, 2005.
4. **Hopp, M.:** Ozdoby těla a body-modifikace. Quintessenz, 12, 2003, č.3, s. 11-23.
5. **Koenig, L. M., Carnes, M.:** Body piercing. Medical concerns with cutting – edge fabion. J. Gen. Intern. Med., 14, 1999 s. 379-385.
6. **Leichter, J. W., Monteith, B. D.:** Prevalence and risk of traumatic gingival recession following elective lip piercing. Dent. Traumatol., 22, 2006, s. 7-13.
7. **Levin, L., Zadik, Y., Becker, T.:** Oral and dental complications of intra-oral piercing. Dent. Traumatol., 21, 2005, s. 341-343.
8. **Lopéz-Jornet, P., Navarro-Guardiola, C.:** Oral and facial piercings: a case series and review of the literature. Int. J. Dermatos., 45, 2006, s. 805-809.
9. **Sardella, A., Pedrinazzi, A., Bez, C., Lodi, G.:** Labial piercing resulting in gingival recession. Clin. Periodontol., 29, 2002, s. 961-963. www.safepiercing.org, www.tattoo.cz.

Článek byl přednesen 19. 4. 2008 na Festivalu pedostomatologických kazuistik II v Praze.

MUDr. Helena Jaklová
Klinika zubního lékařství LF UP a FN Olomouc
(dětské oddělení)
Palackého 12
779 00 Olomouc