

# Retrospektivní studie 447 stálých zubů s poraněním závěsného aparátu

Hecová H., Tzigkounakis V., Merglová V., Stehlíková J.

Stomatologická klinika LF UK a FN, Plzeň

## Souhrn

Poranění závěsného aparátu patří mezi časté úrazy stálých zubů. Při poranění bývají v různém stupni poškozena periodontální vlákna, zubní dřevina, cement, alveolární kost i okolní měkké tkáně. Hojení jednotlivých struktur ovlivňuje včasné a správné ošetření akutního úrazu, stupeň vývoje kořenového hrotu a propustnost dentinu pro bakterie a jejich toxiny. Cílem prezentované studie je vyhodnocení různých faktorů souvisejících s poraněním závěsného aparátu u 447 stálých zubů. Analýza ukázala, že věk pacientů v době úrazu byl 7–65 let a nejčastější příčinou poranění stálých zubů byly různé sportovní aktivity, zejména jízda na kole. Nekróza zubní dřeviny byla u sledovaného souboru nejčastějším pouřazovým následkem. Z celkového počtu 447 poranění byla zjištěna u 192 zubů. V případě laterálních luxací se vyskytla signifikantně častěji u zubů s dokončeným vývojem zubního kořene ( $P < 0,0001$ ). Rentgenologické vyšetření prokázalo u 49 poraněných zubů obliteraci kořenového kanálku. Zevní resorpce kořene byla zjištěna celkově u 96 zubů a z toho u 23 zubů se jednalo o povrchovou resorpci, u 24 zubů o resorpci s náhradou kosti a u 49 zubů o resorpci zánětlivou. Tento typ resorpce byl nejčastěji nalezen u replantovaných zubů (26,53 %) a zubů postižených laterální luxací (11,59 %). Rozsáhlá periapikální ložiska byla nejčastěji nalezena u pacientů starších 15 let, kteří nedodrželi doporučené pouřazové kontroly.

**Klíčová slova:** poranění závěsného aparátu - pouřazová nekróza zubní dřeviny - obliterace

## Hecová H., Tzigkounakis V., Merglová V., Stehlíková J.: Retrospective Analysis of 447 Permanent Teeth with Injury of Attachment Apparatus

**Summary:** Injury of the attachment (suspension) apparatus belongs to frequent injuries of permanent teeth. As a result of injury, periodontal fibers are damaged to various degree as well as dental pulp, cement, alveolar bone and surrounding soft tissues. The healing of individual structures is influenced by early and correct treatment of the acute injury, degree of development of the root apex and penetrability of dentin to bacteria and their toxins. The objective of the present study was to evaluate various factors associated with the injury of the attachment apparatus in 447 permanent teeth. The analysis made it clear that age of the patients at the time of injury was 7 to 65 years and the most frequent cause of the injury to permanent teeth were various sport activities, especially bicycle riding. Necrosis of the dental pulp was the most frequent consequence in the cohort under observation. From the total number of 447 injuries it became evident in 192 teeth. In the case of lateral luxations (dislocations) it occurred significantly more often in the teeth with completed development of the root ( $P < 0.0001$ ). Radiological examination demonstrated obliteration of the root canal in 49 injured teeth. External resorption of the root was detected in 96 teeth, and in 23 teeth there was a surface resorption, in 24 teeth the case was a resorption with replacement of the bone and in 49 teeth there was an inflammatory resorption. This kind of resorption was most frequently found in replanted teeth (26.53%) and teeth affected by lateral luxation (11.59%). Extensive periapical foci were encountered most often in patients over the age of 15 years, who did not adhere to recommended post-injury control examinations.

**Key words:** damage to the attachment apparatus – post-injury necrosis of tooth pulp - obliteration

Čes. Stomat., roč. 108, 2008, č. 6, s. 135–141.

## ÚVOD

S úrazy závěsného aparátu zubů a s jejich následky se zubní lékaři setkávají ve svých ordinacích poměrně často. V minulosti dentální úrazy postihovaly převážně děti. V současné době, vzhledem k nárůstu počtu dopravních nehod a různých často i rizikových sportovních aktivit, se vyskytují ve zvýšené míře i u dospělých pacientů [15, 17,

20, 22, 23]. Při poranění závěsného aparátu zubu bývá v různém stupni poškozena zubní dřevina, periodontální vlákna, cement na povrchu kořene, alveolární kost i okolní měkké tkáně [8]. Podle závažnosti se tato poranění dělí na několik skupin. V zahraniční literatuře se nejčastěji používá klasifikace, kterou zavedla Světová zdravotnická organizace v roce 1992 (Application of the international classification of diseases to dentistry and

stomatology) [25]. Tato klasifikace vystihuje charakter poranění i požadavky na následné ošetření. Jelikož se částečně odlišuje od terminologie běžně používané v našich zubních ordinacích, uvádíme v úvodním přehledu jednotlivých poranění i další používané označení.

### **Kontuze**

Kontuze je nejméně závažné poranění struktur uvnitř periodontální štěrby, které vzniká při lehkém úderu do oblasti úst. Následné krvácení a otok uvnitř periodontální štěrby se projeví citlivostí při poklepu a žvýkání. Periodontální vlákna však nejsou poškozena, zub je při klinickém vyšetření pevný a v sulcus gingivalis nejsou známky krvácení. Rentgenový snímek neprokáže žádné patologické změny [8]. Dlahování u těchto poranění není nutné. Ošetření spočívá pouze ve vyřazení poraněného zubu z artikulace, ve zvýšené péči o ústní hygienu a v doporučení měkké kašovitě stravy po dobu 2 týdnů.

### **Subluxace** (lehká subluxace)

Jedná se opět o málo závažné poranění závěsného aparátu a zubní dřeně. Vzniká zejména při pádu na obličej nebo při úderu do oblasti úst. Při subluxaci dochází kromě poranění cév i k přetržení periodontálních vláken. Klinicky se tato situace projeví lehkým uvolněním zubu a krvácením z gingiválního sulku. Zub však není dislokován a rentgenový snímek neprokazuje patologické změny. Ošetření je stejné jako u kontuze [8].

### **Extruzivní luxace** (extruze)

Extruzivní luxace je málo časté poranění, při kterém je zub v různém rozsahu dislokován koronárně. Periodontální vlákna bývají z větší části přetržena. Klinicky nacházíme postižený zub v supraokluzi, je značně pohyblivý, z gingiválního sulku vytéká krev a okolní gingiva bývá roztržena. Hojení po extruzi závisí na tom, jak přesně byla provedena repozice. K dosažení původního postavení zubu je třeba vytlačit krevní koagulum, které se vytvořilo mezi hrotem zubu a dnem alveolu. Toho se dosáhne pomalým a trvalým tlakem ve směru dlouhé osy alveolu. Po dosažení správné polohy se zub fixuje dlahou po dobu 2-3 týdnů [8].

### **Laterální luxace** (těžká subluxace)

Laterální luxace představuje vážné poškození podpurných zubních tkání i cévního zásobení pulpy. Korunka zubu bývá v různém stupni dislokována, a to nejčastěji orálně, apikální část kořene pak labiálně. Úraz provází zhmoždění, v těžších případech i fraktura alveolární stěny zubního lůžka. Okolní gingiva bývá tržně zhmožděná a z gingiválního žlábků vytéká krev. Postižený zub je někdy volně pohyblivý. Ošetření laterálně luxova-

ných zubů spočívá v šetrné atraumatické repozici a následné polopružné fixaci poraněného zubu [8].

### **Intruzivní luxace** (repulze)

Při intruzi dochází k zaražení postiženého zubu do alveolární kosti. Poranění je důsledkem přímého nárazu, kdy síla působí ve směru dlouhé osy zubu. Postiženy bývají převážně horní frontální zuby. Při úrazu je poraněný zub dislokován apikálně, okolní gingiva bývá zduřelá a lividní a ve vestibulu se často vyskytuje krevní výron. Intruze může být částečná nebo úplná. Úplnou intruzi je nutné pomocí rentgenového vyšetření odlišit od avulze. U zubů s nedokončeným vývojem kořene lze očekávat spontánní reerupci, u dospělých pacientů je nutná chirurgická repozice nebo ortodontická terapie [8].

### **Avulze** (luxace)

Avulze je nejzávažnější dentální poranění. Při úrazu zub zcela opustí zubní lůžko a závěsné vazy i nervově-cévní svazek jsou zcela přerušeny. Poškozen bývá též cement na povrchu kořene. Luxovaný zub je možné uchovat replantací, jejíž prognóza závisí na několika faktorech. Jsou to zejména délka extraalveolární periody, způsob transportu vyraženého zubu, stupeň vývoje kořenového hrotu a u zubů s dokončeným vývojem kořene též včasné endodontické ošetření. Replantovaný zub se dlahuje polopružnou dlahou po dobu 10 až 14 dnů [9, 10, 11, 12].

## CÍL STUDIE

Hojení po úrazu kromě rozsahu poranění ovlivňují různé faktory. Je to zejména včasné a správné ošetření akutního úrazu a dále stupeň vývoje kořenového hrotu. Na rozvoj případných poúrazových komplikací má vliv též bakteriální infekce v prostředí ústní dutiny a prostupnost dentinu pro bakterie a jejich toxiny. Včasné odhalení a ošetření poúrazové nekrózy zubní dřeně zabrání zpravidla rozvoji dalších následků jako je akutní nebo chronická periodontitis a resorpce zubního kořene. Proto významným faktorem je i dodržení pravidelných kontrol poraněných zubů, což dle našich zkušeností zejména dospělí pacienti často podceňují. Cílem prezentované studie je vyhodnocení různých faktorů souvisejících s poraněním závěsného aparátu u 449 stálých zubů.

## MATERIÁL A METODIKA

V průběhu studie, provedené v letech 2006 až 2007, jsme na základě dokumentace retrospektivně vyhodnotili soubor 227 pacientů (73 žen a 154 mužů), kteří byli v letech 1995-2005 pro

**Tab. 1.** Věk pacientů.

Věková skupina	Počet mužů	Počet žen	Celkový počet pacientů	Počet poraněných zubů
6 - 8 let	19	11	30	57
9 - 10 let	26	16	42	72
11 - 12 let	29	15	44	95
13 - 15 let	24	12	36	75
16 -20 let	20	12	32	53
21- 25 let	23	6	29	61
26 - 30 let	7	1	8	18
nad 30 let	6	1	7	16
<b>Celkem</b>	<b>154</b>	<b>74</b>	<b>228</b>	<b>447</b>

poranění závěsného aparátu ošetřování a sledování na Stomatologické klinice LF UK a FN v Plzni. U pacientů jsme zjišťovali věk v době úrazu, příčiny úrazů, typ poranění a výskyt následků v průběhu pourazových kontrol. U vybraných faktorů (věk pacientů a příčiny úrazů) jsme provedli porovnání situace mezi časovým obdobím v letech 1995-2000 a 2001-2005.

V průběhu kontrolních vyšetření jsme u 447 stálých zubů zjišťovali vitalitu zubní dřene a případné posttraumatické následky (nekróza zubní dřene, obliterace kořenového kanálku, pourazová resorpce a ztráta alveolární kosti). Všichni sledovaní pacienti byli o studii informováni a k zařazení do studie dali písemný souhlas.

#### **Kontrolní vyšetření byla provedena dle následujícího schématu:**

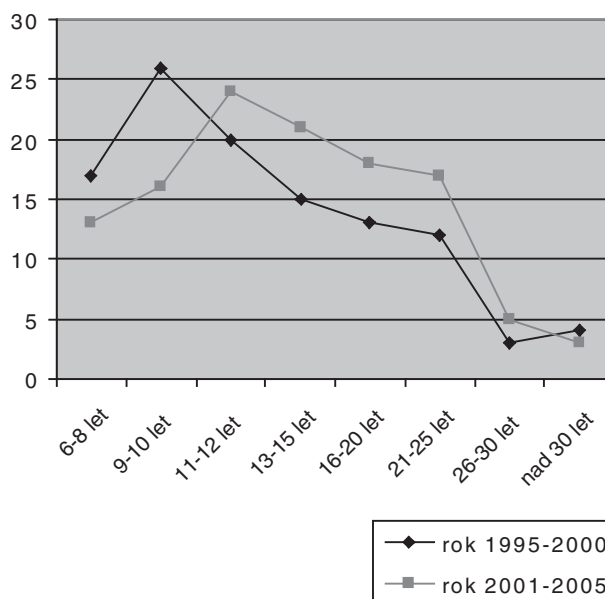
1. U zubu byla sledována barva klinické korunky, pohyblivost a reakce na poklep.
2. Termální test byl proveden tetrafluorethanem T = -50 °C (Cognoscin, AVEFLOR, CZ).
3. Zuby, které nevykazovaly reakci na chlad, byly zkontrolovány rentgenologicky za použití standardní intraorální techniky.

Ke statistickému vyhodnocení byl použit test o shodě relativních četností.

## VÝSLEDKY

### Věk pacientů v době úrazu

Věkové rozmezí pacientů v našem souboru bylo v době úrazu od 7 do 65 let. Nejčastěji byly úrazem postiženy děti ve věku 11 až 12 let. U této věkové skupiny bylo zjištěno poranění závěsného aparátu u 95 stálých zubů. Ve všech věkových skupinách byli muži postiženi častěji než ženy (tab. 1). Porovnáním věkového složení pacientů v letech 1995 až 2000 a 2001 až 2005 jsme zjistili, že po roce 2000 došlo k nárůstu poranění u pacientů ve věku 11 až 30 let (graf 1).

**Graf 1.** Věkové složení pacientů.

### Příčiny dentálních úrazů v jednotlivých věkových skupinách

U 83 pacientů byly nejčastější příčinou poranění závěsného aparátu stálých zubů různé sportovní aktivity 36,56 %). Jízda na kole byla hodnocena samostatně a jako příčina dentálního úrazu byla zjištěna u 37 pacientů (16,30 %). Napadení cizí osobou bylo uvedeno celkově u 14 pacientů (6,17 %) a v rámci studie jsme zjistili, že po roce 2000 se tato příčina poranění vyskytuje výrazně častěji (tab. 2).

**Tab. 2.** Příčiny poranění.

Příčina	Rok	
	1995 - 2000	2001 - 2005
Sport	41	42
Cyklistika	15	22
Hra	21	16
Dopravní nehoda	9	11
Školní úraz	12	10
Domácí úraz	5	3
Pracovní úraz	4	2
Napadení	3	11

### Typ poranění závěsného aparátu

V našem souboru jsme se setkali se všemi typy poranění závěsného aparátu (graf 2). Nejčastěji se jednalo o laterální luxace (207 zubů, tj. 46,10 %), nejméně často se vyskytovaly kontuze 14 zubů, tj. 3,56 %. Avulze se v uvedeném souboru vyskytla v 58 případech, přičemž replantováno bylo 49 zubů (17 zubů s nedokončeným vývojem kořene, 32 zubů s dokončeným vývojem kořene) (tab. 3).

U části pacientů jsme se kromě úrazu zubů setkali s dalším přidruženým poraněním. Jednalo se zejména o poranění měkkých tkání, zlomeniny čelistních kostí nebo polytrauma.

**Tab. 3.** Typ a počet poranění.

Kontuze	14
Subluxace	58
Extruzivní luxace	89
Laterální luxace	207
Intruzivní luxace	21
Avulze	58

### Výskyt pouřazových následků

#### Nekróza zubní dřevě

Nekróza zubní dřevě byla nejčastější pouřazovou komplikací u všech typů sledovaných poranění, celkově byla zjištěna u 192 zubů. Nejvíce klinických a rentgenologických příznaků, které souvisely s nekrotizací zubní dřevě, jsme zjistili v případě laterálních luxací. U 37 zubů {(No=207);

17,87 %} došlo k šedému zabarvení klinické korunky, 102 zubů {(No=207) 49,28 %} nereagovalo pozitivně na chlad a bolest na poklep byla zjištěna u 29 zubů {(No=207) 14,01 %} (tab. 4). Zároveň byl ve výskytu pouřazové nekrózy zubní dřevě zjištěn signifikantní rozdíl mezi zuby s dokončeným a nedokončeným vývojem kořenového hrotu. V případě laterálních luxací byla nekróza zubní dřevě zjištěna u 89 zubů {(No=141) 63,12 %} s uzavřeným foramen apicale, oproti 9 zubům {(No=66); 13,64 %} s otevřeným apexem ( $P < 0,0001$ ) (tab. 5, 6, 7). Po replantaci se nekróza zubní dřevě vyskytla u všech 32 replantovaných zubů s dokončeným vývojem kořenového hrotu {(No=32); 100 %} a u 13 zubů s nedokončeným vývojem apexu {(No=17); 76,47 %} (tab. 5, 6).

U dětí byla nekróza zubní dřevě nejčastěji diagnostikována 3 měsíce po úrazu (51 zubů). U pacientů starších 15 let byl u 46 zubů tento následek zjištěn déle než 12 měsíců po poranění (tab. 8). Výskyt chronické periodontitis prokázalo kontrolní rentgenologické vyšetření u 63 zubů, u 22 případů byla tato komplikace spojena s rozvojem slizniční píštěle (tab. 4, 5).

#### Obliterace kořenového kanálku

Na základě kontrolního rentgenologického vyšetření jsme zjistili výskyt obliterace kořenového kanálku celkově u 49 zubů. Tento následek se nejčastěji vyskytl v případě laterálních luxací, a to u 23 zubů s nedokončeným vývojem kořenového

**Tab. 4.** Klinické nálezy.

Typ poranění	Počet zubů	Šedá diskolor.	Žlutá diskolor. poklep	Bolest na	Negat. r. na chlad	Otok	Viklavost	Ústup gingivy	Píštěl
Kontuze	14	0	0	0	0	0	0	0	0
Subluxace	58	3	1	5	7	4	0	0	5
Extruzivní luxace	89	19	2	9	31	5	1	0	5
Laterální luxace	207	37	14	29	102	15	5	7	9
Intruzivní luxace	21	9	1	2	18	2	0	1	0
Avulze	58	6	18	5	13	2	2	0	3
<b>Celkem</b>	<b>447</b>	<b>74</b>	<b>36</b>	<b>50</b>	<b>171</b>	<b>28</b>	<b>8</b>	<b>8</b>	<b>22</b>

**Tab. 5.** Rentgenologické nálezy.

Typ úrazu	Počet zubů	Oblit. nález	Periapik. resorpce	Vnitřní resorpce	Povrch. resorpce	Ankylóza	Zánětlivá resorpce	Ztráta kostí
Kontuze	14	0	0	0	0	0	0	0
Subluxace	58	4	6	1	0	0	0	0
Extruzivní luxace	89	12	12	2	1	1	5	3
Laterální luxace	207	31	27	3	6	2	24	15
Intruzivní luxace	21	2	1	0	1	0	7	2
Avulze	58	0	17	0	15	21	13	2
<b>Celkem</b>	<b>447</b>	<b>49</b>	<b>63</b>	<b>6</b>	<b>23</b>	<b>24</b>	<b>49</b>	<b>22</b>

**Tab.6.** Výskyt poúrazových následků.

Výskyt poúrazových následků u poranění závěsného aparátu									
Typ poranění	Stav vývoje kořene	Počet zubů	Živá dřev	Nekr. pulpy	Chron. period.	Obl.	Vnitřní resorp.	Zevní resorp.	Přístěl
Kontuze	Nedokončen	2	2	0	0	0	0	0	0
	Dokončen	12	12	0	0	0	0	0	0
Subluxace	Nedokončen	5	5	0	0	1	0	0	0
	Dokončen	53	46	7	7	3	1	0	5
Extruzivní luxace	Nedokončen	8	6	2	1	5	0	1	0
	Dokončen	81	57	24	14	7	2	6	5
Laterální luxace	Nedokončen	66	57	9	3	23	1	9	0
	Dokončen	141	52	89	38	8	2	23	9
Intruzivní luxace	Nedokončen	9	3	6	0	2	0	4	0
	Dokončen	12	2	10	3	0	0	4	0
Avulze	Nedokončen	17	4	13	3	0	0	17	1
	Dokončen	32	0	32	5	0	0	32	2

**Tab. 7.** Test o shodě relativních četností.

Výskyt poúrazové nektrózy zubní dřev								
Typ úrazu	Celkový počet zubů s úrazem	Otevřený apex		Uzavřený apex		%		P-value
		Počet zubů s úrazem	Počet zubů s nektrózou pulpy	Počet zubů s úrazem	Počet zubů s nektrózou pulpy	Zuby s nektrózou otevřený apex	Zuby s nektrózou uzavřený apex	
Kontuze	14	2	0	12	0	0,00 %	0,00 %	1.0000
Subluxace	58	5	0	53	7	0,00 %	13,21 %	0.3898
Extruzivní luxace	89	8	2	81	24	25,00 %	29,63 %	0.7842
Laterální luxace	207	66	9	141	89	13,64 %	63,12 %	< 0.0001
Intruzivní luxace	21	9	6	12	10	66,67 %	83,33 %	0.3861
Avulze	49	17	13	32	32	76,47 %	100,00 %	0.0062

Výskyt poúrazové resorpce kořene								
Typ úrazu	Celkový počet zubů s úrazem	Otevřený apex		Uzavřený apex		%		P-value
		Počet zubů s úrazem	Počet zubů s resorpceí	Počet zubů s úrazem	Počet zubů s resorpceí	Zuby s resorpceí otevřený apex	Zuby s resorpceí uzavřený apex	
Kontuze	14	2	0	12	0	0,00 %	0,00 %	1.0000
Subluxace	58	5	0	53	1	0,00 %	1,89 %	0.7576
Extruzivní luxace	89	8	1	81	6	12,50 %	7,41 %	0.6112
Laterální luxace	207	66	9	141	23	13,64 %	16,31 %	0.6210
Intruzivní luxace	21	9	4	12	4	44,44 %	33,33 %	0.6099
Avulze	49	17	17	32	32	100,00 %	100,00 %	1.0000

**Tab. 8.** Doba diagnózy poúrazové nektrózy.

Skupina pacientů	Počet zubů s nektrózou	1 měsíc po úrazu	3 měsíce po úrazu	6 měsíců po úrazu	1 rok po úrazu	Rok a více po úrazu
Děti- nedokončený vývoj kořene	38	6	17	12	2	1
Děti - dokončený vývoj kořene	86	15	34	30	4	3
Pacienti starší 15 let	115	28	15	13	25	6

hrotu (N=66); 34,84 %). U zubů s dokončeným vývojem kořenového hrotu byla obliterace kořenového kanálku zjištěna celkově u 18 zubů (tab. 5, 6).

Výskyt poúrazové resorpce

V naší studii jsme zjistili 96 zubů postižených zevní resorpceí. Nejčastěji byla tato komplikace pozorována u avulzí. Z celkového počtu 49 replan-

tovaných zubů se povrchová resorpce vyskytla u 15 zubů (30,61 %), ankylóza u 21 zubů (42,86 %) a zánětlivá resorpce byla zjištěna u 13 zubů (26,53 %). V případě laterálních luxací byla zevní resorpce nalezena celkově u 32 zubů, přičemž zevní zánětlivá resorpce postihla 24 zubů (N=207); 11,59 %). Vnitřní resorpce se v celém našem souboru vyskytovala pouze u 6 zubů (tab. 5, 6).

### Resorpce alveolární kosti

Ztrátu alveolární kosti jsme zjistili u 22 zubů, z toho v 6 případech šlo o současnou frakturu čelistní kosti. U 8 případů resorpce postihla vestibulární stranu alveolu a ztráta marginální kosti byla spojena s ústupem gingivy a obnažením zubního krčku (tab. 5).

## DISKUSE

Obecné výsledky této studie se shodují s nálezy uváděnými v literatuře. Nejčastěji byly úrazem postiženy děti ve věku 11 až 15 let a ve všech věkových skupinách byli muži postiženi úrazem častěji než ženy [8, 15, 23]. Naše studie též ukázala nárůst úrazů i u pacientů starších 16 let.

Nejčastější příčinou poranění stálých zubů byly v této retrospektivní studii nehody při sportu. V důsledku různých sportovních aktivit a jízdy na kole došlo k poranění celkem u 120 pacientů (52,86 %). Tento etiologický faktor byl zjištěn ve všech věkových skupinách a i z literatury je zřejmé, že v důsledku některých rizikových sportů dochází k nárůstu dentálních poranění u mladistvých i v dalších zemích [17]. Zvýšený výskyt úrazů stálých zubů u mladistvých často souvisí s jejich životním stylem. Mezi rizikové faktory kromě sportu patří též konzumace alkoholu a obliba vysoké rychlosti při jízdě autem [22]. Dopravní nehody byly zjištěny jako příčina dentálních poranění u 20 pacientů (8,81 %) a z toho v 19 případech musel být pacient z důvodu vážné zlomeniny čelistních kostí nebo pro polytrauma hospitalizován. Napadení cizí osobou bylo uvedeno celkově u 14 pacientů (6,17 %) a nejčastěji se vyskytlo ve věkové skupině 21 až 25 let (11 pacientů).

Četné studie ukázaly, že výskyt pouřazových následků výrazně souvisí s rozsahem poškození závěsného aparátu a se stupněm vývoje kořenového hrotu [2, 16, 21]. Andreasen uvádí, že u poranění spojených s dislokací zubu se pouřazové následky vyskytují častěji a jsou závažnější [2, 3]. V naší studii byla nejčastější pouřazovou komplikací nekróza zubní dřevě, která postihla 192 z celkově 449 sledovaných zubů. V případě laterálních luxací byl výskyt pouřazové nekrózy zubní dřevě signifikantně vyšší u zubů s dokončeným vývojem zubního kořene ( $P < 0,0001$ ). V případě avulzí se tato komplikace vyskytla u všech 32 replantovaných zubů s dokončeným vývojem zubního kořene. Oproti zahraničním studiím se pouřazová nekróza zubní dřevě v našem souboru vyskytla častěji v případě sublucací. Důvodem je pravděpodobně nejednotná terminologie, takže jako sublucace byla při prvním ošetření úrazu diagnostikována i závažnější poranění závěsného aparátu.

U dětí byla nekróza zubní dřevě většinou diagnostikována za 3 až 6 měsíců po úrazu. U pacientů starších 15 let byl tento následek zpravidla zjištěn mezi 12. až 24. měsícem po poranění. Dospělí pacienti často opomíjeli doporučené kontroly a pouřazová nekróza u nich byla diagnostikována až při výskytu bolesti, otoku nebo píštěle. U části pacientů byla při rentgenovém vyšetření, provedeném v rámci této studie, nalezena u apexu poraněných zubů též rozsáhlá periapikální ložiska.

Obliterace kořenového kanálku byla při rentgenovém vyšetření zjištěna celkově u 49 zubů. Tento následek se nejčastěji vyskytl v případě laterálních luxací, a to u 23 zubů s nedokončeným vývojem kořenového hrotu. Obliterace je považována za odpověď zubní dřevě na závažné poškození neurovaskulárního zásobení, což vede k urychlené tvorbě sekundárního nebo terciálního dentinu [4, 24]. Klinickým projevem tohoto následku bývá žluté zbarvení zubní korunky. Na rentgenovém snímku se obliterace projevuje zúžením nebo úplným vymizením cavum pulpae a kořenového kanálku [4].

Pouřazová resorpce kořene představuje nejzávažnější následek dentálních poranění. Zevní resorpce zubního kořene bývá popisována jako resorpce povrchová s náhradou kosti (neboli ankylóza) a zánětlivá [5]. Po poranění závěsných vazů dochází pravidelně k povrchové resorpci cementu. Pokud nejsou přítomny další iritační stimuly, tato resorpce se zastaví a defekt na povrchu kořene je následovně vyplněn novým cementem [12, 13, 14]. V naší studii byl tento typ resorpce nalezen u 15 replantovaných zubů. Resorpce s náhradou kosti je na rentgenovém snímku charakterizována vymizením periodontální štěrbiny a postupnou náhradou zubního kořene kostní tkání. Klinickým příznakem ankylózy je kovový zvuk při poklepu na poraněný zub [1, 5]. Resorpce s náhradou kosti byla v našem souboru zjištěna u 21 zubů po replantaci a 7 zubů s laterální nebo extruzivní luxací.

Práce Andreasena uvádějí, že hlavní příčinou rozvoje zánětlivé resorpce kořene u zubů s poraněním závěsného aparátu bývá gangrenózní zubní dřevě. Po poškození cementové vrstvy na povrchu kořene pronikají bakterie a jejich toxiny skrze dentinové tubuly do periodontální štěrbin. Dochází tak k trvalému dráždění osteoklastů a k následné zánětlivé resorpci kořene poraněného zubu. Zástava resorptivního procesu závisí na včasném odstranění kontaminované nekrotické pulpy a dokonalém endodontickém ošetření kořenového kanálku nejlépe za použití hydroxidu vápenatého [14, 18, 19]. V naší studii byla zevní zánětlivá resorpce kořene nalezena celkově u 49 zubů.

## ZÁVĚR

Následky po poranění závěsného aparátu jsou velice časté. Včasné odhalení nekrózy zubní dřně a dokonalé endodontické ošetření však může zabránit nejzávažnější komplikaci těchto úrazů, a to zánětlivé resorpci kořene. Proto je nezbytné dodržet dlouhodobé klinické i rentgenové kontroly poraněných zubů nejen u dětí, ale i u dospělých pacientů.

## LITERATURA

1. **Andersson, L., Blomlöf, L., Lindskog, S., Feiglin, B., Hammarström, L.:** Tooth ankylosis. Clinical, radiographic and histological assessments. *Int. J. Oral Surg*, 13, 1984, s. 423-431.
2. **Andreasen, F. M., Vestergaard Pedersen, B.:** Prognosis of luxation permanent teeth – the development of pulp necrosis. *Endod. Dent. Traumatol.*, 1, 1985, s. 207-220.
3. **Andreasen, F. M., Yu, Z., Thomsen, B. L.:** Relationship between pulp dimension and development of pulp necrosis after luxation injuries in the permanent dentition. *Endod. Dent. Traumatol.*, 2, 1986, s. 90-98.
4. **Andreasen, F. M., Yu, Z., Thomsen, B., Andersen, P. K.:** Occurrence of pulp canal obliteration after luxation injuries in the permanent dentition. *Endod. Dent. Traumatol.*, 4, 1988, s. 145-151.
5. **Andreasen, J. O.:** Experimental dental traumatology: development of model for external root resorption. *Endod. Dent. Traumatol.*, 3, 1987, s. 288-295.
6. **Andreasen, J. O.:** The effect of splinting upon periodontal healing after replantation of permanent incisors in monkeys. *Acta Odontol. Scand.*, 33, 1975, s. 313-323.
7. **Andreasen, J. O.:** Relationship between surface and inflammatory root resorption and the changes in the pulp after replantation of permanent incisors in monkeys. *J. Endod.*, 4, 1981, s. 135-144.
8. **Andreasen, J. O., Andreasen, F. M.:** Classification, etiology and epidemiology of traumatic dental injuries. In: *Andreasen, J. O., Andreasen, F. M.: Textbook and Color Atlas of Traumatic Injuries to the Teeth*. 3<sup>rd</sup> ed. Copenhagen: Munksgaard Publishers, 1994, s. 151-177.
9. **Andreasen, J. O., Borum, M., Jacobsen, H. L., Andreasen, F. M.:** Replantation of 400 avulsed permanent incisors. I. Diagnosis of healing complications. *Endod. Dent. Traumatol.*, 11, 1995, s. 51-58.
10. **Andreasen, J. O., Borum, M., Jacobsen, H. L., Andreasen, F. M.:** Replantation of 400 avulsed permanent incisors. II. Factors related to pulp healing. *Endod. Dent. Traumatol.*, 11, 1995, s. 59-68.
11. **Andreasen, J. O., Borum, M., Andreasen, F. M.:** Replantation of 400 avulsed permanent incisors. III. Factors related to root growth after replantation. *Endod. Dent. Traumatol.*, 11, 1995, s. 69-75.
12. **Andreasen, J. O., Borum, M., Jacobsen, H. L., Andreasen, F. M.:** Replantation of 400 avulsed permanent incisors. IV. Factors related to periodontal ligament healing. *Endod. Dent. Traumatol.*, 11, 1995, s. 76-89.
13. **Andreasen, J. O.:** The effect of splinting upon periodontal healing after replantation of permanent incisors in monkeys. *Acta Odontol. Scand.*, 33, 1975 s. 313-323.
14. **Barnett, F.:** The role of endodontics in the treatment of luxated permanent teeth. *Dent. Traumatol.*, 18, 2002, s. 47-56.
15. **Borssén, E., Holm, A. K.:** Traumatic dental injuries in a cohort of 16-years-olds in northern Sweden. *Endod. Dent. Traumatol.*, 13, 1997, s. 276-280.
16. **Crona-Larsson, G., Bjarnason, S., Norén, J. G.:** Effect of luxation injuries on permanent teeth. *Endod. Dent. Traumatol.*, 1991, 7, s. 199-206.
17. **Flanders, R. A., Bhat, M.:** The incidence of orofacial injuries in sports: a pilot study in Illinois. *J. Am. Dent. Assoc.*, 126, 1995 s. 491-496.
18. **Hecová, H., Fiala, P., Vais, P., Merglová, V.:** Poúrazová resorpce stálých zubů. *Prakt. zub. Lék.*, 54, 2006, s. 3-8.
19. **Hecová, H., Stehlíková, J.:** Význam endodontického ošetření u replantovaných stálých zubů. *Prakt. zub. Lék.*, 52, 2004, s. 37-144.
20. **Holland, T. J., O'Mullane, D.M., Whelton, H. P.:** Accidental damage to incisors amongst Irish adults. *Endod. Dent. Traumatol.*, 10, 1994, s. 191-194.
21. **Merglová, V., Tzigkounakis, V.:** Retrospektivní klinická studie 64 luxovaných stálých zubů u dětí. *Čes. Stomat.*, 104, 2004, s. 89-98.
22. **Perheentupa, U., Laukkanen, P., Veijola, J., Joukamaa, M., Jasvelin, M. R., Laitinen, J., Oikarinen, K.:** Increased lifetime prevalence of dental trauma is associated with previous non-dental injuries, mental distress and high alcohol consumption. *Dent. Traumatol.*, 17, 2001, s. 10-16.
23. **Petti, S., Tarsitani, G.:** Traumatic injuries to anterior teeth in Italian school children: prevalence and risk factors. *Endod. Dent. Traumatol.*, 12, 1996, s. 294-297.
24. **Robertson, A., Andreasen, F. M., Bergenholtz, G., Andreasen, J. O., Norén, J. G.:** Incidence of pulp necrosis subsequent to pulp canal obliteration from trauma of permanent incisors. *J. Endod.*, 22, 1996, s. 557-560.
25. World Health Organization. Application of the international classification of diseases to dentistry and stomatology, ICD-DA. 3rd edn. Geneva, WHO, 1992.

MUDr. Hana Hecová  
Zahradní 79  
326 00 Plzeň