

Asymetrické extrakce jako součást léčby pevným ortodontickým aparátem

Černochová P.

Stomatologická klinika LF MU a FN u sv. Anny, Brno

Práce je věnována životnímu jubileu prof. MUDr. Milana Kamínka, DrSc.

Souhrn

Cíl: Cílem prezentované studie bylo analyzovat četnost jednotlivých typů extrakční ortodontické léčby a ukázat indikace a provedení asymetrických extrakcí.

Materiál a metodika: Byla provedena retrospektivní studie pacientů léčených pevným ortodontickým aparátem v období 2001 až květen 2008. Vyšetřovaný soubor tvořilo 475 pacientů - 316 žen ve věku 9 až 48 let (průměrný věk 16,2 let) a 159 mužů ve věku 9 až 35 let (průměrný věk 13,92 let). Z dokumentace a výsledků vyšetření byly zaznamenávány diagnostické údaje o pacientovi a ortodontické léčbě. U extrakční metody byl analyzován typ extrahovaného zubu. Indikace a provedení asymetrických extrakcí dokumentuje kazuistika.

Výsledky: Extrakce stálých zubů byly provedeny u 123 pacientů (25,89 %). U 39 pacientů (8,21 %) byly extrakce symetrické v jedné čelisti, u 24 pacientů (5,05 %) se jednalo o symetrické extrakce v obou čelistech, 50 pacientů (10,52 %) mělo asymetrickou extrakci v jednom zubním oblouku a asymetrické extrakce v obou čelistech byly indikovány u 10 pacientů (2,1 %).

Závěr: U čtvrtiny ortodontických pacientů je nutnou součástí ortodontické léčby extrakce stálého zubu. U poloviny extrakčních případů se jedná o symetrické extrakce a u druhé poloviny o asymetrické extrakce zubů v jedné či obou čelistech. Správná indikace asymetrických extrakcí a přesné provedení následné ortodontické léčby využívající segmentální techniku vede k estetickým, funkčním a stabilním výsledkům.

Klíčová slova: extrakce zubu - asymetrické extrakce - ortodontická léčba - pevný ortodontický aparát

Černochová P.: Asymmetric Extraction as an Intergal Part of the Therapy by Solid Orthodontic Apparatus

Summary:

Objective: The aim of the present study was to analyze the frequency of individual types of extraction orthodontic therapy and to show indications and execution of asymmetric extractions.

Material and Methods: The authors performed a retrospective study of patients treated with a fixed orthodontic appliance in the period of 2001 through May 2008. The examined cohort included 475 patients – 316 women and the age of 9 to 48 years (mean age 16.2 years) and 159 men at the age of 9 to 35 years (mean age 14.92 years). From the available documentation and the results of examination the authors recorded diagnostic data of the patients and the orthodontic treatment. In the extraction method the type of the extracted tooth was analyzed. Indications and execution of asymmetric extractions is documented by the case reports.

Results: Extractions of permanent teeth were performed in 123 patients (25.89%). In 39 patients (8.21%) there were symmetric extractions from one jaw, in 24 patients (5.05%) there were symmetric extraction in both jaws, 50 other patients (10.52%) had asymmetric extractions in one booth arch and asymmetric extraction in both jaws were indicated in 10 patients (2.1%)

Conclusion: In one fourth of the orthodontic patients the extraction of a permanent tooth is the necessary component of orthodontic treatment. In half of the extraction cases there are symmetric extractions and in the other half there are asymmetric extractions of teeth in one or both jaws. A correct indication of asymmetric extractions and a precise performance of the subsequent orthodontic therapy employing a segmental technique, results in aesthetic, functional and stable results.

Key words: tooth extraction - asymmetric extraction - orthodontic treatment - fixed orthodontic appliance

Prakt. zub. Lék., roč. 56, 2008, č. 6, s. 73–78.

ÚVOD

Extrakce jsou využívány jako součást ortodontické léčby již od počátku ortodontie. Byly prvním prostředkem pro nápravu abnormálně postaveného zubu. S vývojem ortodontických léčebných pomůcek začaly ztrácet na významu. Edward Angle, který je považován za zakladatele moderní ortodontie, jenž používal fixní ortodontické přístroje, byl zastáncem neextrakční ortodontické léčby. Věřil, že každý člověk má potenciál pro ideální vzájemný vztah všech 32 přirozených zubů, a proto extrakce z ortodontických důvodů nejsou nikdy nutné. Počátkem minulého století byla Angleova neextrakční teorie široce přijímána. V 30. letech však byl často sledován relaps po neextrakční ortodontické léčbě. Proto Charles Tweed, jeden z posledních Angleových žáků, začal prosazovat extrakce čtyř premolárů. Ukázalo se, že výsledky této léčby jsou stabilnější. To vedlo k tomu, že v 60. letech minulého století bylo více než 60 % ortodontických pacientů léčeno extrakčně. V dalších letech se však ukázalo, že ani extrakce nezaručí stabilitu výsledku ortodontické léčby. Kontroverzní úvahy o potřebě extrakcí přetrvávají dodnes [3].

Základním cílem ortodontické léčby je dosažení funkční a estetické okluze, která je stabilní. Obecně se přijímá názor, že při postavení špičáků v I. třídě dle Anglea (normookluzi) (obr. 6, obr. 7) je umožněno špičákové vedení při lateropulzích dolní čelisti, což přispívá ke zlepšení zdraví jednotlivých zubů a temporomandibulárního kloubu. Jsou-li prořezány všechny zuby a mají-li ideální velikost, vede I. třída dle Anglea k maximální interkuspidaci a stabilitě. Ve frontálním úseku chrupu umožní dosáhnout ideálního vyrovnání zubů s ideálním překusem (hloubkou skusu) a předkusem (incisálním schůdkem). Takové postavení řezáků je podmínkou jak pro optimální estetiku, tak pro optimální funkci, neboť probíhá přední (řezákové) vedení během propulze dolní čelisti. Zároveň je pacient schopen dosáhnout adekvátní retní uzávěr, který má vliv na estetiku obličeje. Aby postavení zubů bylo stabilní, musí se nacházet v prostoru rovnováhy tlakových sil svalu a měkkých tkání (jazyka na straně jedné, rtů a tváří na straně druhé) [1, 6].

Extrakcí zubu se získá prostor, který může být využit pro vyrovnání stěsnání nebo protruze zubů, ale také pro korekci vzájemného vztahu čelistí. Zároveň však extrakce představuje ztrátu často zdravého zubu. Proto musí být u každého pacienta v rámci diagnostiky a plánování léčby ortodontické anomálie pečlivě zvažovány jednotlivé alternativy léčby, včetně nutných extrakcí. Měřením na ortodontických dokumentačních modelech se určí velikost stěsnání, resp. prostoru potřebného pro ideální vyrovnání zubů, který má být ortodontic-

kou léčbou získán. Telorentgenový snímek lebky poskytuje diagnostické informace o poloze, velikosti a růstu čelistí, o poloze a sklonu frontálních zubů a o struktuře měkkých tkání obličeje viditelných z profilu (velikost a tvar nosu, rtů a brady). Analýza těchto diagnostických informací umožní rozhodnout, zda je možné potřebný prostor získat protrudováním (labiálním sklonem) frontálních zubů.

Během vývoje ortodontie vznikaly různé modely extrakční léčby. Dříve to byly například modely s extrakcemi druhých nebo prvních stálých molárů. V současnosti nejčastějším typem extrakcí z ortodontických důvodů jsou symetrické extrakce premolárů. U pacientů s II. třídou dle Anglea (distookluzi) (obr. 1c) poskytnou extrakce premolárů prostor pro zařazení špičáků do I. třídy dle Anglea, pro vyrovnání stěsnání frontálních zubů a pro úpravu zvětšeného incisálního schůdku. V dolní čelisti může být extrakce jednoho řezáku alternativou k extrakcím premolárů. Extrakce zubu ve frontální oblasti dolní čelisti má však pouze několik určitých indikací. V nesprávně indikovaných případech vede k neestetickému a nestabilnímu výsledku léčby. Zvláštní skupinu extrakčních pacientů tvoří dospělí pacienti, u nichž se snažíme při plánování ortodontické léčby respektovat jejich individuální potřeby a zvažujeme nestandardní extrakční postupy [5].

Samostatnou skupinou jsou asymetrické případy. Zachrisson [7] uvádí, že pro ideální estetiku úsměvu je nezbytné, aby střední čára horního zubního oblouku souhlasila se střední čarou obličeje. Dochází-li k posunu střední čáry, může vzniknout i asymetrický okluzní vzájemný vztah v laterálním úseku chrupu (obr. 1b, obr. 1c). Tyto případy mají být řešeny co možná nejdříve, aby se podařilo asymetrii vyřešit před dokončením výměny smíšeného chrupu. Asymetrie ve stálém chrupu vyžadují nekonvenční modely léčby často obsahující asymetrické extrakce. Asymetrickou léčbu musí ortodontista pečlivě naplánovat a kontrolovat její průběh, aby se neprojevovaly nežádoucí vedlejší účinky asymetricky aplikovaných sil, kterými jsou jednostranné vertikální síly, zešíkmení či oploštění zubního oblouku a asymetrická ztráta kotvení [1, 2].

Cílem tohoto článku je podat přehled o četnosti asymetrických extrakcí, o jejich indikacích a provedení.

MATERIÁL A METODIKA

Provedli jsme retrospektivní studii pacientů léčených pevným ortodontickým aparátem v letech 2001 až dosud (květen 2008) na ortodontickém oddělení Stomatologické kliniky FN u sv. Anny v Brně. Ortodontickou léčbu indikovala

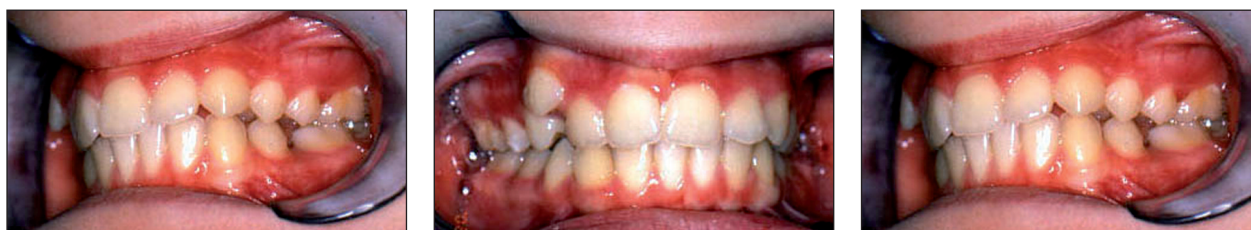a prováděla autorka této práce. Vyšetřovaný soubor tvořilo 475 pacientů - 316 žen ve věku 9 až 48 let (průměrný věk 16,2 let) a 159 mužů ve věku 9 až 35 let (průměrný věk 13,92 let). Z dokumentace a výsledků vyšetření jsme zaznamenávali následující údaje: věk a pohlaví pacienta, Angleovu třídu v jednotlivých molárech a špičácích, skeletální třídu, typ růstové rotace dolní čelisti, přítomnost jiné ortodontické anomálie ovlivňující plánování léčby (např. otevřený skus, zkřížený skus, chybějící zuby apod.) a metodu léčby. U metody léčby jsme rozlišovali ortodonticko-chirurgickou léčbu, ortodontickou neextrakční léčbu, ortodontickou extrakční léčbu, u které jsme registrovali typ extrahovaných zubů.

za účelem vyrovnání stěsnání nebo kompenzace incizálního schůdku a úpravy postavení špičáků v I. třídě dle Anglea byly provedeny u 37 pacientů (7,78 %). U jednoho pacienta (0,21 %) byly symetricky extrahovány oba horní střední stálé řezáky z důvodu jejich retence a tvarové deformace kořenů. Symetrické extrakce dolních prvních premolárů, jako kompenzační extrakce v případě nezaložených horních stálých postranních řezáků, byly indikovány u jednoho pacienta (0,21 %). Extrahovat symetricky v obou čelistech bylo nutné u 24 pacientů (5,05 %). Účelem těchto extrakcí byly kompenzace bialveolární protruze, korekce otevřeného skusu a vyrovnání stěsnání v obou zubních obloucích, zejména v kombinaci s posteriorotací dolní čelisti.

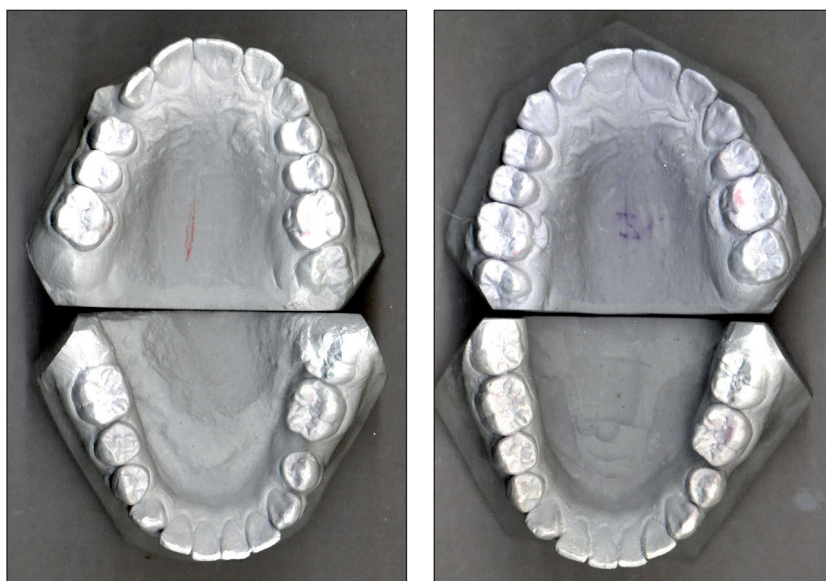
Asymetrické extrakce jednoho zubu v jednom kvadrantu byly provedeny u 50 pacientů (10,52 %). Ve 22 případech (4,63 %) byl extrahován jeden horní premolár, jeden dolní premolár ve 4 případech

VÝSLEDKY

Symetrické extrakce v horním zubním oblouku

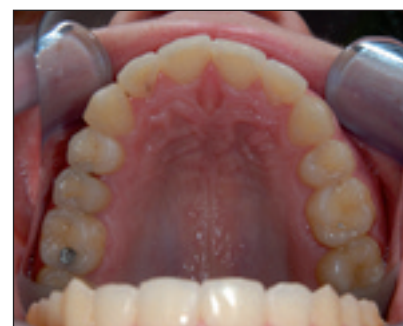

Obr. 1a, 1b, 1c. Intraorální pohled před zahájením léčby.

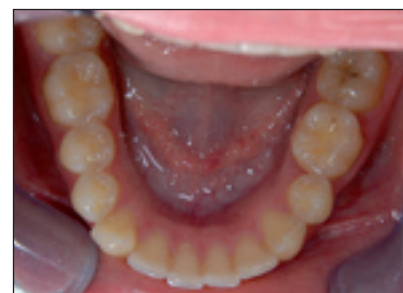

Obr. 2a. Ortodontické dokumentační modely před zahájením léčby.

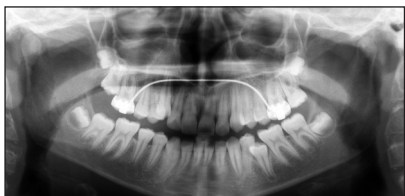Obr. 2b. Ortodontické dokumentační modely po sejmutí pevného ortodontického aparátu.



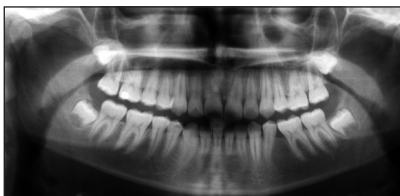
Obr. 2c. Intraorální pohled na horní zubní oblouk 4 roky po sejmutí pevného ortodontického aparátu.



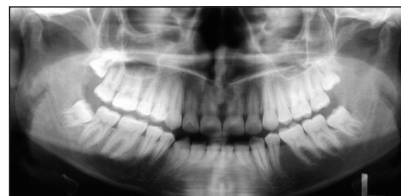Obr. 2d. Intraorální pohled na dolní zubní oblouk 4 roky po sejmutí pevného ortodontického aparátu.



Obr. 3a. Ortopantomogram před zahájením léčby.



Obr. 3b. Ortopantomogram po sejmutí pevného ortodontického aparátu.



Obr. 3c. Ortopantomogram 4 roky po sejmutí pevného ortodontického aparátu.

(0,84 %), jeden dolní řezák v 10 případech (2,1 %). Ve zbývajících 14 případech (2,94 %) se jednalo o vynucené extrakce (retinované zuby v nevýhodné poloze, s ankylozou nebo tvarovou malformací). Asymetrické extrakce v obou čelistech byly indikovány v 10 případech (2,1 %).

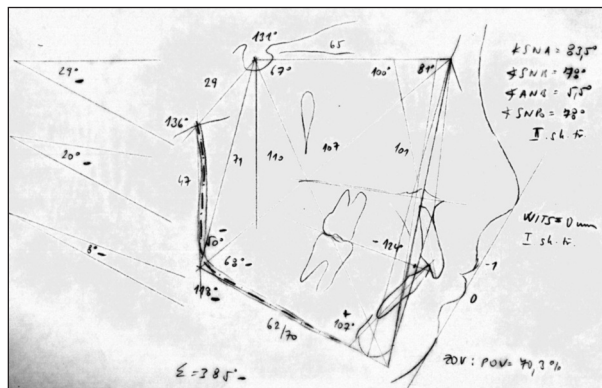
Pro ukázkou indikace, diagnostické rozvahy a provedení asymetrické extrakční léčby uvádíme následující kazuistiku:

Na ortodontické oddělení Stomatologické kliniky FN u sv. Anny v Brně byla ošetřujícím stomatologem odeslána 11letá dívka. Byla celkově zdravá a měla bezvýznamnou rodinnou anamnézu. Při intraorálním vyšetření jsme zaznamenali následující stav – stálý chrup, optimální hloubku skusu a incisální schůdek, postavení prvních stálých molárů na pravé straně v I. třídě dle Anglea, horní pravý stálý špičák prořezává vysoko ve vestibulu z důvodu nedostatku místa v zubním oblouku a směřuje do postavení v I. třídě dle Anglea (obr. 1a), střední čára horního zubořadí je posunuta doprava o téměř celou šířku dolního řezáku (obr. 1b), postavení levého horního špičáku je v poloviční II. třídě dle Anglea a levého horního stálého prvního moláru v I. třídě dle Anglea, v dolním zubním oblouku není prořezán levý druhý premolár, který nemá dostatek místa v zubním oblouku (obr. 1c). Z analýzy dokumentačních modelů jsme určili stěsnání v horním zubním oblouku s nedostatkem místa pro vyrovnání horního pravého stálého špičáku, mesiální rotace horního pravého prvního moláru, oploštění pravé strany horního zubního oblouku, stěsnání v dolním zubním oblouku s nedostatkem místa pro prořezání levého druhého premoláru způsobeného mesiálním posunem levého stálého prvního moláru (obr. 2a). Z ortopantomogramu (OPG) (obr. 3a) bylo zřejmé, že pacientka měla založeny všechny stálé zuby, třetí moláry a pravé druhé moláry byly dosud neprořezány, levý dolní druhý premolár byl zaklíněn mezi sousedními zuby a nemohl prořezávat. Z analýzy telorentgenového snímku (obr. 4) jsme zjistili II. skeletální třídu dle hodnoty úhlu ANB a I. skeletální třídu dle hodnoty Wits, protruzi dolních řezáků svědčící o probíhající dentoalveolární kompenzaci II. skeletální třídy, nižší interincizální úhel, malé bazální úhly, optimální retní uzávěr a estetiku rtů.

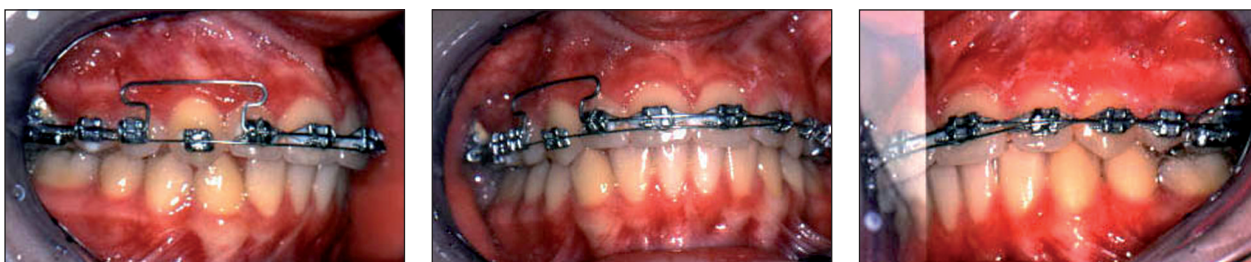Na základě diagnostických údajů jsme stanovili tento léčebný plán:

- léčba pevným ortodontickým aparátem v horním a dolním zubním oblouku,
- v horním zubním oblouku extrahovat levý první premolár, získaný prostor využít pro distalizaci levého špičáku do polohy v I. třídě dle Anglea, pro současnou úpravu posunutě střední čáry a pro vyrovnání pravého špičáku,
- upravit mesiální rotaci pravého horního prvního stálého moláru a tvar horního zubního oblouku,
- v dolním zubním oblouku extrahovat levý druhý premolár, uzavřít mezeru mezi levým prvním premolárem a levým prvním molárem při současném napřímění jejich kořenů.

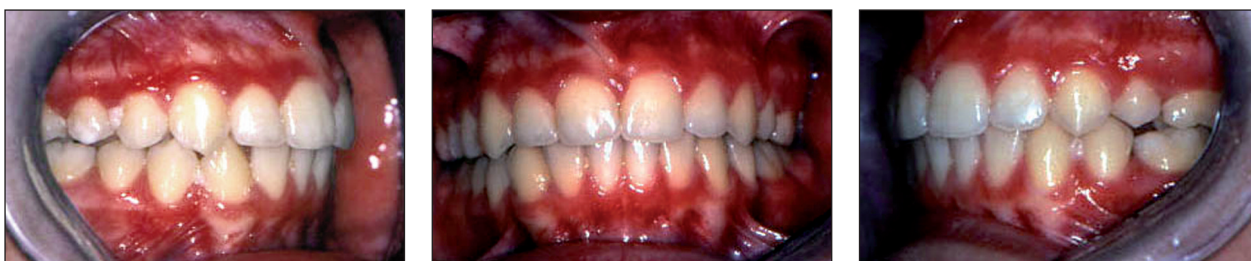Pro úpravu postavení molárů a pro kotvení jsme použili transpalatinální oblouk dle Burstonea. Oba premoláry byly extrahovány v celkové a lokální anestezii. Abychom minimalizovali vedlejší nežádoucí síly, zvolili jsme segmentální techniku. Horní levý špičák jsme distalizovali do postavení v I. třídě dle Anglea pomocí T kličky z TMA drátu. Jakmile byl levý špičák distalizován, nalepili jsme ortodontické zámky na zbývajících zuby v horním zubním oblouku, kromě vysoko vestibulárně uloženého pravého špičáku. Po nivelizaci jsme pro otevření místa pro pravý špičák aplikovali oblouk s T kličkou z hranatého TMA drátu. Do získaného prostoru jsme pravý špičák zařadili pomocí overlay oblouku z nikltitanového drátu



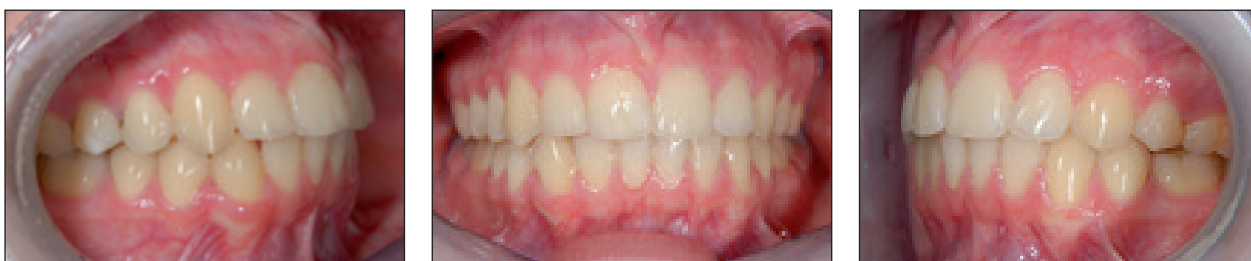
Obr. 4. Analýza telorentgenového snímku lbi před zahájením léčby.



Obr. 5a, 5b, 5c. Intraorální pohled v průběhu léčby.



Obr. 6a, 6b, 6c. Intraorální pohled po sejmutí pevného ortodontického aparátu.



Obr. 7a, 7b, 7c. Intraorální pohled 4 roky po sejmutí pevného ortodontického aparátu.

(obr. 5). Kombinace bazálního oblouku, který rigidně spojuje ostatní zuby, a pružného overlay oblouku pro extruzi špičáku, brání nežádoucímu intruznímu účinku v anteriorní oblasti. Pacientka odmítla léčbu pevným ortodontickým aparátem v dolní čelisti. Léčba pevným aparátem v horní čelisti trvala 24 měsíců. Docílili jsme plánovaných změn v horním zubním oblouku a artikulace. V dolním zubním oblouku došlo k částečnému spontánnímu uzavření mezery v místě extrahovaného levého druhého premoláru pravděpodobně tlakem prořezávajícího druhého moláru (obr. 2b, obr. 3b, obr. 6). Čtyři roky po sejmutí pevného ortodontického aparátu nosí pacientka snímací retenční deskový aparát v horní čelisti jedenkrát týdně na noc. Zbytková mezera v levém dolním kvadrantu se spontánně uzavřela, v horním zubním oblouku došlo k mírné recidivě mesiálního sklonu pravého horního postranního i středního řezáku (obr. 2c, obr. 2d, obr. 3c, obr. 7).

DISKUSE

Do studie bylo zařazeno 475 pacientů, kteří byli nebo jsou léčeni pevným ortodontickým aparátem

v období 7 a půl roku. Lze předpokládat, že tento soubor představuje reprezentativní vzorek ortodontických pacientů ve smyslu výskytu jednotlivých anomálií a indikace léčebných postupů. Tento soubor pacientů jsme se rozhodli použít pro stanovení četnosti jednotlivých modelů extrakční léčby. Extrakce stálých zubů byly provedeny u 123 pacientů (25,89 %). U 39 pacientů (8,21 %) byly extrakce symetrické v jedné čelisti, u 24 pacientů (5,05 %) se jednalo o symetrické extrakce v obou čelistech, 50 pacientů (10,52 %) mělo asymetrickou extrakci v jednom zubním oblouku a asymetrické extrakce v obou čelistech byly indikovány u 10 pacientů (2,1 %). Z uvedeného vyplývá, že polovina případů tvoří symetrické a polovina případů tvoří asymetrické extrakce. Tato četnost jednotlivých typů extrakcí odpovídá závěrům studie ortodontického oddělení Univerzity v Severní Karolině v USA, která hodnotila vývoj četnosti ortodontických extrakcí v průběhu 50 let v letech 1953 až 2003 [3].

V roce 2003 indikovali extrakci čtyř prvních premolárů u přibližně 12 % pacientů, extrakce jiných zubů (asymetrické extrakce, retinované zuby v nevýhodné poloze, extrakce dolního stálého řezáku) provedli u 10 % pacientů. Zatímco četnost

symetrických extrakcí ve sledovaném období výrazně klesla (v roce 1963 byla 48%). Četnost atypických extrakcí byla v průběhu 50 let téměř konstantní v rozsahu 10 až 18 %. Využití tohoto typu extrakcí patří k nezbytnému spektru technik ortodontické léčby každého ortodontisty. Asymetrická léčba je indikována pro léčbu asymetrických stavů [1, 6]. Vhodná kombinace extrahovaných zubů může zjednodušit mechaniku pevného ortodontického aparátu a redukovat závislost na spolupráci pacienta při aplikaci mezičelistních elastických tahů, což přispívá ke zkrácení léčby [4]. Jsou-li atypické extrakce správně indikovány a provedeny, poskytují estetický, funkční a dlouhodobě stabilní výsledek, jak bylo ukázáno v kazuistice.

Volba způsobu ortodontické léčby (extrakční, neextrakční, ortodonticko-chirurgická korekce) je do značné míry ovlivněna subjektivními aspekty ortodontisty. Proto by se této studii mohlo vytknout, že hodnotí soubor pacientů léčených jedním lékařem. Výsledky této studie jsou však srovnatelné s výsledky výše uvedené americké studie, která hodnotila pacienty léčené více lékaři. Lze proto tuto výtku chápat jako neoprávněnou. Zjištěné četnosti jednotlivých modelů extrakční léčby odpovídají celosvětovému trendu v ortodontické léčbě.

Zajímavá se ukázala struktura sledovaného souboru pacientů léčených pevným ortodontickým aparátem. Ve sledovaném souboru bylo téměř dvakrát více žen (poměr muži:ženy=159:316). To vysvětlujeme tím, že ortodontickou léčbu požaduje více žen, resp. i ženy s méně výraznými ortodontickými odchylkami. Nejstarší muž, léčený pevným ortodontickým aparátem v našem souboru 159 mužů, měl 35 let. Ve věkové skupině 31 až 35 let byli pouze 3 muži. V souboru 316 žen hodnocených v této studii bylo 15 žen ve věkové skupině 31 až 40 let a 8 žen ve věkové skupině 41 až 48 let. Věkové rozložení sledovaného souboru tedy ukazuje, že ženy na rozdíl od mužů vyhledávají ortodontickou léčbu i ve vyšším věku.

ZÁVĚR

Studie ukázala, že u čtvrtiny pacientů léčených pevným ortodontickým aparátem je součástí léčby extrakce stálého zubu. U poloviny extrakčních případů se jedná o symetrické extrakce a u druhé poloviny o asymetrické extrakce zubů v jedné či obou čelistech. Správná indikace asymetrických extrakcí a přesné provedení následné ortodontické léčby, využívající segmentální techniku, vede k estetickým, funkčním a stabilním výsledkům.

LITERATURA

1. **Lindauer, S. J.:** Orthodontic treatment planning. In Nanda, R.: Biomechanics in clinical orthodontics. W. B. Saunders Philadelphia, 1996, s. 23-49.
2. **Nanda, R., Kuhlberg, A., Uribe, F.:** Biomechanics basis of extraction space closure. In Nanda, R.: Biomechanics and esthetic strategies in clinical orthodontics. Elsevier Saunders Philadelphia, 2005, s. 194-210.
3. **Proffit, W. R., Fields, H. W., Sarver, D. M.:** Orthodontic treatment planning: limitations, controversies, and special problems. In Proffit, W. R., Fields, H. W. Jr., Sarver, D. M.: Contemporary orthodontics. Fourth edition. Mosby Elsevier, 2007, s. 268-327.
4. **Rebellato, J.:** Asymmetric extractions used in the treatment of patients with asymmetries. Semin. Orthod., roč. 4, 1998, č. 3, s. 180-188.
5. **Tayer, B. H.:** The asymmetric extraction decision. Angle Orthod., roč. 62, 1992, č. 4, s. 291-297.
6. **Uribe, F., Nanda, R.:** Biomechanic strategies for optimal finishing. In Nanda, R.: Biomechanics and esthetic strategies in clinical orthodontics. Elsevier Saunders Philadelphia, 2005, s. 330-347.
7. **Zachrisson, B. U.:** Esthetics in tooth display and smile design. In Nanda, R.: Biomechanics and esthetic strategies in clinical orthodontics. Elsevier Saunders Philadelphia, 2005, s. 110-130.

Práce byla řešena v rámci projektu Stomatologického výzkumného centra č. 1 M0528.

*MUDr. Pavlína Černochová, Ph.D.
Stomatologická klinika LF MU
a FN u sv. Anny
Pekařská 53
656 91 Brno
e-mail: Pavlina.Cernochova@fnusa.cz*