

# Fraktúry hornej časti strednej tretiny tvárovej kostry a dolnej časti hornej tretiny tvárovej kostry

Sitár J., Statelová D., Janíčková M.

Klinika stomatológie a maxilofaciálnej chirurgie Martinskej fakultnej nemocnice a Jesseniovej lekárskej fakulty, Martin

## Súhrn

Práca sa zaoberá problematikou zlomenín hornej časti strednej tretiny a dolnej časti hornej tretiny tvárovej kostry.

Prezentuje sa súbor pacientov počas desaťročného obdobia liečených na Klinike stomatológie a maxilofaciálnej chirurgie JLF UK a MFN. Sledovala sa etiológia, sezónnosť výskytu, pohlavná distribúcia a spôsoby liečby. Zdôrazňuje sa dôležitosť interdisciplinárnej spolupráce v manažmente týchto poranení.

**Kľúčové slová:** supraorbita - repozícia - fixácia - bioresorbovateľné osteosyntetické materiály

## Sitár J., Statelová D., Janíčková M.: Fractures of Upper Middle Third of Facial Bone and Lower Part of Upper Third of Facial Skeleton

**Summary:** The authors described the problems which appeared in fractures of the upper parts of the middle thirds and the lower parts of the overhead of the facial skeleton.

The patients described in the article were treated at the Department of the Stomatology and Maxillofacial surgery, Jessenius Faculty of Medicine and Martin Faculty Hospital. The article summed up the aetiology, incidence, seasonality, sex distribution, type of the treatment and complications. The authors underlined the importance of interdisciplinary cooperation in the management of the cranio-maxillofacial trauma.

**Key words:** supraorbit - reduction - fixation - biodegradable osteosynthetic materials

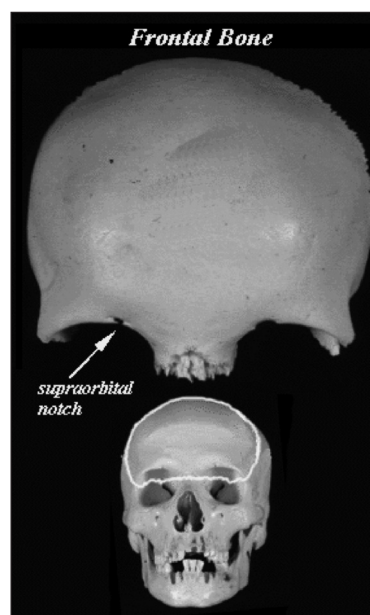
Čes. Stomat., roč. 108, 2008, č. 5, s. 117–121.

## ÚVOD

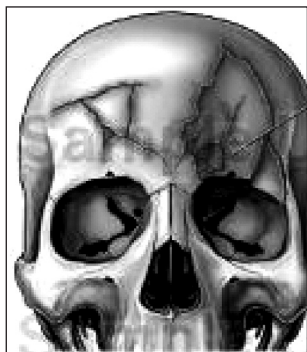
V poslednom období sa zaznamenal zvýšený výskyt úrazov tvárovej kostry, čo súvisí s prudkým rozvojom motorizmu a adrenalínových športov. Pribúdajú tiež kriminálne úrazy.

Z traumatologického hľadiska sa tvárová kosť delí na tri tretiny. Jednotlivé typy zlomenín znázorňujú obrázky 1, 2, 3 a 4.

Zlomeniny tvárových kostí majú osobité postavenie, ide o vážne zmeny celkového stavu pacienta a na ich liečbe sa zúčastňujú špecialisti viacerých odborov. Napriek rozličnej miere účasti hraničných odborov (oftalmológie, otorinolaryngológie, neurochirurgie, röntgenológie, neurológie) na ošetrovaní týchto poranení základná zodpovednosť za správnu repozíciu a fixáciu fragmentov, a tým aj budúci výzor pacienta zostáva „ležať na pleciah“ maxilofaciálneho chirurga.



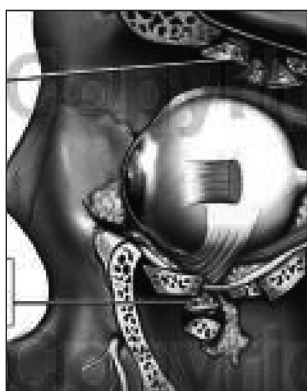Obr. 1. Horná tretina tvárovej kostry a supraorbitálna oblasť. <http://www.med.mun.ca/anatomyts/head/hnl1.htm>



**Obr. 2.** Schéma priebehu lomných línií vo frontálnej a supraorbitálnej oblasti. <http://catalog.nucleusinc.com/generateexhibit.php?ID=6813>



**Obr. 3.** Pohľad spredu na zlomeninu v oblasti hornej a dolnej steny orbity. <http://catalog.nucleusinc.com/generateexhibit.php?ID=6813>

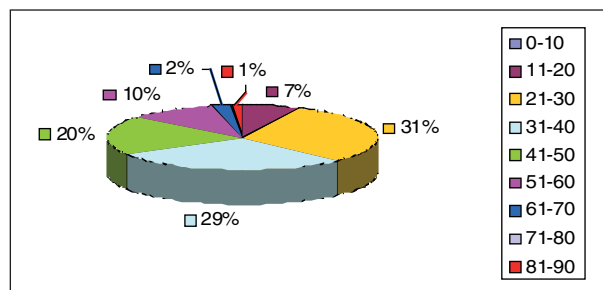


**Obr. 4.** Pohľad z boku na zlomeninu hornej a dolnej steny orbity. <http://catalog.nucleusinc.com/generateexhibit.php?ID=6813>

## MATERIÁL A METODIKA

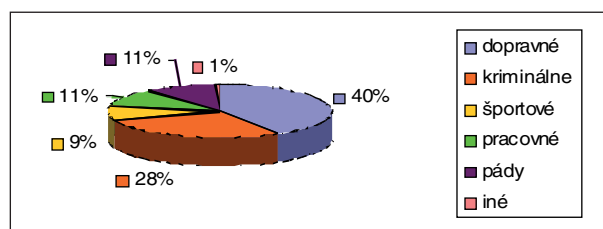
Na Klinike stomatológie a maxilofaciálnej chirurgie Jesseniovej lekárskej fakulty a Martinskej fakultnej nemocnice v Martine bolo ošetrovaných počas desaťročného obdobia (od roku 1997 do roku 2006) 750 pacientov s úrazmi strednej tretiny tvárovej kostry.

Z toho supraorbita bola poranená u 70 pacientov, čo predstavovalo 9,3 %. Prevažovali muži, ženy boli v súbore len dve, teda 0,26 %. Percentuálne zastúpenie pacientov podľa veku je vyjadrené v grafe 1. Sledované úrazy sa najčastejšie vyskytovali u pacientov v treťom a štvrtom decéniu.



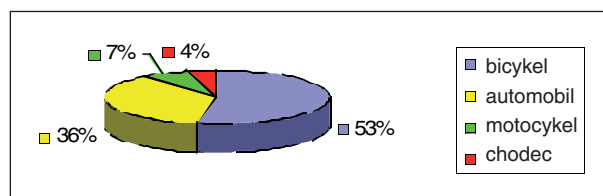
**Graf 1.** Percentuálne zastúpenie pacientov podľa veku.

Percentuálne vyjadrenie príčin úrazov v súbore znázorňuje graf 2. Tieto poranenia boli najčastejšie výsledkom dopravných nehôd a kriminálnych úrazov.



**Graf 2.** Percentuálne rozdelenie zlomenín podľa príčiny vzniku úrazu.

Rozdelenie dopravných úrazov vyjadruje graf 3. Na dopravných úrazoch sa najčastejšie zúčastňovali pády z bicykla a autonehody. Pri páde z bicykla sa zistila u nadpolovičnej väčšiny pacientov konzumácia alkoholu. Ani jeden pacient nemal ochrannú prilbu.

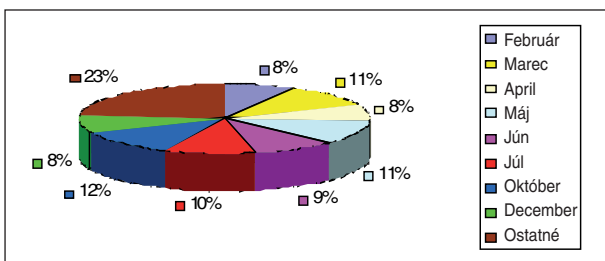


**Graf 3.** Rozdelenie dopravných úrazov.

Graf 4 znázorňuje sezónnosť výskytu úrazov strednej a hornej tretiny tvárovej kostry. Zo sledovaných údajov vyplýva zvýšený výskyt úrazov v jarnom a jesennom období.

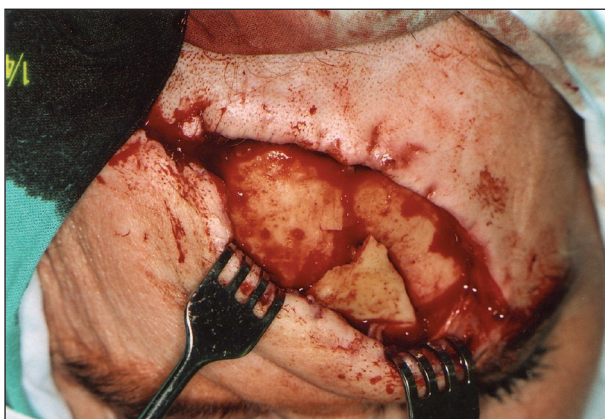
Liečba pacientov v sledovanom súbore spočívala v otvorenom chirurgickom prístupe, repozícií a fixácii fragmentov konvenčnými osteosyntetickými titánovými platničkami a skrutkami. S ohľadom na roztrieštený charakter zlomenín

v supraorbitálnej oblasti bolo často nevyhnutné využiť väčší počet titánových min, mikroplatničiek, skrutiek a mriežok rôznych tvarov a veľkostí.

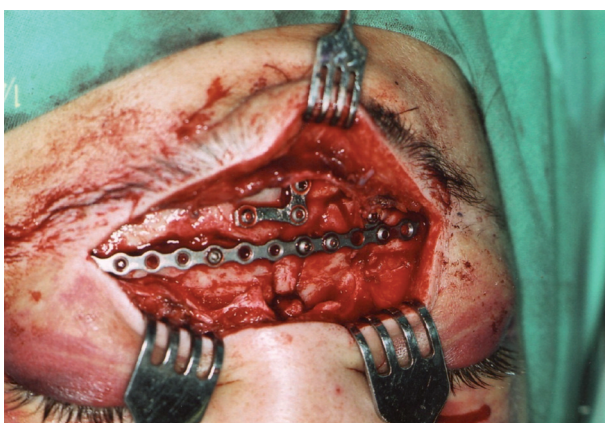

**Graf 4.** Sezónnosť výskytu úrazov strednej a hornej tretiny tvárovej kostry.

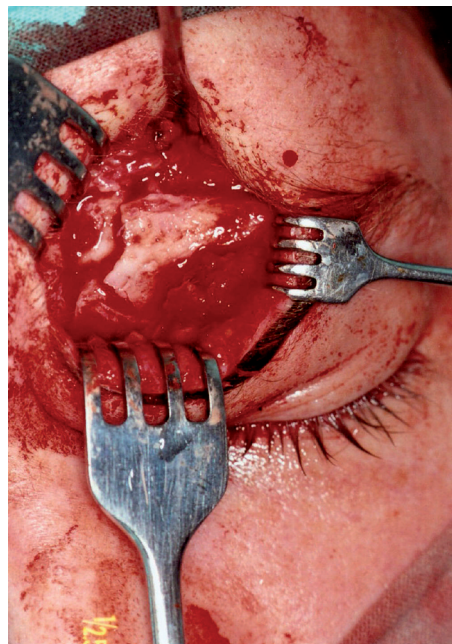
Operačný prístup bol vo väčšine prípadov volebný transfaciálne v obočí a prirodzených vráskach, resp. s využitím tržných rán. Koronárne prístupy boli metódou voľby pri kraniofaciálnych poraneniach, ktoré sa riešili v jednej operačnej fáze s neurochirurgmi (obr. 5, 6, 7a, 7b, 8a, 8b, 9a,



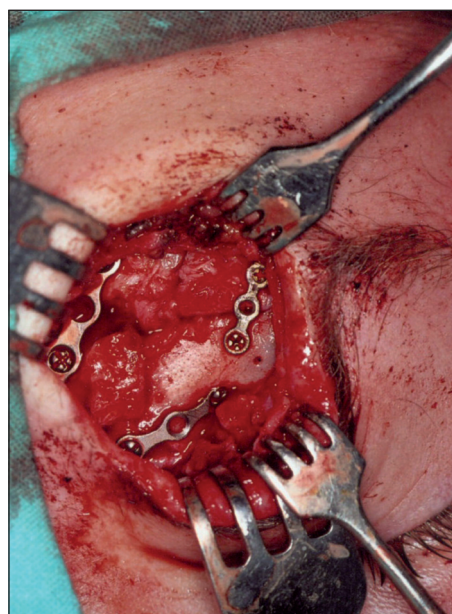
**Obr. 5.** Pacient zo sledovaného súboru so zlomeninou vo frontálnej a supraorbitálnej oblasti pred repozíciou a fixáciou fragmentov. Chirurgický prístup využívajúci tržnú ranu.



**Obr. 6.** Pacient zo sledovaného súboru so zlomeninou vo frontálnej oblasti po repozícii a fixácii fragmentov. Chirurgický prístup v oblasti obočia.



**Obr. 7a.** Pacient zo sledovaného súboru s fraktúrou v supraorbitálnej oblasti pred repozíciou a fixáciou fragmentov. Chirurgický prístup v obočí.

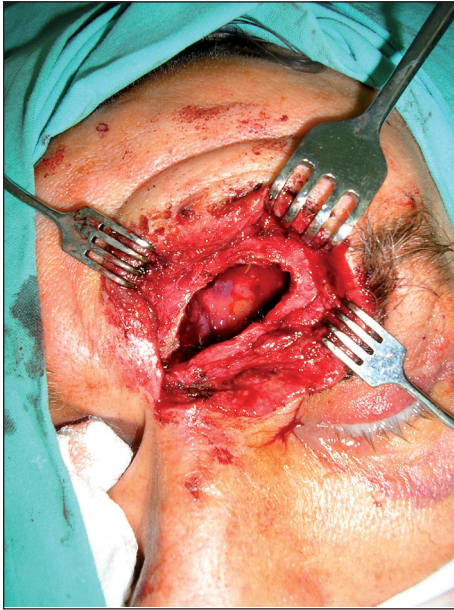

**Obr. 7b.** Pacient zo sledovaného súboru s fraktúrou v supraorbitálnej oblasti po repozícii a fixácii fragmentov. Chirurgický prístup v obočí.

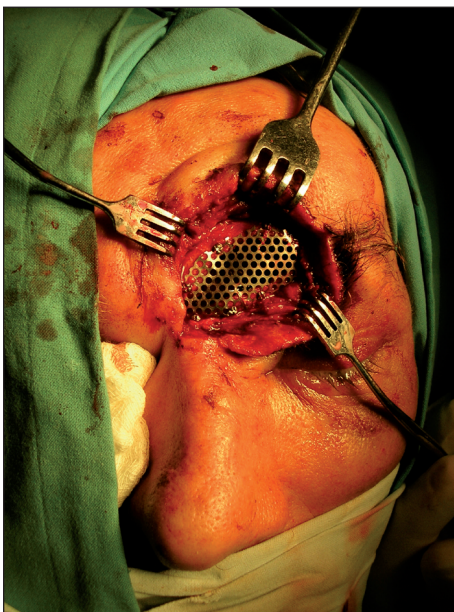
9b a 9c). V sledovanom súbore sa nevyskytli žiadne závažnejšie skoré (pooperačné) ani oneskorené komplikácie v zmysle sínusitíd, mukokél či pyokél a iných.

## DISKUSIA

Možnosti prístupu k supraorbitálnej oblasti sú rôzne. Za rýchly a nekomplikovaný sa pokladá



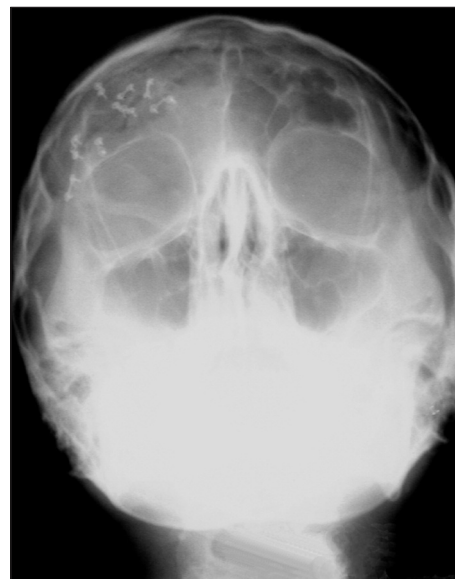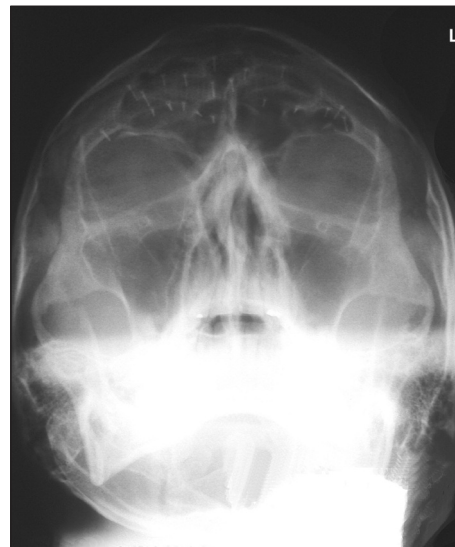
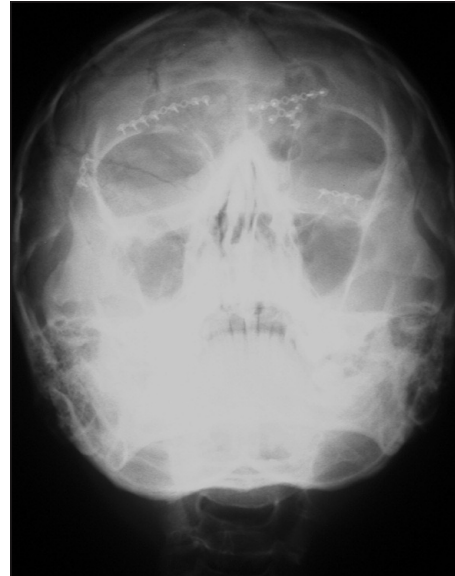**Obr. 8a.** Pacient zo sledovaného súboru so stratovým poranením vo frontálnej oblasti. Chirurgický prístup v oblasti tržnej rany.



**Obr. 8b.** Pacient zo sledovaného súboru po rekonštrukcii stratového poranenia vo frontálnej oblasti titánovou mriežkou. Chirurgický prístup v oblasti tržnej rany.

transfaciálny prístup s využitím tržných rán, vrások a obočia, ktorý sa osvedčil aj nám. Koronárny prístup je časovo a technicky náročnejší, ale s výborným prehľadom v operačnom poli s možnosťou exaktnej repozície fragmentov a ich fixácie s lepším výsledným kozmetickým efektom.

V poslednom období sa zaznamenáva vývoj nových osteosyntetických bioresorbovateľných materiálov. Indikované sú nesporne aj pri liečbe úrazov supraorbitu s ohľadom na to, že v tejto oblasti nie je ťah svalových skupín taký intenzív-



**Obr. 9a, b, c.** Röntgenové snímky pacientov s kranio-faciálnym poranením.

ny ako v iných oblastiach maxilofaciálneho skeletu, a zároveň odpadá nevyhnutnosť následnej operácie v zmysle odstránenia vnútorných fixačných materiálov.

V prípadoch polytraumy, resp. združených poranení, je výhodné chirurgicky ošetriť všetky poranenia v jednej celkovej anestézii, ak to dovoľí zdravotný stav pacienta.

## ZÁVER

Ak sa chirurgická liečba realizuje včas, dosiahne sa uspokojivý funkčný aj estetický efekt. Osobitosť týchto úrazov spočíva v ich vzrastajúcom trende, zdravotnej, ekonomickej a sociálnej závažnosti. Pomerne dlhý priemerný čas hospitalizácie, doliečovania a vyradenie postihnutého zo zamestnania znamenajú negatívny ekonomický dosah. Napriek revolučným pokrokom v plastickej a rekonštrukčnej chirurgii treba brať do úvahy aj trvalé následky, ktoré majú často nepríjemný sociálny dopad vyúsťujúci až do sťaženého spoločenského uplatnenia.

## LITERATÚRA

1. **Booth, P. W., Eppley, B., Schmelzeisen, R.:** Maxillofacial trauma and esthetic reconstruction. Churchill Livingstone, 2003, Capter 24, Richardson D., s. 12.
2. **Černý, J. a kol.:** Speciálna chirurgia 4. Chirurgia krku a hlavy. Martin, Vydavateľstvo Osveta, 1995.
3. **Gassner, R., Tuli, T., Hachl, O. et al.:** Craniomaxillofacial trauma. A review of 9543 cases with 21067 injuries in 10 years. J. Craniomaxillofacial Surg., 31, 2003, s. 51.
4. **Haers, E. P., Suuronen, R., Lindqvist, Ch., Sailer, H.:** Biodegradable polysaccharide plates and screw in orthognatic surgery: Technical note. J. Craniomaxillofac. Surg., 26, 1998, č. 2, s. 87–91.
5. **Mazánek, J.:** Traumatologie orofaciální oblasti. Praha, Grada, 1999, s.123.
6. **Mraček, Z.:** Frontobazální poranění. Praha, Avicenum, 1980.
7. **Otradovec, J.:** Klinická neurooftalmologie. Praha, Grada, 2003.
8. **Petrovič, Š., Satko, I., Braunsteiner, T., Stanko, P., Jurík, M., Huřan, V.:** Princípy ošetrovania maxilofaciálnych poranení pri polytraumách. Čs. Stom., 92, 1992, 5, s. 224–229.
9. **Satko, I., Stanko, P., Švidraň, J.:** Stoamtochirurgia. Maxilofaciálna chirurgia, 2. diel. Bratislava, Univerzita Komenského, 2006, ss. 196–225, 230–235, 240–242, 291–295.
10. **Wiltfang, S., Merten, H., Becker, H., Luhr, H.:** The resorbable miniplate system Lactorb in a growing cranio-osteoplasty animal model. J. Cranio-Maxillofacial Surg., 27, 4, 1999, s. 207–210.

MUDr. Ján Sitár

Klinika stomatológie a maxilofaciálnej chirurgie

JLF UK a MFN

Kollárova 2

036 59 Martin

Slovenská republika



## TRAUMATOLOGIE VE SCHÉMATECH A RTG OBRAZECH

*Ivo Žvák, Jan Brožík, Jaromír Kočí, Alexander Ferko*

Tato v naší literatuře zatím ojedinělá publikace pomáhá čtenáři v orientaci v problematice úrazů. Kniha je určena především studentům medicíny ale i mladším lékařům ve specializační přípravě. Ocení ji jak traumatologové – chirurgové a ortopédi, tak lékaři urgentních příjmů nemocnic a radiodiagnostici. Těžiště knihy je v diagnostice jednotlivých poranění. Přináší přehled běžných dostupných projekcí při klasickém rentgenovém vyšetření a pomáhá při výběru vhodných vyšetření na základě anamnézy a fyzikálního vyšetření. Léčba je zmíněna pouze v principech.

Součástí knihy je 280 rentgenových obrázků a schémat, které vedou ke správnému hodnocení rentgenologických nálezů. Autoři zároveň upozorňují na některé méně časté nálezy a na zdroje nejčastějších omylů a chybných interpretací.

V dodatku jsou uvedeny nejčastější klasifikace zlomenin končetin a poranění páteře, stejně tak i klasifikace poranění měkkých tkání.

Vydalo nakladatelství Grada Publishing v roce 2006, B5, brožovaná vazba, 216 stran, cena 340,- Kč, 519,- Sk, ISBN 80-247-1347-0, kat. číslo 1289

Objednávku můžete poslat na adresu: Nakladatelské a tiskové středisko ČLS JEP, Sokolská 31, 120 26 Praha 2, fax: 224 266 226, e-mail: nts@cls.cz