

Biopsia malých slinných žliaz v algoritme vyšetrenia Sjögrenovho syndrómu

Stanko P.¹, Galbavý Š.², Macák D.², Feltsan T.¹, Blahuta R.¹

¹Klinika stomatológie a maxilofaciálnej chirurgie LF UK
a Onkologického ústavu sv. Alžbety, Bratislava

²Ústav laboratórných vyšetrovacích metód LF UK
a Onkologického ústavu sv. Alžbety, Bratislava

Súhrn

Autori retrospektívne analyzovali súbor 174 pacientov (33 mužov, 141 žien) vyšetrených v rokoch 2004 – 2006 na Klinike stomatológie a maxilofaciálnej chirurgie v Bratislave pre suspektný primárny a sekundárny Sjögrenov syndrom, alebo sicca-like syndróm (vylúčení boli pacienti po liečbe orofaciálnych malignít). Biopsie malých slinných žliaz z dolnej pery sa urobili u 156 (89,7 %) vyšetrených pacientov. Pri hodnotení fokus skóre nález dvoch a viac fokusov na 4 mm² žlazového tkaniva potvrdil diagnózu Sjögrenovho syndrómu len u 27 (17,53 %) pacientov, nález jedného fokusu diagnózu podporil u 32 (20,78 %) pacientov. U 54 (35,06 %) pacientov sa zistil negatívny nález, alebo v 41 (26,63 %) iba nepatrné lymfocytárne infiltráty. Autori považujú za nesprávnu indikáciu biopsie malých slinných žliaz pred využitím ostatných diagnostických možností. Miesto odberu materiálu intraorálne z pery, resp. z líca, alebo extraorálne z príušnej žľazy neovplyvňuje podstatne výsledok, skôr treba zvážiť možné komplikácie. Biopsia slinných žliaz nesmie chýbať pri podozrení na primárny Sjögrenov syndróm.

Kľúčové slová: biopsia malých slinných žliaz – Sjögrenov syndróm – diagnostika

Stanko P., Galbavý Š., Macák D., Feltsan T., Blahuta R.: Minor Salivary Gland Biopsy in Evaluation Algorithm of Sjögren's Syndrome

Summary: Authors analysed retrospectively a group of 174 patients (33 men, 141 women) evaluated within years 2004-2006 at the Dept. of Stomatology and Maxillofacial Surgery in Bratislava for suspect primary and secondary Sjögren's syndrome or sicca-like syndrome (patients after treatment of oral cancer were excluded). Biopsies of minor salivary glands from the lower lip were performed in 156 (89.7 %) of cases. By the focus score evaluation finding of two or more focuses on 4 mm² glandular tissue confirmed the diagnosis of the Sjögren's syndrome only in 27 (17.53 %) of cases, finding of one focus supported the diagnosis in 32 (20.78 %) patients. Fifty four (35.06 %) of the patients had negative findings and in 41 (26.63 %) of the cases there appeared minimal lymphocytic infiltrates by the histopathology. The authors consider the indication of the biopsy before use of other diagnostic tools as incorrect. Site of biopsy intraorally (lip, buccal region) or extraorally (parotid gland) does not influence the result, but more frequent complications should be considered. Biopsy is obligatory by a suspect primary Sjögren's syndrome.

Key words: minor salivary gland biopsy – Sjögren's syndrome – diagnosis

Čes. Stomat., roč. 108, 2008, č. 2, s. 47–51.

ÚVOD

Pre Sjögrenov syndróm (sicca syndrome, ďalej SS) je charakteristická znížená funkcia exokrinných žliaz. Na základe chronickej lymfocytárnej infiltrácie vzniká porucha sekrécie, najmä slinných a slzných žliaz. Môžu byť postihnuté aj žľazy gastrointestinálneho traktu, dýchacieho aparátu, kože a vaginálnej sliznice [13, 20, 22]. Z klinického hľadiska možno rozlišovať primárny SS, sekundárny SS a tzv. „sicca-like syndrome“.

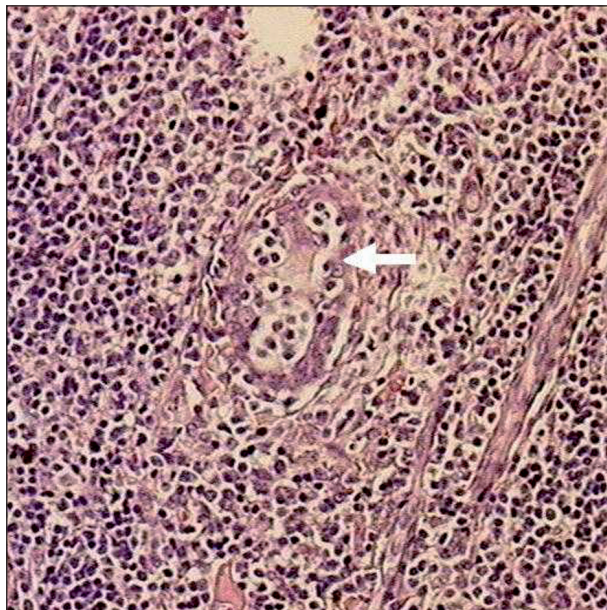
Primárny SS je autoimúnne ochorenie charakterizované xerostomiou a suchou keratokonjunktivitídou, ktoré má nepriaznivú prognózu s progresívnym priebehom vedúcim až k letálnemu záveru zo zlyhania respirácie alebo obličiek. Okrem toho u pacientov s primárnym SS je vyššia incidencia tyreoiditídy a B-bunkových maligných lymfómov [11, 12]. Pri sekundárnom SS sa zároveň s xerostomiou a xeroftalmiou vyskytujú aj iné ochorenia spojivových tkanív, ako napr. reumatoidná artritída, systémový lupus erytematodes,

progresívna systémová skleróza, polymyozitída a polyarteritis nodosa [23]. Prognóza sekundárneho SS závisí od základného ochorenia. Klinicky mnohé stavy imitujú SS ako „sicca-like syndrom“. Etiologicky sa uplatňujú vedľajšie účinky mnohých liekov [2, 7], rôzne metabolické ochorenia, najmä diabetes mellitus [8, 14, 21], poruchy imunity [4] a stavy po chemorádioterapii [5, 10, 15].

Od stomatochirurgov sa pri vyšetrení suspektného SS zo strany reumatológov alebo internistov často požaduje urobiť biopsiu malých slinných žliaz (ďalej MSŽ), ktorá má potvrdiť, podporiť alebo nepodporiť predpokladanú diagnózu. Niekedy toto vyšetrenie indikujú stomatochirurgovia sami v rámci diferenciálnej diagnostiky xerostomií, pričom úzko spolupracujú s histopatológmi. Cieľom predloženej práce bolo vyhodnotiť výsledky biopsie MSŽ a jej diagnostickej hodnoty v klinickej praxi.

KLINICKÝ SÚBOR A METÓDY

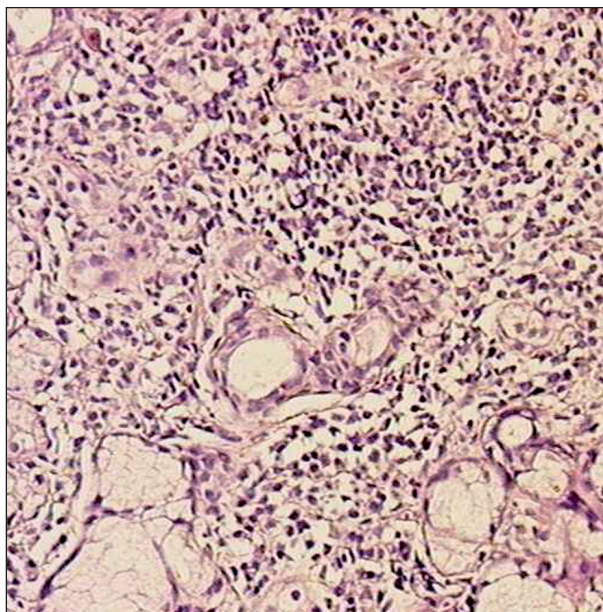
Retrospektívne sa hodnotila zdravotná dokumentácia súboru 174 pacientov (33 mužov a 141 žien, priemerný vek 50,6 roka, rozmedzie 34 – 72 rokov) vyšetrených na Klinike stomatológie a maxilofaciálnej chirurgie Lekárskej fakulty Univerzity Komenského a Onkologického ústavu sv. Alžbety, s.r.o., v Bratislave pre suspektný primárny SS, sekundárny SS, alebo sicca-like syndróm s dominantnou xerostomiou. Výnimku tvorí



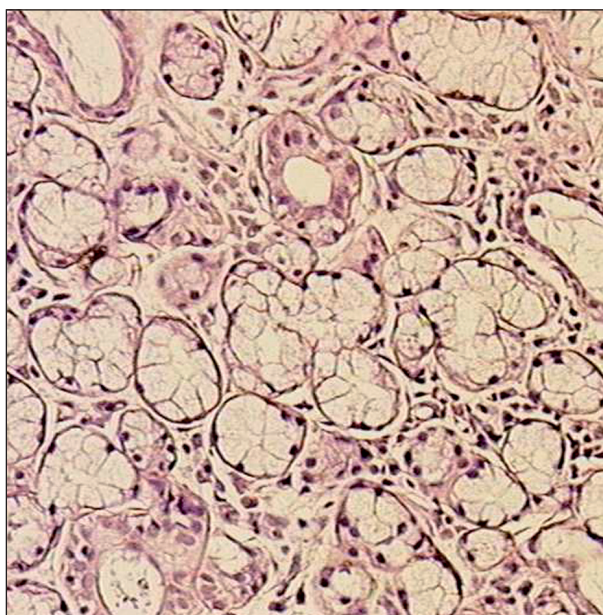
Obr. 1. Histologický nález potvrdzujúci diagnózu Sjögrenovho syndrómu: tkanivo kryté masívnymi lymfocytárnymi infiltrátmi, deštrukcia malých slinných žliaz, šípka naznačuje deštruovaný vývod (hematoxylín-eozín, 100x zväčšené).

li pacienti po liečbe orofaciálnych malignít, ktorí neboli do súboru zaradení. Sledovalo sa obdobie od januára 2004 do konca decembra 2006 (36 mesiacov).

V rámci komplexného vyšetrovacieho algoritmu (tab. 1) šiestich hlavných Európskych kritérií pre diagnostiku SS [3, 28, 29] sa realizovali biopsie MSŽ u 156 (89,7 %) vyšetrených pacientov. Výkon vyžadoval infiltračnú anestéziu lokálnym anestetikom (Supracain, Lidocain alebo Marcain podľa anamnézy) v množstve 1 – 1,5 ml. Miestom odbe-



Obr. 2. Histologický nález podporujúci diagnózu Sjögrenovho syndrómu: vzorka tkaniva s diskretnými lymfocytárnymi infiltrátmi (hematoxylín-eozín, 100x zväčšené).



Obr. 3. Diagnóza Sjögrenovho syndrómu nepodporená: negatívny nález biopsie malých slinných žliaz z dolnej piery (hematoxylín-eozín, 100x zväčšené).

Tab. 1. Šesť hlavných kritérií pre diagnózu Sjögrenovho syndrómu.

I. Subjektívne očné ťažkosti
II. Subjektívne orálne ťažkosti
III. Objektívne očné príznaky (Schirmerov test, farbenie)
IV. Histopatológia (fokus skóre)
V. Postihnutie slinných žliaz (sialometria, scintigrafia, sialografia)
VI. Autoprotilátky (anti-SSA, anti-SSB)

Tab. 2. Pacienti vyšetrení pre suspektný Sjögrenov syndróm.

Pacienti	n	%
Primárny Sjögrenov syndróm	26	16,88
Sekundárny Sjögrenov syndróm	39	25,33
Sicca-like syndrome	72	46,75
Dg nedoriešeni	17	11,04
Spolu	154	100 %

ru bola štandardne sliznica dolnej pery vľavo v oblasti rezákov. Tu sa z 10 – 12 mm incízie extirpovali submukózne uložené malé slinné žliazky zo stratum glandulare labii oris inferioris, pričom sa preparovalo prísne nad vrstvou m. orbicularis oris. Ak sliznica javila náznak poškodenia náhryzom zubov, excidovala sa člnkovite zároveň so žliazkami. V rámci hemostázy len výnimočne pri väčšom krvácaní sa podväzovala vetvička a. labialis inf., rana sa štandardne suturovala v jednej vrstve 3 – 4 jednotlivými stehmi, obvykle silonom. Odobratý materiál sa transportoval v roztoku 10 % formalínu na spracovanie a vyhodnotenie na oddelení patológie Onkologického ústavu sv. Alžbety, s. r. o. Stehy sa odstraňovali po 7 – 10 dňoch, kedy sa pacientom odovzdal histologický výsledok.

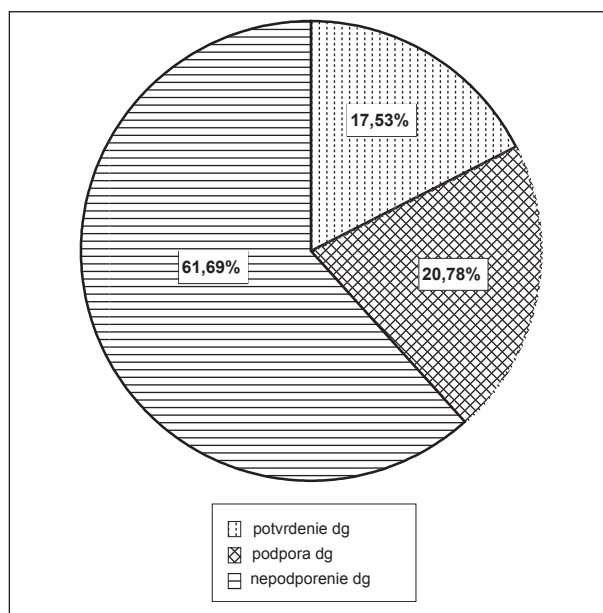
Biopsie sa hodnotili ako fokus skóre v stupnici 0 – 3 v závislosti od množstva lymfocytov na 4 mm² žľazového tkaniva. Nultý stupeň znamenal absenciu lymfocytov, pri 1. stupni bol prítomný nepatrný lymfocytárny infiltrát, pri 2. stupni sa zistil jeden fokus a pri 3. stupni sa zistilo dva a viac fokusov. Jeden fokus bol definovaný ako zhluk 50 a viac lymfocytov, ktoré sa našli pri normálne vyzerajúcom žľazovom acíne na ploche 4 mm² žľazového tkaniva [24]. V záverečnom hodnotení 3. stupeň diagnózu SS potvrdzoval (obr. 1), 2. stupeň túto diagnózu podporoval (obr. 2), 1. a nultý stupeň diagnostický záver SS nepodporovali (obr. 3).

VÝSLEDKY

Z celkového počtu 2397 histologických vyšetrení materiálu z Oddelenia maxilofaciálnej chirurgie za uvedené obdobie tvorili biopsie MSŽ 6,5 % všetkých vyšetrení. Zo 156 biopsií sa robilo 147 (94,2 %) u ambulantných a 9 biopsií (5,8 %) u hos-

pitalizovaných pacientov. V období po bioptickom výkone sa nevyskytli žiadne komplikácie, ako napr. krvácanie, infekcia rany s dehiscenciou alebo poruchy citlivosti či hybnosti dolnej pery. Po zhodnotení komplexného vyšetrovacieho algoritmu pacientov, u ktorých sa robila biopsia MSŽ, sa zistilo 26 (16,88 %) prípadov primárneho SS a 39 (25,33 %) prípadov sekundárneho SS. Najväčšiu časť súboru tvorili iné xerostomie (sicca-like syndrome, v 72 (46,75 %) prípadoch. Pre rôzne subjektívne alebo objektívne dôvody zostalo nedoriešených 17 (11,04 %) prípadov (tab. 2).

Výsledky biopsie potvrdili diagnózu primárneho alebo sekundárneho SS (3. stupeň fokus skóre) u 27 (17,53 %) pacientov a podporili ju u 32 (20,78 %) pacientov. U 54 (35,06 %) pacientov sa zistil negatívny nález alebo v 41 (26,63 %) prípadoch sa našli len nepatrné lymfocytárne infiltráty, teda biopsia MSŽ nepodporila diagnózu SS u vyše 60 % vyšetrovaných pacientov (graf 1).



Graf 1. Biopsie pri suspektnom Sjögrenovom syndróme.

DISKUSIA

Dosiahnuté výsledky poukazujú na veľké percento bioptických vyšetrení MSŽ, ktoré nepodporili diagnostické kritérium SS. Príčina môže byť dvojaká – nesprávna indikácia vyšetrenia alebo nevhodná voľba miesta odberu. Vysoké zastúpenie prípadov sicca-like syndrómu v sledovanom súbore svedčí o nadmerne častom alebo predčasnom indikovaní biopsie MSŽ ešte pred vyčerpaním iných diagnostických možností. Väčšina v literatúre publikovaných prác sa zaoberá hodnotením biopsií pri primárnom SS [18, 27, 30], len výnimočne aj pri sekundárnom SS alebo sicca-like syndróme [6, 16, 17]. Zaradenie pacientov týchto skupín do

retrospektívnej analýzy (okrem pacientov onkologicky liečených v orofaciálnej oblasti) malo v sledovanom súbore svoje opodstatnenie, nakoľko u viac ako 1/3 všetkých vyšetovaných prípadov bola prítomná parotideomegalia, ktorá poukazovala na postihnutie slinných žliaz a pre častú komorbiditu s polypragmáziou sa suspektný SS nedal vopred vylúčiť. V budúcnosti však treba štúdiu plánovať prospektívnym spôsobom, aby sa jej výsledky dali lepšie porovnať s inými prácami. Napriek tomu sú autori, ktorí odporúčajú robiť biopsiu MSŽ rutinne, nakoľko v tom vidia cestu ku skorej diagnostike B-bunkového MALT lymfómu u pacientov, ktorí nemajú žiadne príznaky lymfómu [26, 27].

Pretože pri SS ide o systémové postihnutie malých aj veľkých slinných žliaz, voľba miesta odboru intraorálne z pery, prípadne z líca [1] alebo extraorálne z gl. parotis, by nemala podstatne ovplyvniť stupeň lymfocytárnej infiltrácie a teda fokus skóre, skôr treba zväžiť možné komplikácie. Za najbezpečnejšiu považujeme biopsiu MSŽ z dolnej pery, ako sme popisali v metódach. Pri intraorálnom odbere z líca ako komplikácia prichádza do úvahy ťah jazvy na papilla parotideae. Za najrizikovejšiu považujeme biopsiu z gl. parotis, lebo poskytuje možnosti pre poškodenie n. facialis, vznik slinnej fistuly alebo hypertrofickej jazvy, hoci tieto komplikácie sa nemusia vyskytnúť [24, 25]. Pijpe a spol. (2007) zistili rovnakú senzitivitu (78 %) aj špecificitu (86%) pri biopsii MSŽ a z gl. parotis, pri odbere z dolnej pery, však mali až 6% morbiditu, hlavne permanentnú hypestéziu. V našom súbore sme sa pri biopsii MSŽ s podobnou komplikáciou nestretli ani v jednom prípade.

Odber z gl. parotis možno považovať za indikovaný len v prípade parotideomegalie, hlavne asymetrickej, kde už môže ísť o zmeny v zmysle maligného lymfómu na podklade dlhotrvajúceho SS. Diferenciálne diagnosticky prichádza do úvahy aj chronická ascendentná bakteriálna sialoadenitída, ktorá býva pri hypofunkcii až afunkcii slinných žliaz relatívne častá. V oboch prípadoch možno uprednostniť najprv aspiračnú biopsiu jemnou ihlou pod kontrolou sonografie [9, 19].

ZÁVER

Biopsia MSŽ je na stomatochirurgických pracoviskách často požadovaným vyšetrením, jeho diagnostická hodnota však závisí hlavne od správnej indikácie. Hoci sa pre pacienta nejedná o zvlášť zaťažujúci výkon, výsledok môže byť mnohokrát negatívny, ak sa predtým nepotvrдили aspoň dve z objektívnych medzinárodných kritérií pre suspektnú diagnózu SS. Treba vylúčiť sicca-like syndróm inými vyšetreniami a ponechať biopsiu MSŽ

v diagnostickom algoritme ako posledný krok. Za najzávažnejšiu indikáciu biopsie MSŽ možno považovať podozrenie na primárny SS a v týchto prípadoch biopsia MSŽ nesmie nikdy chýbať.

LITERATÚRA

1. **Al-Hashimi, I.:** The management of Sjögren's syndrome in dental practice. *J. Am. Dent. Assoc.*, 132, 2001, č. 10, s. 1409-1417.
2. **Bergdahl, M., Bergdahl, J.:** Low unstimulated salivary flow and subjective oral dryness – association with medication, anxiety, depression, and stress. *J. Dent. Res.*, 79, 2000, s. 1652-1658.
3. **Brun, J. G., Madland, T. M., Gjesdal, C. B., Bertelsen, L. T.:** Sjögren's syndrome in an out-patient clinic: classification of patients according to the preliminary European criteria and the proposed modified European criteria. *Rheumatol.*, 41, 2002, č. 3, s. 301-304.
4. **Buc, M.:** Autoimunita a autoimunitné choroby. 1. vyd., Veda, Bratislava 2005, 492 s.
5. **Cooper, J. S., Fu, K., Marks, J., Silverman, S.:** Late effects of radiation in the head and neck region. *Int. J. Radiat. Oncol. Biol. Phys.*, 31, 1995, s. 1141-1164.
6. **Fox, R. I., Stern, M., Michelson, P.:** Update in Sjögren's syndrome. *Curr. Opin. Rheumatol.*, 12, 2000, s. 391-398.
7. **Guggenheimer, J., Moore, P. A.:** Xerostomia. *J. Am. Dent. Assoc.*, 134, 2003, č. 1, s. 61-69.
8. **Chavez, E. M., Taylor, G. W., Borrell, L. N., Ship, J. A.:** Salivary function and glycemic control in older persons with diabetes. *Oral Surg. Oral Med. Oral Pathol. Oral Radiol. Endod.*, 89, 2000, s. 305-311.
9. **Kassan, S. S., Moutsopoulos, H. M.:** Clinical manifestation and early diagnosis of Sjögren's syndrome. *Arch. Intern. Med.*, 164, 2004, s. 1275-1284.
10. **Kaušitz, J., Altaner, Č., Bolješiková, E., Špánik, S.:** Onkológia. 1. vyd., Veda, vydavateľstvo SAV, Bratislava, 2003, 659 s.
11. **Masaki, Y., Sugai, S.:** Lymphoproliferative disorders in Sjögren's syndrome. *Autoimmunity Reviews*, 3, 2004, s. 175-182.
12. **Mazánek, J.:** Nádory orofaciálnej oblasti. 1. vyd., Victoria publishing, Praha, 1997, 350 s.
13. **Mičeková, D., Rybár, J., Mlynáriková, V.:** Sjögrenov syndróm. *Interná Med.*, 6, 2005, č. 9, s. 477-480.
14. **Moore, P. A., Guggenheimer, J., Etzel, K. R. et al.:** Type 1 diabetes mellitus, xerostomia and salivary flow rates. *Oral Surg. Oral Med. Oral Pathol. Oral Radiol. Endod.*, 92, 2001, s. 281-291.
15. **Myers, E. N., Suen, J. Y., Myers, J. N., Hanna, E. Y. N.:** Cancer of the head and neck. 4. vyd., Saunders, Philadelphia, 2003, 850 s.
16. **Panchovska, M., Sheitanov, Y., Uzunov, N.:** Mortality of Bulgarian patients with primary and secondary Sjögren's syndrome. *Bratisl. Lek. Listy*, 105, 2004, č. 12, s. 434-437.
17. **Perrot, S., Calvez, V., Escande, J. P. et al.:** Prevalences of herpesviruses DNA sequences in salivary gland biopsies from primary and secondary Sjögren's syndrome using degenerated consensus PCR primers. *J. Clin. Virol.*, 28, 2003, s. 165-168.
18. **Pijpe, J., Kalk, W. W. I., Van der Wal, J. E. et al.:** Parotid gland biopsy compared with labial biopsy in the diagnosis of patients with primary Sjögren's syndrome. *Rheumatology*, 46, 2007, č. 2, s. 335-341.
19. **Ramos-Casals, M., Tzioufas, A. G., Font, J.:** Primary Sjögren's syndrome – new clinical and therapeutic concepts. *Ann. Rheum. Dis.*, 64, 2005, s. 347-354.

20. **Ramos-Casals, M., Font, J.:** Primary Sjögren's syndrome, current and emergent aetiopathogenic concepts. *Rheumatology* 44, 2005, č. 11, s. 1354-1367.
21. **Reinertsen, J. L., Schaefer, E. J., Brewer, H. B., Moutsopoulos H. M.:** Sicca-like syndrome in type v lipoproteemia. *Arthritis Rheumatism*, 23, 1980, č. 3, s. 114-118.
22. **Rovenský, J., Žlnay, D., Mičeková, D. a spol.:** Reumatológia v teórii a praxi. 1. vyd., Osveta, Martin 1998, 254 s.
23. **Rubin, E., Farber, J. L.:** Pathology. 2. vyd., J.B. Lippincot Company, Philadelphia, 1988, 1578 s.
24. **Stárek, I., Černý, L., Simpson, R. W. H a spol.:** Choroby slinných žláz. 1.vyd., Grada Avicenum, Praha, 2000, 266 s.
25. **Stewart, A., Blenkinsopp, P. T., Henry, K.:** Bilateral parotid mucosa-associated lymphoid tissue lymphoma and Sjogren's syndrome. *Br. J. Oral Maxillofac. Surg.*, 32, 1994, s. 318-322.
26. **Tonami, H., Matoba, M., Yokota, H. et al.:** Mucosa-associated lymphoid tissue lymphoma in Sjögren's syndrome – initial and follow-up imaging features. *Am. J. Roentgen.*, 179, 2002, s. 485-489.
27. **Van Mello, N. M., Pillemer, S. R., Tak, P. P., Sankar, V.:** B cell MALT lymphoma diagnosed by labial minor salivary gland biopsy in patients screened for Sjögren's syndrome. *Annals Rheumat diseases*, 64, 2005, s. 471-473.
28. **Vitali, C., Bombardieri, S., Moutsopoulos, H. M. et al.:** Preliminary criteria for the classification of Sjögren's syndrome – results of a prospective concerted action supported by the European Community. *Arthritis Rheum.* 36, 1993, s. 340-347.
29. **Vitali, C., Bombardieri, S., Jonsson R. et al.:** Classification criteria for Sjögren's syndrome – a revise version of the European criteria proposed by the American-European consensus group. *Ann. Rheum. Dis.* 61, 2002, s. 554-558.
30. **Wise, Ch. M., Agudelo, C. A., Semble, E. L. et al.:** Comparison of parotid and minor salivary gland biopsy specimens in the diagnosis of patients with primary Sjögren's syndrome. *Arthritis Rheumatism*, 31, 1988, 5, s. 662-666.

Doc. MUDr. Peter Stanko, Ph.D.
Klinika stomatológie a maxilofac. chirurgie
LF UK a OÚSA
Heydukova 10
812 50 Bratislava
Slovenská republika
e-mail: pstanko@ousa.sk