

# Analýza lokálních faktorů predisponujících k poruchám prořezávání horního stálého špičáku

Černochová P.

Stomatologická klinika LF MU a FN u sv. Anny, Brno,  
přednosta prof. MUDr. J. Vaněk, CSc.

## Souhrn

**Cíl:** Cílem prezentované studie bylo analyzovat výskyt jednotlivých lokálních faktorů uplatňujících se v etiologii poruch prořezávání horního stálého špičáku.

**Materiál a metodika:** Vyšetřovaný soubor tvořilo 190 pacientů (114 žen a 76 mužů) s poruchami prořezávání horního stálého špičáku. Průměrný věk u žen byl 17,9 let a u mužů 17,4 let. U pacientů bylo analyzováno celkem 240 (140 – jednostranně a 50 – oboustranně) retinovaných nebo ektopicky prořezávajících špičáků. Jednotlivé faktory byly hodnoceny na ortopantomogramech a na CT nálezech, které byly k dispozici u všech pacientů.

**Výsledky:** Byl zaznamenán výskyt lokálních etiologických faktorů – nedostatek místa (20,8 %) a úplná ztráta místa pro prořezání špičáku (10,8 %), přebytek místa (15,8 %), hypodontie postranního řezáku (5,4 %), čípkový postranní řezák (7,5 %), transpozice špičáku s postranním řezákem (4,2 %) a s prvním premolárem (6,7 %), anomální poloha (27,9 %) a deformace tvaru kořene prvního premoláru (3,7 %), přespočetný útvar (3 %) a cysta (0,83 %) bránící prořezání špičáku, primární ektopie (1,7 %), neznámá příčina (10 %).

**Závěr:** Znalost etiologie a včasná diagnostika příčinných faktorů je nezbytná pro zahájení intercepční léčby poruch prořezávání horního stálého špičáku.

Práce je součástí projektu SVC č. 1M0528.

**Klíčová slova:** horní stálý špičák – poruchy prořezávání – retence – etiologie – postranní řezák – první premolár

## Černochová P.: Analysis of Local Factors Predisposing to Disorders in Dentition of Upper Permanent Canine Tooth

**Summary: Objective:** The aim of the present study was to analyze incidence of individual local factors participating in etiology of disorders in dentition of upper permanent canine tooth.

**Material and Methods:** The examined cohort consisted of 190 patients (114 women and 76 men) with disorders in dentition of upper permanent canine tooth. The mean age of women was 17.9 years and that in men was 17.4 years. In these patients we analyzed a total of 240 (140 – unilaterally and 50 – bilaterally) retained or ectopic dentition took place. Individual factors were evaluated in orthopantomograms and CI findings which were available in all patients.

**Results:** The occurrence of local etiological factors was recorded – insufficient space (20.8%) and completely lacking space for canine tooth dentition (10.8%), surplus of space (15.8%), hypodontia of lateral incisor (5.4%), uvular lateral incisor (7.5%), canine tooth transposition with lateral canine tooth (4.2%) and with the first premolar (6.7%), anomalous position (27.9%) and deformity in the root shape of the first premolar (3.7%), superfluous formation (3%) and a cyst (0.83%) preventing canine tooth dentition, primary ectopy (1.7%) and unknown cause (10%).

**Conclusion:** The knowledge of etiology and early diagnosis of causal factors is necessary for initiation of interceptive therapy of disorders in dentition of upper permanent canine tooth.

The work is a part of the project SVC No.1M0528

**Key words:** upper permanent canine tooth – dentition disorders – impaction – etiology – lateral incisor – first premolar

*Prakt. zub. Léč., roč. 55, 2007, č. 6, s. 101–106.*

*Výsledky studie uvedené v této práci byly předneseny na Pražských dentálních dnech 2007.*

## ÚVOD

Horní stálý špičák je zub, který má z estetických i funkčních důvodů v dentici člověka velký význam. V zubním oblouku se nachází na místě, kde zakřivení frontálního úseku přechází v rovnější úsek laterální. Tomuto postavení odpovídá i morfologie vestibulární plochy korunky špičáku. Špičák se účastní tzv. špičákového vedení, kdy při lateropulzích dolní čelisti dochází k přenosu žvýkacího tlaku přes dlouhý kořen stálého špičáku na kost horní čelisti. Ta má v místě špičáku zesílenou strukturu. Tvoří tzv. špičákové trajektorium, které přenáší žvýkací tlak na lebku.

Horní stálý špičák má ze všech stálých zubů lidské dentice nejsložitější fyziologický vývoj. Zárodek stálého špičáku se vyvíjí již během intrauterinního života. Jeho mineralizace začíná v prvních měsících po narození a trvá přibližně sedm let. Během prvních pěti let se zárodek nachází pod dolní stěnou očnice nad zárodkem prvního premoláru. Poté se v důsledku růstu horní čelisti pasivně přemísťuje mesiálním směrem. Vlastní erupční pohyb špičáku, který je důsledkem růstu kořene, se zahajuje kolem sedmého roku věku. Erupční dráhu rozdělujeme na tři úseky. Prořezávání v iniciálním úseku časově spadá do období mezi sedmým a devátým rokem věku. Špičák se pohybuje kaudálně a mesiálně, až se jeho korunka dostává do kontaktu s kořenem postranního řezáku. Mediální úsek prořezávání představuje velmi krátkou dobu, asi půl až jeden rok ve věku kolem devátého roku pacienta. Během této krátké doby se korunka špičáku musí přemístit ze své až dosud palatinální polohy vestibulárně. V průběhu terminálního úseku erupční dráhy se korunka špičáku pohybuje kaudálně a mírně distálně tak, že nakonec prořezává na své fyziologické místo v zubním oblouku [15].

Poruchy prořezávání horního stálého špičáku se vyskytují u 0,27 % až 5,9 % populace v závislosti na rase [3, 7]. Teorie vysvětlující poruchy prořezávání horního stálého špičáku prodělaly ve 20. století vývoj odrážející výsledky výzkumu fyziologie a patologie stomatognátního systému [3]. Broadbent (1940) se domníval, že právě dlouhá dráha erupce je příčinou poruch prořezávání. Podle Lappina (1951) dojde k retenci stálého špičáku z důvodu neschopnosti resorbovat kořen svého dočasného předchůdce. Hitchin (1956) spatřoval hlavní problém ve stěsnání zubů, při kterém nemá špičák v zubním oblouku dostatek místa pro prořezání. V 60. letech minulého století uvedl Miller (1963) teorii tzv. „vedení“. Je založena na poznatku, že korunka stálého špičáku je během svého prořezávání vedena distální stěnou kořene postranního

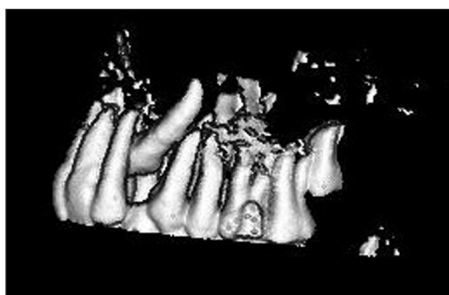
řezáku do správné polohy. Tato teorie měla v dalších letech mnoho zastánců (např. Bass–1967, Jacoby–1983) [10]. S rozvojem výzkumu v oblasti genetiky se v 90. letech objevují teorie zdůrazňující podíl dědičnosti (Zilberman–1990, Bjerklin–1992, Peck–1994) [5, 12]. Vedle těchto teorií, které se snaží obecně vysvětlit etiologii poruch prořezávání horního stálého špičáku, byla publikována kazuistická sdělení uvádějící i ostatní možné příčiny. Např. Brin (1993) popsala případ, kdy trauma v oblasti postranního řezáku a dočasného špičáku mělo za následek retenci stálého špičáku [3]. Cílem prezentované studie bylo analyzovat výskyt jednotlivých lokálních faktorů uplatňujících se v etiologii poruch prořezávání horního stálého špičáku.

## MATERIÁL A METODIKA

Vyšetřovaný soubor tvořilo 190 pacientů, 114 žen ve věku 10 až 50 let (průměrný věk 17,9 let) a 76 mužů ve věku 10 až 49 let (průměrný věk 17,4 let). U těchto pacientů bylo celkem 240 retinovaných nebo ektopicky prořezávajících horních stálých špičáků. Ve 140 případech šlo o jednostranný a v 50 případech o oboustranný výskyt poruchy. U všech pacientů byly k dispozici ortopantomogram (OPG) a výsledky CT vyšetření horní čelisti. Na axiálních CT skenech, na obrazech z multiplanární (MPR) rekonstrukce a z trojrozměrných (3D) rekonstrukcí typu „shaded surface display“ (SSD) a volume rendering jsme hodnotili výskyt jednotlivých místních faktorů, které je možné považovat za příčinu poruchy prořezávání horního stálého špičáku.

### Charakteristika hodnocených lokálních faktorů:

1. Nedostatek místa v zubním oblouku - prostor mezi kořeny postranního řezáku a prvního premoláru měřený na jednotlivých axiálních CT



Obr. 1. 3D CT rekonstrukce horní čelisti 20letého pacienta. Levý horní stálý špičák je retinovaný, jeho korunka se nachází palatinálně. Mezi kořeny postranního řezáku a prvního premoláru je prostor širší než šířka korunky špičáku. Horní řezáky jsou retrudovány.

skenech je menší než šířka korunky stálého špičáku.

2. Uplná ztráta místa v zubním oblouku – na axiálních CT skenech se nachází korunka i kořen postranního řezáku vedle kořene i korunky prvního premoláru.

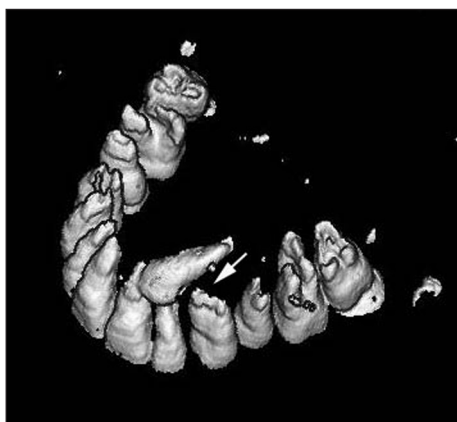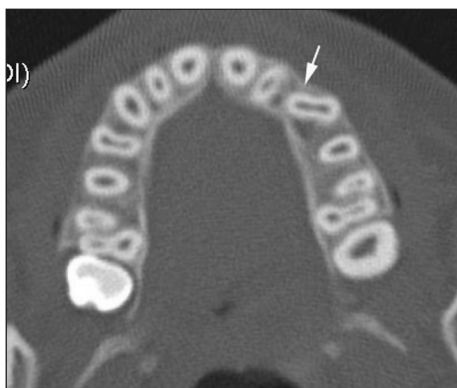3. Přebytek místa – vzdálenost mezi kořenem postranního řezáku a prvního premoláru je větší než šířka korunky stálého špičáku. Typicky jde o případy se širokou apikální bází horní čelisti (obr. 1).

4. Hypodoncie postranního řezáku – stálý postranní řezák není založen.

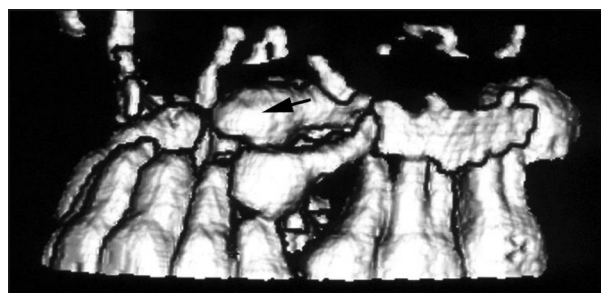
5. Čípkový postranní řezák – postranní řezák je charakteristický čípkovým tvarem korunky, tzn. na úrovni řezací hrany je korunka užší než v krčkové části. Čípkový řezák má kratší kuželovitý kořen.

6. Transpozice špičáku s postranním řezákem – stálý špičák se nachází na místě postranního řezáku a naopak. Pro pravou transpozici je charakteristická výměna polohy korunek i kořenů obou zubů. U nepravé transpozice se jedná pouze o výměnu polohy korunek. Kořeny zůstávají na správném místě.

7. Anomální poloha prvního premoláru – jako



Obr. 2a. Axiální CT sken a obr. 2b. 3D CT rekonstrukce horní čelisti 13letého chlapce. Levý horní první premolár (bílá šipka) je rotovaný. Stálý špičák nemá potřebný prostor pro prořezání do ústní dutiny.

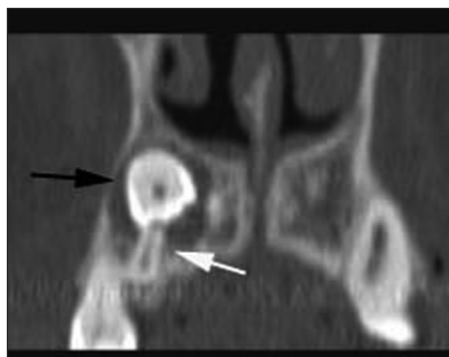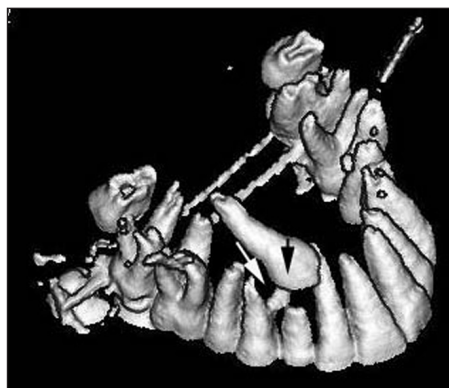


Obr. 3. 3D CT rekonstrukce horní čelisti 15leté dívky. Levý horní první premolár se sklání mesiálně a představuje překážku pro prořezávání stálého špičáku (černá šipka).

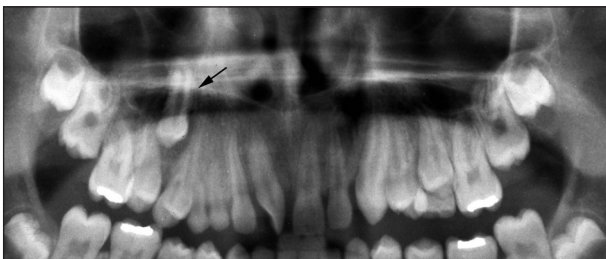anomální polohu prvního premoláru jsme považovali rotaci prvního premoláru (obr. 2) nebo sklon jeho podélné osy směrem ke stálému špičáku, tzn. mesiálně nebo mesiopalatinálně (obr.3).

8. Deformace kořene prvního premoláru – malformace palatinálního kořene prvního premoláru charakteristická zahnutím střední a apikální části kořene mesiálním směrem působí jako překážka v prořezávání stálého špičáku (obr. 4).

9. Transpozice špičáku a prvního premoláru – špičák se nachází v poloze prvního premoláru a naopak (obr. 5). Rozdíl mezi pravou a nepravou transpozicí byl uveden výše.

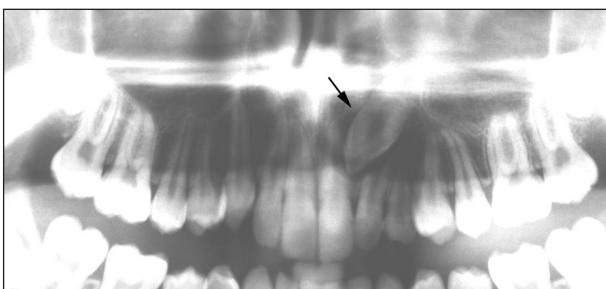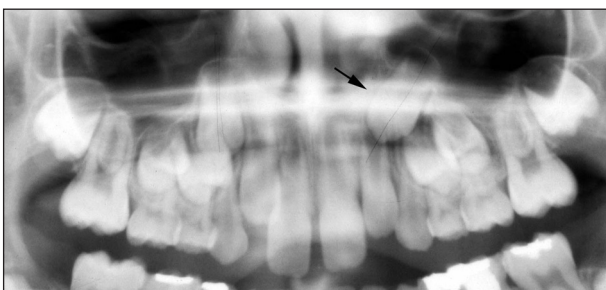


Obr. 4a. 3D CT rekonstrukce a obr. 4b. MPR rekonstrukce horní čelisti v transverzální rovině 17letého pacienta. Pravý horní první premolár má deformovaný palatinální kořen (bílá šipka), který brání špičáku (černá šipka) prořezat.



**Obr. 5.** Detail z OPG 13letého chlapce. Právý horní stálý špičák (černá šipka) je v pravé transpozici s prvním premolárem.

10. Primární ektopie – jako primární ektopii jsme hodnotili případy, kdy poloha špičáku nebo směr jeho prořezávání byly primárně odchýlné, tzn. odchylka byla patrná již ve stadiu zárodku korunky (nejčastěji se jednalo o horizontální polohu špičáku) (obr. 6).



**Obr. 6.** RTG dokumentace pacienta s primárně ektopickým směrem prořezávání horního stálého levého špičáku. Na detailu z OPG zhotoveného ve věku 9 let (obr. 6a) je patrné, že zárodek levého stálého špičáku (černá šipka) má mesiálně skloněnou podélnou osu a nachází se více mesiálně než zárodek pravého špičáku. Na detailu z OPG pořízeného v 15 letech (obr. 6b) je vidět, že horní stálý pravý špičák prořezal do ústní dutiny a levý (černá šipka) zůstal retinovaný. Sklon jeho podélné osy odpovídá sklonu, který byl zřejmý již na předchozím OPG.

11. Přespočetný útvar – přespočetný útvar nacházející se v prostoru, do kterého má špičák prořezat, působí jako mechanická překážka v jeho prořezávání.

12. Cysta folikulárního vaku – jako možnou příčinu poruch prořezávání stálého špičáku jsme považovali takovou cystu folikulárního vaku,

která komunikovala s kořenem dočasného špičáku.

13. Současný výskyt retence jiných stálých zubů – hodnotili jsme současný výskyt retence jiných stálých zubů – např. dolních stálých špičáků, stálých molárů, stálých řezáků apod.

14. Neznámá příčina – do této skupiny jsme zařadili zbývající případy, u kterých jsme nezaznamenali žádný z předchozích faktorů.

## VÝSLEDKY

V tabulce 1 je uveden procentuální výskyt lokálních predisponujících faktorů. Z tabulky je zřejmé, že pouze v minimální počtu (1,7 %) jsme zaznamenali jako příčinu poruchy prořezávání stálého špičáku jeho primárně odchýlnou polohu či směr prořezávání. V ještě nižším počtu (0,83 %) jsme registrovali jako překážku prořezání cystu. Ve 3 % případů byl překážkou přespočetný útvar. U faktorů souvisejících s prvním premolárem jsme zaznamenali následující výskyt – v 3,7 % se jednalo o malformaci kořene, v 6,7 % o transpozici špičáku s prvním premolárem a v 27,9 % o anomální polohu (mesiální nebo mesiálněpalatinální sklon podélné osy a rotaci) prvního premoláru. Poruchy postranního řezáku také ovlivnily prořezávání špičáku. V 5,4 % případů šlo o hypodoncii a v 7,5 % o čípkový tvar postranního řezáku. U 4,2 % se vyskytla transpozice špičáku a postranního řezáku. Prostorové podmínky ovlivňující prořezávání stálého špičáku jsme zaregistrovali v následujících variantách – 20,8 % nedostatečný prostor pro prořezání, v 10,8 % se jednalo o úplnou ztrátu místa a v 15,8 % naopak o nadbytečný prostor pro prořezávání. Ve 3,3 % případů bylo současně retinováno více stálých zubů. Žádný z výše uvedených faktorů se nevyskytl v 10 % případů.

**Tab. 1.** Výskyt lokálních faktorů predisponujících k poruchám prořezávání horního stálého špičáku

Hodnocený lokální faktor	Výskyt v %
nedostatek místa v zubním oblouku	20,8 %
úplná ztráta místa v zubním oblouku	10,8 %
přebytek místa v zubním oblouku	15,8 %
hypodoncie postranního řezáku	5,4 %
čípkový postranní řezák	7,5 %
transpozice špičáku s postranním řezákem	4,2 %
anomální poloha prvního premoláru	27,9 %
deformace kořene prvního premoláru	3,7 %
transpozice špičáku a prvního premoláru	6,7 %
primární ektopie	1,7 %
přespočetný útvar	3 %
cysta folikulárního vaku	0,83 %
současný výskyt retence jiných stálých zubů	3,3 %
neznámá příčina	10 %

## DISKUSE A ZÁVĚR

Poruchy prořezávání horního stálého špičáku patří k významným abnormalitám, které musí ortodontista často ve spolupráci s praktickým zubním lékařem a dentoalveolárním chirurgem řešit. Jsou současně velkou výzvou pro ošetřujícího jak po stránce včasné diagnostiky, tak po stránce volby účelné léčby.

Při vzniku těchto poruch se uplatňuje řada faktorů. K celkovým vlivům uváděným v literatuře patří především dědičnost, endokrinní poruchy, poruchy výživy, horečnatá onemocnění a další [3, 10]. Za místní vlivy považujeme nedostatek prostoru v zubním oblouku, překážky v prořezávání stálého špičáku (přespočetné útvary, cysty), rotace či přemístění zárodku špičáku, trauma, prořezávání špičáku do místa rozštěpu u rozštěpového pacienta a další [3, 4, 10, 14].

Korunky ektopicky prořezávajících a retinovaných špičáků jsou ze své obvyklé polohy v alveolárním výběžku dislokovány buď vestibulárním, nebo palatinálním směrem. Většina autorů je přesvědčena, že vestibulární přemístění korunky špičáku je důsledkem nedostatečného prostoru v zubním oblouku. Naopak o palatinálně přemístěných špičácích soudí, že se často vyskytují společně s jinými dentálními anomáliemi a jsou tedy podmíněny geneticky [1, 12]. Řada prací zabývajících se etiologií poruch prořezávání horního stálého špičáku proto hodnotí pouze špičáky s palatinální polohou. My jsme do analýzy zahrnuli všechny případy s ektopickými špičáky, tzn. s vestibulární i palatinální polohou korunky. K tomuto rozhodnutí nás vedla zkušenost, že v případech stěsnání jsme opakovaně zaznamenali obě polohy korunky špičáku. A naopak místní faktory (např. hypodoncii nebo čípkový postranní řezák) jsme diagnostikovali také v souvislosti s vestibulární polohou korunky špičáku. Naše studie se od ostatních publikovaných prací liší také tím, že jsme pro hodnocení použili CT nálezy. CT vyšetření je jedinou vyšetřovací metodou, která umožní exaktní hodnocení polohy korunky špičáku a přítomnost jednotlivých místních faktorů.

Z podrobnějšího pohledu na výsledky této studie uvedené v tabulce 1 vyplývají další skutečnosti. Jako primární ektopii jsme hodnotili horizontální polohu zárodku špičáku a ektopický směr prořezávání a zaznamenali jsme ji u 1,7 % pacientů. Podle některých autorů však bychom mohli také transpozici špičáku s prvním premolárem (výskyt 6,7 %) a transpozici špičáku s postranním řezákem (výskyt 4,2 %) považovat za primárně ektopickou polohu zárodku špičáku. Podle tohoto hodnocení by primární ektopie v našem souboru tvořila 12,6 %. Nevýhodné pros-

torové poměry v zubním oblouku (tj. nedostatek místa – 20,8 % a úplná ztráta místa – 10,8 %) tvořily celkem 31,6 %. To znamená, že téměř u třetiny pacientů s poruchou prořezávání horního stálého špičáku je hlavním problémem nedostatek místa a hlavním principem léčby je zajistit potřebný prostor. Poruchy sousedního postranního řezáku jsme zaznamenali celkem u 12,9 % pacientů (hypodoncie – 5,4 %, čípkový postranní řezák – 7,5 %). Dle Brinové a kol. [6] až 47,7 % pacientů s palatinálně retinovanými špičáky má malý, čípkový nebo chybějící postranní řezák. Stellzig a kol. [13] uvádějí, že u 35 % případů existuje korelace mezi čípkovým postranním řezákem a retencí špičáků. Na rozdíl od jiných publikovaných studií jsme hodnotili také odchylky prvního premoláru. Nalezli jsme je u celkem 31,6 % pacientů (deformace palatinálního kořene – 3,7 %, odchýlná poloha nebo rotace prvního premoláru – 27,9 %). Tedy necelá třetina pacientů má abnormalitu prvního premoláru, kterou můžeme považovat za predisponující faktor poruchy prořezávání špičáku. Vzhledem k tomu, že horní první premolár obvykle prořezává dříve než horní špičák, máme možnost tyto stavy včas diagnostikovat a kauzálně řešit. Deviace palatinálních kořenů prvních premolárů v souvislosti s retencí špičáků poprvé popsali Kerrigan a Sandy [11]. Chate [8, 9] diskutuje, zdali zakřivení kořene prvního premoláru je příčinou nebo důsledkem retence špičáku. Uvádí několik kazuistických případů, které jsou natolik odlišné, že lze vyvodit závěr, že obě varianty vysvětlení jsou možné.


Ze studia literatury zabývajících se problematikou poruch prořezávání horního stálého špičáku je zřejmé, že etiologie těchto poruch není dosud jasně vysvětlena. Peck a kol. [12] soudí, že genetické faktory jsou primární etiologií palatinálního přemístění a retence horního stálého špičáku. Naopak Becker [2] tvrdí, že dentální anomálie způsobují takové podmínky prostředí, které vedou k přemístění špičáku. Tento názor vychází z teorie „vedení“, podle které je postranní řezák klíčem pro fyziologické polohování špičáku. Proto Becker považuje anomálie postranního řezáku za predisponující faktory k palatinální retenci špičáku. Cílem této studie nebylo dokázat vliv dědičnosti na poruchy prořezávání horního stálého špičáku. Prezentovaná analýza chtěla ukázat, v jakém počtu se vyskytují jednotlivé lokální faktory. Pouze u 10 % pacientů jsme nenalezli žádný z hodnocených faktorů. U 90 % pacientů se jeden nebo více faktorů vyskytovalo. Tyto místní faktory můžeme diagnostikovat již ve smíšeném chrupu na základě klinického intraorálního vyšetření a hodnocení ortopantomogramu. Včasné stanovená diagnóza umožní zahájit interceptivní léčbu poruchy prořezávání špičáku.

*Práce byla řešena v rámci projektu  
Stomatologického výzkumného centra č. 1 M0528.*

## LITERATURA

1. **Baccetti, T.:** A controlled study of associated dental anomalies. Angle Orthod, roč. 68, 1998, s. 267-274.
2. **Becker, A.:** Palatal canine displacement: Guidance theory or an anomaly of genetic origin? Angle Orthod, roč. 65, 1995, č. 2, s. 95-98.
3. **Becker, A.:** The orthodontic treatment of impacted teeth. 1st ed. London, Martin Dunitz Ltd, 1998. 234 s. ISBN 1 85317 328 2.
4. **Bishara, S. E.:** Clinical management of impacted maxillary canines. Semin Orthod, roč. 4, 1998, s. 87-98.
5. **Bjerklin, K., Kurol, J., Valentin, J.:** Ectopic eruption of maxillary first permanent molars and association with other tooth and developmental disturbances. Eur. J. Orthod., roč. 14, 1992, s. 369-375.
6. **Brin, I., Becker, A., Shalhav, M.:** Position of the maxillary permanent canine in relation to anomalous or missing lateral incisors: a population study. Eur. J. Orthod., roč. 8, 1986, s. 12-16.
7. **Ericson, S., Kurol, J.:** CT diagnosis of ectopically erupting maxillary canines – a case report. Eur. J. Orthod., roč. 10, 1988, s. 115-121.
8. **Chate, R. A. C.:** Maxillary canine displacement; further twists in the tale. Eur. J. Orthod., roč. 25, 2003, s. 43-47.
9. **Chate, R. A. C.:** Maxillary canine impaction; a final twist in the tale? J. Orthod., roč. 31, 2004, s. 13-14.
10. **Jacoby, H.:** The etiology of maxillary canine impactions. Am. J. Orthod., roč. 84, 1983, s. 125-132.
11. **Kerrigan, J., Sandy, J. R.:** Displacement of maxillary canines: a twist in the root. Brit. J. Orthod., roč. 22, 1995, s. 275-278.
12. **Peck, S., Peck, I., Kataja, M.:** The palatally displaced canine as a dental anomaly of genetic origin. Angle Orthod., roč. 64, 1994, s. 249-256.
13. **Stellzig, A., Basdra, E. K., Kourposch, G.:** The etiology of canine tooth impaction: A space analysis. Fortschr Kieferorthop, roč. 55, 1994, s. 97-103.
14. **Thilander, B., Jakobsson, S. O.:** Local factors in impaction of maxillary canines. Acta Odontol Scand, roč. 26, 1968, s. 145-168.
15. **van der Linden, F. P. G. M.:** Gesichtswachstum und faziale orthopadie. Berlin, Quintessenz Verlags-GmbH, 1984. 243 s. ISBN 3 87652 105 X.

*MUDr. Pavlína Černochová, Ph.D.  
Stomatologická klinika  
LF MU a FN u sv. Anny  
Pekařská 53  
656 91 Brno*



## ORTODONTICKÝ PRŮVODCE PRAKTICKÉHO ZUBNÍHO LÉKAŘE

*Magdalena Kotová*

Včasné rozpoznání ortodontické vady je předpokladem volby a realizace nejvhodnějšího terapeutického postupu. Pro praktického stomatologa jsou „ortodontické diagnostické rozpaky“ častou překážkou např. pro sestavení plánu protetické rekonstrukce chrupu.

Text upozorňuje zejména na:

1. úskalí včasné diagnostiky ortodontických anomálií,
2. strategii začlenění ortodontické terapie do plánu komplexního stomatologického ošetření pacienta včetně využití implantátů,
3. často nenápadné symptomy signalizující odchylky ve vývoji stomatognátní oblasti.

Publikace, která je určena zejména praktickým zubním lékařům, je doplněna bohatou názornou obrazovou doku mentací – na 140 obrázků (z toho 47 perokreseb).

*Vydalo nakladatelství Grada Publishing v roce 2006, B5, brožovaná vazba, 116 stran, cena 245,-Kč, 376,-Sk, ISBN 80-247-1305-5, kat. číslo 1516*

**Objednávku můžete poslat na adresu: Nakladatelské a tiskové středisko ČLS JEP, Sokolská 31, 120 26 Praha 2, fax: 224 266 226, e-mail: nts@cls.cz**