

Distrakční cvičení – nová metoda konzervativní léčby anteriorní dislokace temporomandibulárního kloubního disku

Zemen J.

Stomatologická klinika LF UK a FN, Plzeň,
přednosta doc. MUDr. A. Zicha, CSc.
Soukromá zubní ordinace, Plzeň,
vedoucí doc. MUDr. J. Zemen, Ph.D.

Souhrn

Poruchy kondylo-diskálního komplexu temporomandibulárního kloubu se v zásadě dělí na dislokaci kloubního disku s repozicí a dislokaci kloubního disku bez repozice. Kauzální léčbou dislokace kloubního disku je obnovení normální polohy disku ve vztahu ke kondylu. To ale není snadné. K léčbě se používají nákusné dlahy, podpůrná analgeticko-antiflogistická léčba, distrakční manuální manipulace. Další minimálně invazivní metodou je arthrocentéza nebo arthroscopie. V indikovaných případech se musí přistoupit i k chirurgickému řešení.

Autor popisuje ve svém sdělení svoji originální metodu distrakčního cvičení čelistního kloubu, které se hodí pro léčení dislokovaného kloubního disku. Pracovně bývá toto cvičení nazýváno „Zemenovo měchačkové cvičení“ podle pomůcky, která se při tomto cvičení používá. Při cvičení se vkládá dřevěná rukojeť měchačky mezi moláry na postižené straně a vytváří se tím střed otáčení pomyslné dvouramenné páky. Výsledkem cvičení je mírné rozšíření kloubní štěrbin, které umožňuje repozici dislokovaného kloubního disku.

Autor má více než tříleté zkušenosti s touto neinvazivní léčebnou metodou, která je účinná zejména u dislokace kloubního disku bez repozice.

Klíčová slova: dislokace disku temporomandibulárního kloubu bez repozice – dislokace disku temporomandibulárního kloubu s repozicí – původní distrakční cvičení – Zemenovo měchačkové cvičení

Zemen J.:

Distraction Exercise – a New Method for Conservative Treatment of Anterior Dislocation of Temporomandibular Joint Disc

Summary: Derangements of the temporomandibular condyle-disc complex are divided into two categories: disc dislocation with reduction and disc dislocation without reduction. Definitive treatment for a disc dislocation is to reestablish a normal condyle-disc relationship. Although this may sound relatively easy, it has not proven to be so. There is used the anterior repositioning appliance, muscle relaxation appliance or supportive therapy as the analgesic or non-steroidal antiflogistic drugs and distractive manual manipulation. Another relatively conservative surgical approach for treating these intracapsular disorders is arthrocentesis or arthroscopy. When indicated, the joint may need to be opened for reparative surgery procedures.

The author describes in this article his original temporomandibular joint distraction exercise. This exercise is suitable for derangements of the temporomandibular condyle-disc complex. In common practice is this exercise called as the „Zemen's wooden kitchen spoon exercise“ according to the instrument used during exercise. On principle the instrument (e.g. hand grip of the wooden kitchen spoon or of the wooden twirling-stick) is applied between the molars of the upper and lower jaw as the center of two-armed lever, the repeated nods against the resistance of the hand follow in three short series. The effect of the exercise is the dilatation of the joint space and facilitation of the disc reposition. The exercise must be repeated several times a day, sometimes for weeks.

The author has more than 3 years experience with this non-invasive exercise treatment method of temporomandibular disc dislocation. The exercise is effective especially in disc dislocation without reduction.

Key words: temporomandibular disorders – disc dislocation with reduction – disc dislocation without reduction – original distraction exercise – Zemen's wooden kitchen spoon exercise

Čes. Stomat., roč. 106, č. 6, s. 168–172.

ÚVOD

Poruchy související s uložením disku temporomandibulárního kloubu (TMK) byly zřejmě poprvé popsány v roce 1887 Annandalem, v roce 1918 dal Pringl tyto poruchy do souvislosti s bolestí a dysfunkcí TMK [10]. Během čtyřicátých, padesátých a šedesátých let tohoto století se objevovaly v literatuře zprávy o dislokacích kloubního disku TMK, ale spíše šlo o popis chirurgického odstranění disku při léčení kloubních obtíží. V sedmdesátých a osmdesátých letech stoupl zájem o poruchy související s diskem TMK, což se projevilo větším počtem odborných sdělení v tisku, ale hlavně rozvojem diagnostiky a konzervativní léčby těchto poruch.

Nevyhovující pozice (dislokace) kloubního disku v rámci disko-kondylárního komplexu je nejčastější artropatií čelistního kloubu. V běžné populaci nebyla četnost poruch disku TMK na rozsáhlých reprezentativních souborech dosud zjišťována. Rammelsberg [7] uvádí, že na podkladě vyhodnocení několika menších souborů je výskyt v běžné populaci 2,5–38%. DeBont [2] udává prevalenci 33%, Lundh [4] pouze 19%. Mezi pacienty, kteří vyhledávají lékaře pro obtíže s TMK, tvoří nemocní s poruchami disko-kondylárního komplexu asi 33-70 % vyšetřených, ale i více [2, 3]. Pod pojmem dislokace disku rozumíme nefyziologické uložení kloubního disku ve vztahu ke kondylu. Dislokace kloubního disku bývá obvykle ve směru anteriorním nebo antero-mediálním, dislokace směrem posteriorním nebo do stran (mediálně, laterálně) byly již také popsány, ale jsou vzácné a vznikají nejčastěji na podkladě adhezí [4].

Příčiny dislokace kloubního disku nejsou vždy stejné a tak jako u jiných temporomandibulárních poruch jde o multifaktoriální etiologii [5, 10]. Předpokládá se ale, že ve většině případů se na posunu disku podílí elongace kapsulárních a diskálních vazů, které se upínají do disku a kondylu, abnormální svalová funkce nebo tvarové deformace disku [6]. Lundh a Westesson [4] spojují poruchy kloubního disku se zvětšeným horizontálním úhlem mandibulárního kondylu. Častou příčinou dislokace disku bývá akutní trauma, na základě kterého dochází k poškození intrakapsulárních tkání zánětem, nebo mechanické přetěžování čelistního kloubu, při kterém dochází k remodelaci kostních kloubních artikulárních ploch se zatlačením disku do tvarově změněného kloubu (např. antero-mediálně) a k ochabnutí retrodiskálních tkání a vazů disku. Kromě toho může vést ke vzniku dislokace disku i diskrepance mezi velikostí kloubní jamky a velikostí kondylu (např. při hypoplazii kondylu) [3].

Dislokace disku patří do skupiny tzv. intra-kapsulárních poruch a vzniká většinou unilate-

rálně. Dislokace kloubního disku je charakterizována několika typy klinické dysfunkce, které způsobuje abnormální vztah disk-kondyl. Vyšetření magnetickou rezonancí je dnes nejlepší zobrazovací metodou k průkazu dislokace kloubního disku, i když také není naprosto spolehlivá.

Dislokace kloubního disku s repozicí

Jestliže se lamina retrodiscalis inferior a kolaterální diskální vazy prodloužily a zadní okraj disku se ztenčil, může dojít k vyklouznutí kloubního disku z jeho fyziologického místa v kloubní štěrbině. Kondyl a disk spolu již neartikulují – hovoříme o dislokaci kloubního disku. Kloubní disk bývá zpravidla vysunut anteriorně, před kloubní hlavičku. Při otvírání úst dochází k návratu disku do kloubní štěrbině a hovoříme o repozici.

Klinické příznaky dislokace kloubního disku s repozicí jsou: zvukové fenomény (cvakání, lupání) při otvírání a zavírání úst (reciproční lupání), pocit omezení rozsahu otvírání dokud nedojde k repozici disku, okamžik repozice disku je provázen patrnou odchylkou brady od střední čáry.

Diagnózu potvrdí magnetická rezonance (MRI), zobrazovací technika měkkých tkání, která ukazuje atypické uložení disku, na dynamickém zobrazení je pak patrný patologický pohyb disku.

Dislokace kloubního disku bez repozice

Tento stav je popisován jako chybný vztah kondylu a kloubního disku, který trvá po celou dobu pohybu mandibuly. Jak horní retrodiskální lamina ztrácí svoji elasticitu, je repozice disku stále obtížnější, až je nakonec disk trvale dislokován a vytváří intraartikulární překážku pohybu čelisti. Rozsah otvírání úst je většinou podstatně omezen – jde o blok otvírání úst. V anamnéze dokáže většina pacientů s touto diagnózou určit, kdy dislokaci disku zpozorovali. Popisují, že ústa náhle nešla normálně otevřít (většinou při ukusování sousta). Stav bývá provázen bolestí, ale není to pravidlem. Bolestivé mohou být zejména pokusy pacienta o překonání překážky v otvírání úst. Naprostá většina nemocných uvádí v anamnéze předchozí lupání nebo cvakání v kloubu, které se již po vzniku bloku neobjevilo.

Klinické příznaky dislokace kloubního disku bez repozice jsou: blok abdukce - rozsah otvírání úst je omezen (interincizálně většinou na cca 30 mm a méně), konec otevíracího pohybu je na postižené straně vnímán jako „tvrdý“, pasivním strečkem nelze v otvírání pokračovat o víc než 4 mm, mandibula uchyluje na postiženou stranu, při jednostranném poškození je omezen rozsah lateropulze na kontralaterální stranu na méně než 7 mm, postižený kloub může být při funkci

bolestivý a palpací postiženého kloubu bývá bolestivá, protože kondyl při anteriorní dislokaci disku je situován na dobře inervované retrodiskální tkáni.

Zobrazovací metody měkkých tkání (MRI) ukazují dislokovaný disk, který se při otevřených ústech nereponuje. Na bočních projekcích na nativním rtg nemusí být patrná žádná změna, někdy je vidět při zavřených ústech více posteriorní umístění kondylu.

Terapeutické možnosti

Ideální by bylo obnovit léčbou normální vztah kondylu a kloubního disku. Bohužel je to ale velmi nelehký úkol a v naprosté většině případů se spokojujeme s odstraněním bolesti a se zmenšením intenzity zvukových fenoménů v TMK.

Bolest v první fázi tlumíme nesteroidními analgetiky-antiflogistiky, které podáváme celkově nebo místně, případně v obou formách. Za možné řešení v léčení narušeného diskokondylárního vztahu se považovalo a stále ještě považuje použití *anteriorních reпозиčních nákusných dlah*, které svým působením posunují kondyl v jamce anteriorním směrem, aby se dosáhlo obnovení disko-kondylárního vztahu.

U některých pacientů se osvědčuje používání *relaxační nákusné dlahy*, která zřejmě sníží svalovou aktivitu související s bruxismem nebo zatínáním zubů apod. Tím zmenšuje síly působící na retrodiskální tkáň a bolestivé symptomy ustupují.

Při dislokaci kloubního disku bez repositione, která trvá krátkou dobu (do jednoho týdne), může být efektivní manuální repositione. Tímto manévrem lze dosáhnout návratu disku a jeho zpětného usazení na kondyl. Podmínkou úspěchu je, že tkáň disku a vazů ještě nejsou morfologicky změněny. Vydařená repositione se projeví okamžitým návratem normální pohyblivosti mandibuly.

U pacientů s anamnézou dlouhodobého trvání obtíží je naděje na úspěch manuální repositione malá, protože retrodiskální lamina, vazy i disk ztratily svoji elasticitu a prodělaly morfologické změny, které neumožní repositioni. V takových případech jde o *trvalou dislokaci disku*. V případech trvalé dislokace disku používáme také relaxační nákusnou desku, která vede ke snížení sil působících na citlivé retrodiskální tkáň (např. odstraňuje bruxismus), a tím může dojít i k ústupu bolesti. Při dlouhodobém nošení se může během několika měsíců zlepšit pohyblivost v kloubu, i když nedojde k repositioni disku.

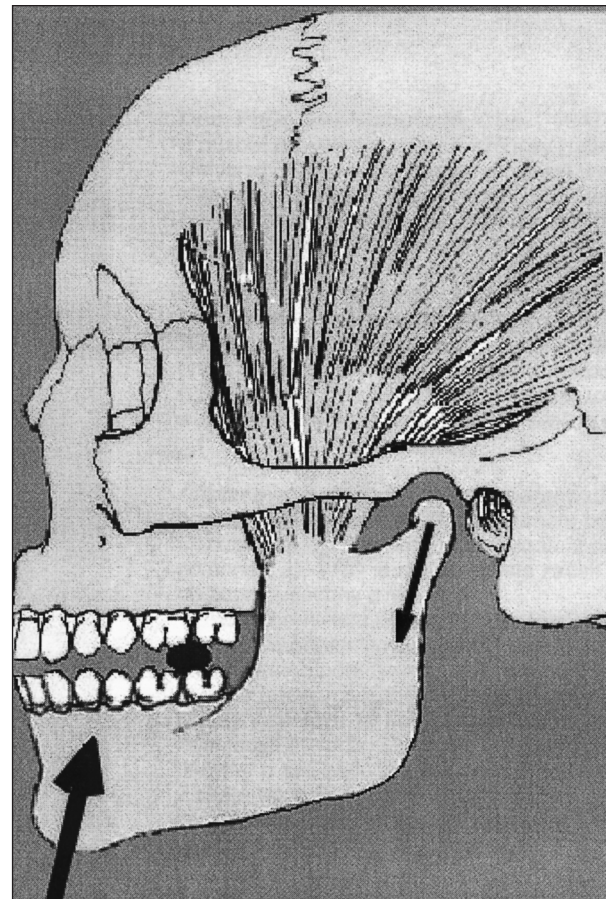
Nepodaří-li se ale odstranit bolest nebo potřebuje-li pacient nezbytně obnovit normální otevírání úst, je nutno přistoupit k miniinvazivní léčbě: bolest dokáže někdy významně snížit provedení artrocentézy s následnou aplikací hyalu-

ronátu sodného do horního kloubního prostoru [11]. Účinnost artrocentézy je ale vždy lepší u čerstvých případů bloku. Neuspějeme-li ani tímto způsobem, můžeme uvažovat o provedení artroskopické revize horního kloubního prostoru s odstraněním adhezí a výplachem – nejde sice o repositioni disku, ale zlepší se pohyblivost a ustoupí bolest. Chirurgická léčba nabízí možnost uvnitř kloubu excidovat část dolní laminy a retrodiskální tkáň se suturou – disk je pak tažen více posteriorně. Je-li kloubní disk poškozen, přichází v úvahu jeho odstranění (diskektomie, meniskektomie) s jeho případným nahrazením implantátem (štep dermální, chrupavčitý, teflon) [2, 8, 9, 10].

MATERIÁL A METODA

Metoda distrakčního cvičení („měchačkové distrakční cvičení sec. Zemen“)

Z charakteristiky temporomandibulární poruchy – dislokace disku bez repositione - je jasné, že standardní rozcvičování, používané např. při myogenních kontrakturách, nemůže být účinné, protože dislokovaný disk tvoří solidní překážku




Obr. 1. Schéma principu distrakčního cvičení čelistního kloubu.

abdukčních pohybů. Po vyhodnocení principu této temporomandibulární poruchy jsme dospěli k návrhu cviků, které by vedly k rozšíření kloubní štěrbiny a k podpoře návratu kloubního disku zpět do správné disko-kondylární polohy. Jde o původní cvičení na principu dvouramenné páky, kdy pomůcka vložená mezi moláry co nejdálší, působí jako hypomochlion a tlakem na bradu se rozšiřuje kloubní štěrbina čelistního kloubu (obr. 1).

Při tomto cvičení dochází k rozšíření kloubní štěrbiny a k usnadnění návratu dislokovaného disku do správné polohy. **K provádění cviku je nezbytné:**

- aby pacient měl neoslabený skelet mandibuly, to je třeba ověřit ortopantomogramem ještě před zahájením cvičení;
- aby pacient měl pevné (intaktní nebo dobře sanované) vlastní zuby nebo kvalitní fixní protetické práce v distálních úsecích chrupu horní i dolní čelisti na straně postižené dislokovaným kloubním diskem;
- aby pacient měl k dispozici tzv. distrakční pomůcku. Distrakční pomůcka má tvar válce nebo klínu, průměru (tloušťky) cca 6-8 mm, je dostatečně pevná. Distrakční pomůcka musí být dostatečně odolná, ale ne tvrdá, aby nepo-



Obr. 2. Pozice pacienta při distrakčním cvičení čelistního kloubu.

škozovala zuby. Nejlépe se osvědčilo tvrdé dřevo nebo plast. V běžné praxi se nám velmi dobře osvědčila dřevěná rukojeť menší běžné kuchyňské měchačky (proto se v praxi ujal pracovní termín „Zemenovo měchačkové cvičení“).

Provedení cvičení. Pacient sedí u stolu, lokty obou rukou jsou opřeny o desku stolu. Mezi zubní oblouky v molárové oblasti (optimální je oblast druhých molárů) postižené strany si pacient vloží distrakční pomůcku, kterou přidržuje stejnostrannou rukou. Dlaň druhé ruky je pod bradou a loktem je ruka opřená o stůl (obr. 2). Pacient musí co nejvíce uvolnit dolní čelist a současně provádí opakované rázné kyvy hlavou proti ruce, která je v kontaktu s bradou. Tyto kyvy opakuje alespoň 8krát za sebou. Po sérii kyvů následuje relaxace uvolněným otřepáním hlavy. Série kyvů s následnou relaxací se opakuje ještě dvakrát – celkem jde tedy o tři série kyvů.

Toto cvičení doporučujeme provádět při anteriorní dislokaci disku bez repozice několikrát denně. Efekt cvičení se v některých případech projeví poměrně rychle (již po týdnu), ale častěji až po několika týdnech cvičení. Nejpozději se dostavil úspěch po třech měsících cvičení u pacientky, u které byla ale léčba zahájena až po omezeném otevírání úst trvajícím více než dva měsíce.

VÝSLEDKY

Popsaný typ našeho originálního cvičení používáme v „kloubní poradně“ od roku 2002 jak u pacientů s anteriorní dislokací kloubního disku bez repozice s omezeným otevíráním úst, tak u pacientů s anteriorní dislokací kloubního disku s repozicí.

Ve skupině pacientů s dislokací kloubního disku bez repozice považujeme za úspěch léčeni, dojde-li nejpozději po třech měsících cvičení k obnovení normálního rozsahu otevírání úst. Neúspěchem léčeni je, přetrvává-li omezené otevírání úst. Do této skupiny byli zařazeni pacienti, u kterých byl blok otevírání úst do interincizální vzdálenosti (IIV) ≤ 20 mm a u kterých byla neúspěšná manuální repozice. Celkem bylo touto metodou léčeno 17 pacientek. Doba trvání bloku otevírání úst u sledované skupiny před zahájením cvičení byla 1 – 30 týdnů. Naše metoda byla úspěšná u 15 pacientek, v případě dvou neúspěchů byla nutná artroskopická intervence.

U pacientů s dislokací kloubního disku s repozicí jsme hodnotili jako úspěch léčeni, došlo-li k jasnému ústupu lupavých fenoménů a k symetrizaci pohybu dolní čelisti ve vztahu ke střední čáře nejpozději po třech měsících cvičení. Celkem bylo léčeno 37 pacientek, jako úspěšné jsme cvičení hodnotili v 26 případech (tab. 1).

Tab. 1. Úspěšnost léčby dislokace disku TMK pomocí „Zemenova měchačkového cvičení“ v letech 2002-2005

Typ poruchy	Úspěšná léčba	Neúspěšná léčba
Dislokace disku TMK bez repozice	15	2
Dislokace disku TMK s repozicí	26	11

DISKUSE

Ke vzniku této léčebné metody nás přivedli pacienti s chronickou anteriorní dislokací kloubního disku bez repozice, u kterých bylo významně omezené otevírání úst a u kterých nebyly úspěšné pokusy o manuální repozici disku. Za takových okolností nebylo možné zhotovit otisky čelistí, a proto u nich nebylo možné provádět konzervativní léčbu pomocí nákusných dlah. Při konzervativním postupu jsme zůstali odkázáni na podávání nesteroidních analgetik-antiflogistik a myorelaxancií. Taková léčba sice vedla k ústupu případných bolestí, ale sama o sobě nikdy nevedla ke zlepšení funkce.

Cvičení není schopno léčit příčiny dislokace kloubního disku, ale napomáhá obnovit umístění kloubního disku do prostoru mezi kondyl a stěnu kloubní jamky. Ne každé zlepšení je ale spojeno se skutečnou repozicí disku – o výsledku nás může informovat pouze vyšetření magnetickou rezonancí. Z provozně-ekonomických důvodů jsme neměli možnost provést u všech úspěšně léčených pacientů vyšetření magnetickou rezonancí (MRI), ale v několika případech jsme se na MRI přesvědčili, že k obnovení otevírání úst po našem cvičení nedochází na podkladě vzniku pseudodisku, ale že se kloubní disk vrací do původního kloubního prostoru.

Po obnovení otevírání úst máme možnost zhotovit vhodný typ nákusné dlahy nebo pokračujeme v dalším léčení cvičením.

ZÁVĚR

Naše zkušenosti se zmíněným cvičením nejsou zatím velké, nicméně považujeme za užitečné nabídnout našim pacientům další neinvazivní metodu při léčení dislokací kloubního disku. Distrakční cvičení dnes ordinujeme všem pacientům s temporomandibulární poruchou dislokace disku s repozicí a dislokace disku bez repozice.

LITERATURA

1. **De Bont, L. G. M., Dijkgraaf, L. C., Stegenga, B.:** Epidemiology and natural progression of articular temporomandibular disorders. *Oral Surg. Oral Med. Oral Pathol. Oral Radiol. Endod.*, roč. 83, 1997, č. 1, s. 72-76.
2. **Dolwick, M. F.:** Temporomandibular joint disk displacement: Clinical Perspectives. In Sessle, B.J., Bryant, P.S., Dionne, R.A. eds.: *Temporomandibular disorders and related pain conditions*. Seattle, IASP Press, 1995, s. 79-87.
3. **Katzberg, R. W., Westesson, P. L., Tallents, R. H., Drake, C. M.:** Anatomic disorders of the temporomandibular joint disk in asymptomatic subjects. *J. Oral Maxillofac. Surg.*, roč. 54, 1996, č. 2, s. 147-153.
4. **Lundh, H., Westesson, P. L.:** Clinical signs of temporomandibular joint internal derangement in adults. *Oral Surg. Oral Med. Oral Pathol.*, roč. 72, 1991, č. 6, s. 637-641.
5. **Machoň, V., Lukášová, V.:** Příspěvek k etiologii onemocnění temporomandibulárního kloubu. *Prakt. zub. Lék.*, roč. 53, 2005, č. 6, s. 111-114.
6. **Perrini, F. et al.:** Generalized joint laxity and temporomandibular disorders. *J. Orofacial Pain*, roč. 11, 1997, č. 3, s. 215-221.
7. **Rammelsberg, P.:** Untersuchungen über Ätiologie, Diagnose und Therapie von Diskopathien des Kiefergelenkes. Berlin: Quintessenz Verlags-GmbH, 1998, 174 s.
8. **Sato, S. et al.:** Effect of lavage with injection of sodium hyaluronate for patients with nonreducing disk displacement of the temporomandibular joint. *Oral Surg. Oral Med. Oral Pathol. Oral Radiol. Endod.*, roč. 84, 1997, č. 3, s. 241-244.
9. **Sato, S., Kawamura, H., Motegi, K.:** Management of nonreducing temporomandibular joint disk displacement. *Oral Surg. Oral Med. Oral Pathol. Oral Radiol. Endod.*, roč. 80, 1995, č. 4, s. 384-388.
10. **Zemen, J.:** Konzervativní léčba temporomandibulárních poruch. Praha, Galén, 1999, 215 s., ISBN 80-7262-005-3.
11. **Zemen, J., Krňoulová, J.:** Artrocentéza čelistního kloubu – alternativa chirurgické léčby. *Choroby hlavy a krku (Head and Neck Diseases)*, roč. 7, 1999, č. 2, s. 43-45.

*Doc. MUDr. Jiří Zemen, Ph.D.
K Vodojemu 7
326 00 Plzeň*