

Osteonekróza čelistí při léčbě bisfosfonáty

Machálka M.¹, Adam Z.², Bulik O.¹, Kozumplíková M.¹

¹Klinika ústní, čelistní a obličejové chirurgie LF MU a FN, Brno,
přednosta doc. MUDr. M. Machálka, CSc.

²Interní hematoonkologická klinika LF MU a FN, Brno,
přednosta prof. MUDr. J. Vorlíček, CSc.

Souhrn

Bisfosfonáty jsou nedílnou součástí komplexní léčebné strategie u nemocných, kde se vyskytují kostní metastázy nebo dochází k poruchám kostního metabolismu ve smyslu osteoporózy. Základní princip účinku bisfosfonátů spočívá v jejich selektivním vychytávání v kostech, kde tvoří ochrannou bariéru proti kostní destrukci. Inhibují kostní buňky-osteoklasty interferencí s metabolismem trifosfátů a mají významný antiangiogenní účinek, který je žádoucí proti nádorovým působením. Zpočátku jejich zavedení do léčby nebyly pozorovány účinky na porušení kvality kostní tkáně čelistí.

V našem souboru popisují autoři třináct nemocných ošetřovaných v období let 2003-2005, u nichž v průběhu dlouhodobé léčby bisfosfonáty nastaly po extrakci zubu (převážně v dolní čelisti) komplikace alveolitidou a dalším rozšířením nekrózy kosti. Podstatou těchto komplikací je porucha vaskularizace kostní tkáně, ke které přispívají vlastnosti molekul dusíku, které již moderní bisfosfonáty obsahují. Počáteční výrazně bolestivé projevy byly po konzervativní léčbě zklidněny, nedošlo však k vyhojení a u několika případů vznikla rozsáhlá ostitida až osteomyelitida. V jednom případě vznikla patologická zlomenina čelisti. Nekrotickou, uvolňující se kost, bylo nutno ošetřit chirurgicky, sekvestrotomií a parciální resekci kosti bez porušení celistvosti čelisti. Průběh postextrakčních komplikací má obdobný charakter, jako je znám u ozářených čelistí se vznikem osteoradionekrózy. Stejně jako v těchto případech musí postupovat zubní lékař při plánování chirurgického ošetření obezřetně, dostatečně účinně zajistit nemocného antibiotiky, při vlastní extrakci maximálně snížit vasokonstrikční účinky lokálních anestetik, pečlivě ošetřit extrakční ránu a chránit krevní koagulum vytvořené v extrakční ráně. Pokud dojde ke komplikacím, musí zahájit velmi razantní dlouhodobou antibiotickou terapii podporovanou chirurgickými výkony k odstranění nekrotické a neregenerující kosti. Stejně jako před sanací onkologických nemocných, kde bude čelist ozářena, i při plánované léčbě bisfosfonáty je nutno provést extrakce zubů z preventivního časového pohledu.

Klíčová slova: osteonekróza – bisfosfonáty

Machálka M., Adam Z., Bulik O., Kozumplíková M.: Osteonecrosis of the Jaws in Treatment with Bisphosphonates

Summary: Bisphosphonates are an integral part of the comprehensive treatment strategy in patients in whom either bone metastases arise or bone metabolism disorders occur in terms of osteoporosis. Basic principle of the effect of bisphosphonates consists in their selective trapping in the bones where they create a protective barrier against bone destruction. By reason of interference with the metabolism of triphosphates, bisphosphonates inhibit the bone cells, i.e. osteoclasts and also contain an important anti-angiogenic effect, which is desired against the oncogenous activity. After introducing the bisphosphonates into treatment, initially no effect on quality of bone tissue of the jaw was observed. Nevertheless, some complications may occur after tooth extraction. The authors present a file of thirteen patients who were treated with bisphosphonates on a long-term basis in 2003-2005 and in whom complications occurred after the tooth extraction (mainly in the mandible), caused by alveolitis and further increase of bone necrosis. The essence of these complications rests in disorder of the bone tissue vascularization due to the character of nitrogen molecules, which are included in modern bisphosphonates. Initially sharp painful symptoms calmed down after conservative treatment. Nevertheless, the afflicted area did not heal up completely and in some cases extensive ostitis up to osteomyelitis arose. In one case pathological fracture of the mandible occurred. The necrotic, disengaging bone was treated either by surgical intervention, sequestrectomy or by partial resection of the bone without destroying the integrity of the jaw. The character of post-extraction complications is similar to that of complications in case of osteoradionecrosis. When planning surgical treatment, dental surgeon must proceed very carefully and support the patient with an adequate dose of antibiotics. In the course of extraction the surgeon must decrease the vasoconstrictor effects of local anesthetics at the most, dress the wound carefully and protect the blood coagulum created in the wound. If any complications arise, the surgeon must immediately start an intensive long-term antibiotic therapy supported with surgical interventions for removing the necrotic and non-regenerating bone. Analogous to the situation in patients suffering from cancer, in whom first the tooth sanitation and afterwards the irradiation of the jaw will be performed, when planning the treatment by means of bisphosphonates the tooth extraction should be performed in accordance with the preventive time schedule.

Key words: osteonecrosis – bisphosphonates

Čes. Stomat., roč. 106, 2006, č. 5, s. 136–139.

ÚVOD

Počátkem osmdesátých let minulého století se začaly používat bisfosfonáty v klinické praxi. Zpočátku to byly „jednoduché bisfosfonáty“, které ve své molekule nemají atom dusíku (klodronát). Později se užívaly bisfosfonáty obsahující dusík. Účinek těchto léčiv spočívá v inhibici osteoklastů, jednoduché bisfosfonáty interferují v osteoklastech s metabolismem trifosfátů. Dusík obsahující bisfosfonáty zasahují do mechanismů pranylace a mimo to byl u nich prokázán inhibiční vliv na angiogenezi [2].

V roce 2003 byl v souvislosti s podáváním bisfosfonátů popsán nový nežádoucí účinek – osteonekróza čelisti [8]. Další zprávy již popisovaly četné případy nekrózy po extrakcích zubů, destrukci alveolu s vytvořením oroantrální komunikace a dlouhodobé problémy s postextrakčními komplikacemi v obraze suché alveolitiidy [3, 4, 5, 6]. Rozsáhlý soubor 63 nemocných [7] podrobně rozebírá jednotlivé případy a stanovuje základní metody postupu při jejich ošetření.

Bisfosfonáty se užívají ke komplexní léčbě a zabránění kostních metastáz, kostních nádorů, ale i u osteoporózy. V naší problematice se začaly užívat u některých forem osteodysplazií se snahou změnit nepříznivý metabolismus kosti čelisti i snížit provázející komplikace, zvláště bolest (M. Paget).

MATERIÁL A METODIKA

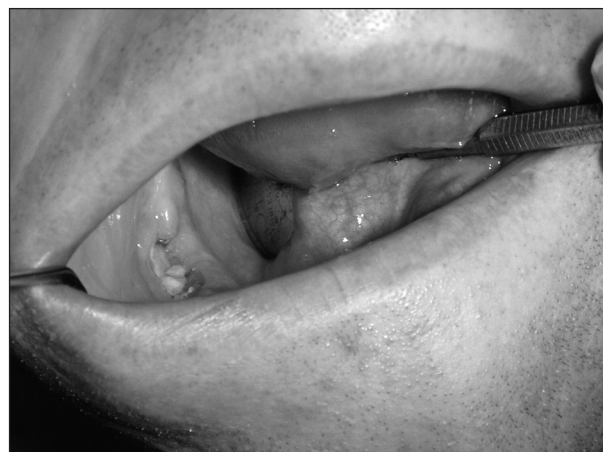
V průběhu tří let (2003-2005) bylo na Klinice ústní, čelistní a obličejové chirurgie v Brně léčeno 685 nemocných s diagnózou alveolitis a osteonekróza navazující na extrakce zubů. Z tohoto počtu bylo 398 žen a 287 mužů. Z dostupných anamnestických údajů zpracovaných nejen na

naší klinice, ale i ostatních odborných pracovištích, byli nemocní s výše uvedenou diagnózou různě dlouho před extrakcemi léčení bisfosfonáty pro různé důvody (tab. 1). Celkem jich bylo třináct (1,89 %), z toho devět žen a čtyři muži. Věkový průměr byl u žen 59,6 a u mužů 53,5 roků.

VLASTNÍ POZOROVÁNÍ

Zatímco v roce 2003 nebyla cíleně u postextrakčních komplikací zjišťována předcházející léčba bisfosfonáty, v následných letech byl vznesen na nemocné cílený dotaz. Mnohé také objasnila anamnéza léčby zhoubného nádoru, chronická onemocnění ledvin s dialýzou nebo osteodysplazie typu M. Paget.

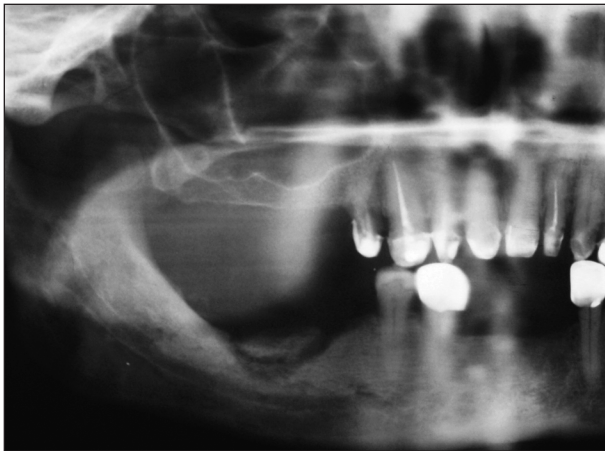
Extrakce zubu se komplikovala alveolitidou bez hnisavé exsudace. Ta vzdorovala běžné terapii, docházelo k rozsáhlejšímu obnažení kosti (obr. 1) v začátku s výraznou bolestivostí, později



Obr. 1. Obnažení kosti alveolárního výběžku dolní čelisti.

Tab. 1. Údaje o pacientech

Pacient	Pohlaví	Věk	Důvod léčby bisfosfonáty	Příčina vzniku	Lokalizace nekrózy	Ošetření
1	M	43	M. Paget	kost. Excize	mandibula	konzervativní
2	Ž	57	selhání ledvin – dialýza	extrakce	mandibula	konzervativní
3	Ž	75	myelom	otlak náhradou	mandibula	egalizace
4	Ž	55	M. Paget	extrakce	mandibula	konzervativní
5	M	69	selhání ledvin – dialýza	extrakce	mandibula	konzervativní
6	Ž	53	osteoporóza	extrakce	mandibula	parciální resekce, osteosyntéza
7	M	59	lymfom	extrakce	maxila	konzervativní
8	Ž	64	Ca mammy	extrakce	mandibula	sekvetrotomie
9	Ž	63	osteoporóza	extrakce	maxila	konzervativní
10	M	43	lymfom	extrakce	mandibula	sekvetrotomie
11	Ž	62	Ca mammy	Extrakce	mandibula	sekvetrotomie
12	Ž	57	Ca mammy	extrakce	mandibula	egalizace
13	Ž	51	Ca mammy	extrakce	mandibula	konzervativní



Obr. 2. Rentgenogram kostního sekvestru alveolu dolní čelisti.

bez subjektivních stesků. Krátkodobá antibiotická léčba neměla žádný efekt, u histologicky vyšetřovaných odběrů nekrotické části kosti došlo u většiny ke kolonizaci aktinomykózou. Zánět přešel do chronického stadia, u některých případů se vytvářely kostní sekvestry (obr. 2). Z diagnóz, pro které byly podávány bisfosfonáty, byl u sledovaných třinácti pacientů diagnostikován: 4x Ca mammy, 2x lymfom, 1x myelom, 2x M. Paget, 2x dialýza, 2x osteoporóza. Vyvolávajícím ošetřením byla nejčastěji extrakce zubu, a to 11x, 1x probatorní kostní excize, 1x otlak zubní náhradou. Dolní čelist byla postižena častěji, a to 11x oproti 2x u horní čelisti.

ZPŮSOB LÉČENÍ

Zkušenosti s ošetřováním osteoradionekróz čelistí můžeme uplatnit i při těchto typech postižení kostí. V první fázi léčení je náš postup konzervativní se snahou zlepšit hygienu ústní dutiny a lokálně ošetřovat nekrotické části, naučit tuto péči i nemocného. Medikamentózní léčba pomáhá ovlivnit výraznou bolest. U některých případů již nemocný přišel se započatou antibiotickou léčbou. Bez chirurgického ošetření a následné kultivace odebraného kostního materiálu jsme k cílené antibiotické dlouhodobé léčbě nepřistupovali (linkosamidy).

Když byla buď část nebo celá odkrytá kostní plocha odumřelá, nebo když byl na rentgenogramu patrný sekvestr, přistoupili jsme k radikální léčbě. Stejně tak i u dlouhodobě (měsíce) se neměnicích stavů s difúzními rentgenologickými změnami kosti jsme přistoupili k parciální resekcii a následně se snahou dostatečně uzavřít ránu slizničním lalokem. U žádného pacienta nebylo třeba resekovat dolní čelist v celé šíři těla nebo úhlu. Nedošlo k vytvoření oroantrální nebo oronazální komunikace. Do resekované části jsme

nevkládali okamžitě žádné typy transplantátů nebo osteostimulačních allomateriálů. Konzervativní ošetření bylo celkem 7x (výplachy, toaleta, aplikace léčiv do extrakční rány) a chirurgická terapie 6x (egalizace, sekvestrotomie, parciální resekcce). U jednoho případu byla pro patologickou zlomeninu dolní čelisti provedena osteosyntéza kostní dlahou typu AO.

Obecně jsme se snažili postupovat co nejvíce konzervativně.

DISKUSE

Příčiny vzniku a způsoby léčení osteoradionekrózy po ozáření čelistí jsou v našem oboru dobře známé. V poslední době však narůstá počet obdobných kostních změn při léčbě bisfosfonáty. Na základě zkušenosti, kterou publikoval mezi prvními Ruggiero v rozsáhlém souboru 63 osob léčených bisfosfonáty [7], popisuje zvýšenou incidenci osteonekrózy čelisti, která je vyvolána jednoduchou extrakcí zubu. V našem písemnictví se objevují vlastní sdělení jen ojediněle [1]. Na symposiích a kongresech je však těmto problémům věnována pozornost.

Histomorfologický obraz osteonekrózy v průběhu užívání bisfosfonátů je identický s osteoradionekrózou. Porucha vaskularizace čelisti po dlouhodobé aplikaci bisfosfonátů a snad i mikroembolizace kostních cév navozují nežádoucí situace, které mohou po jednoduché extrakci zubu vyústit v prodloužené hojení defektu v zubním lůžku a působením širokého spektra patogenních mikroorganismů z ústní dutiny vyvolat v málo prokrvené kosti protražovaný zánět. Patrně je porušena i angiogeneze kostní tkáně a poškození je jistě dlouhodobého charakteru i po vysazení léčby bisfosfonáty, stejně jako po ozáření. Bisfosfonáty mohou pomoci blokovat vznik kostních metastáz, a to je jejich hlavní úkol, ale tyto dříve nepoznané vedlejší účinky se nepříznivě projeví ve snížení vitální odolnosti čelistních kostí.

Náš soubor je oproti již publikovaným méně početný, skladbou diagnóz, pro které jsou nemocní bisfosfonáty léčení, je obdobný. Stejně jako u ostatních převládají při postižení ženy, vzhledem k osteoporózám v klimakteriu, kde jsou tyto léky rovněž uplatněny. Ve způsobech ošetření osteonekrózy se od ostatních sdělení neodlišujeme [3, 4, 5, 6, 7, 8], zpočátku vždy postupujeme maximálně šetrně. Pokud se však obnažené okraje kosti uvolňují a zraňují okolní měkké tkáně, je chirurgické ošetření sekvestrotomií a egalizací okrajů plně indikováno. Rozsáhlejší difúzní postižení v obraze osteomyelitidy si vyžádá i volbu radikálnější chirurgické intervence ve formě parciální resekcce alveolu i těla, častěji u dolní čelisti. U našich nemocných tomu bylo ve dvou přípa-

dech. U jednoho bez porušení celistvosti čelisti a ve druhém při patologické zlomenině těla dolní čelisti byly úlomky fixovány kostní dlahou typu AO. Komplikace nastaly v horní čelisti jen u dvou nemocných a nedošlo k vytvoření oroantrální komunikace.

ZÁVĚR

Zubní lékař při plánu ošetření musí dnes u nemocných zachytit, vnímat a správně ohodnotit možnosti komplikací, které ošetřením vznikají. Tak jako informovaný přistupoval k chirurgickému ošetření u ozářené čelisti, musí postupovat i při ošetření nemocných s dlouhodobou léčbou bisfosfonáty.

Cílem je vytvořit mezioborovou spolupráci, která před zahájením této léčby přivede pacienta na odborné zubní vyšetření a vytvoří návrh ošetření s preventivním pohledem na možné problémy a důsledně a kvalitně ošetří všechny zjištěné zubní a čelistní patologické stavy.


U případů, kde již nastaly popsané postextrakční komplikace, je nevhodnější odeslat postiženého na specializované pracoviště.

LITERATURA

1. **Adam, Z., Machálka, M., Kozumplíková, M., Pour, L., Hájek, R., Krejčí, M.:** Osteonekróza čelisti v průběhu léčby při komplexní léčbě mnohočetného myelomu obsahující bisfosfonáty. V tisku.
2. **Adam, Z., Ševčík, P., Vorlíček, J. a kol.:** Nádorová kostní choroba. Grada Publishing, Praha, 2005, 300 s.
3. **Greenberg, M. S.:** Intravenous bisphosphonates and osteonecrosis. Oral Surg. Oral Med. Oral Pathol. Radiol. Endod., 98, 2004, s. 259-260.
4. **Lugassy, G., Snaham, R., Nemets, A. et al.:** Severe osteomyelitis of the jaw in long-term survivors of multiple myeloma: A new clinical entity. Am. J. Med., 117, 2004, s. 440-441.
5. **Marx, R. E.:** Pamidronate and zoledronate induced avascular necrosis of the jaws. A growing epidemic. J. Oral Maxillofac. Surg., 61, 2003, s. 1115-1118.
6. **Meghiorati, C. A.:** Bisphosphonates and oral cavity vascular necrosis. J. Clin. Oncol., 21, 2003, s. 4253-4254.
7. **Ruggiero, S. L., Mehrotra, B., Rosenberg, T. J. et al.:** Osteonecrosis of the jaws associated with the use of bisphosphonates: A review of 63 cases. J. Oral Maxillofac. Surg., 62, 2004, s. 527-534.
8. **Wang, J., Goodger, N. M., Pogrel, M. A.:** Osteonecrosis of the jaws associated with cancer chemotherapy. J. Oral Maxillofac. Surg., 61, 2003, s. 1104-1107.

Doc. MUDr. Milan Machálka, CSc.

*Klinika ústní, čelistní a obličejové chirurgie
LF MU a FN Brno
Jihlavská 20
625 00 Brno*



IMUNITNÍ SYSTÉM

M. Ferenčík, J. Rovenský, Y. Shoenfeld, V. Mat'ha

Překlad skvěle napsané knihy slovenského autorského kolektivu (předmluvu napsala prof. MUDr. J. Bartůňková, DrSc.). Publikace je přínosem pro odborníky i laiky – je určena zejména studentům středoškolského i vysokoškolského studia, laborantům, medikům, farmaceutům, biochemikům, biologům a samozřejmě lékařům. Tato učebnice má leccos navíc, co v existujících českých imunologiích dosud nezaznělo: jsou zařazeny kapitoly o prionózách, o imunotoxikologii, o vztazích nervového, endokrinního a imunitního systému. To jsou okruhy, kterým se většína autorů pro náročnost obvykle vyhýbá. Kniha by rozhodně neměla chybět ve Vaší knihovničce.

Vydala Grada Publishing v roce 2005. ISBN 80-247-1196-6, kat. číslo 1400, 170 x 230, brož. vazba, 240 str., cena 345 Kč.

Objednávku můžete poslat na adresu: Nakladatelské a tiskové středisko ČLS JEP, Sokolská 31, 120 26 Praha 2, fax: 224 266 226, e-mail: nts@cls.cz