

Klinické hodnocení fazetových materiálů užívaných ve fixní protetice (2. část)

Boldaji A., Cimbura E.

Stomatologická klinika LF UK a FN, Plzeň,
přednosta doc. MUDr. A. Zicha, CSc.

Souhrn

V současné stomatologické praxi hledáme ideální rekonstrukční materiál vhodný pro fixní protetiku, takový, který by se barevně, pevností a trvanlivostí podobal přirozenému zubu. Jak už bylo uveřejněno v našem předchozím článku, cílem této studie bylo zhodnotit dlouhodobou stabilitu běžně používaných fazetových korunek. Byly sledovány změny barvy, tvaru, integrita povrchu, marginální adaptace, stav okolních tkání, s cílem stanovit ideální fazetovací materiál. Vyhodnotili jsme změny na korunkách, které byly ve funkci 1 rok až 4 a více let. Práce současně zohlednila dosavadní poznatky o životnosti fixních zubních náhrad. Studie je součástí doktorské disertační práce.

Klíčová slova: fazetové korunky – abraze – marginální adaptace – estetika

Boldaji A., Cimbura E.: Clinical Evaluation of Facet Materials in Fixed Prosthodontics (Part 2)

Summary: The aim and purpose of this study was to evaluate the long-term stability of facet crowns, the changes of facet surface, marginal adaptation, cracks or breakage of material, change of shape and colour as well as gingival status and finally the search for the ideal facet restorative material.

Key words: facet crown stability – abrasion – marginal adaptation – esthetic colour change

Prakt. zub. Lék., roč. 54, 2006, č. 4, s. 76–80.

MATERIÁLY A METODY

Klinické hodnocení zahrnuje vybrané pacienty, kteří byli ošetřováni na protetickém oddělení stomatologické kliniky Fakultní nemocnice v Plzni. Pacienti byli náhodně vybráni a společným znakem všech těchto pacientů byly fixní protetické náhrady. Pacienti podstupovali obvyklou (pravidelnou) léčbu a spolupracovali s námi při vyšetřeních v ordinaci. Výzkum byl povolen komisí pro postgraduální výzkum při lékařské fakultě v Plzni.

Pacienti z našeho souboru byli náhodně rozděleni do 4 skupin podle data cementace korunky.

Skupina G1: jeden rok po permanentní cementaci, hodnoceno 81 korunek u 26 pacientů, (53 korunek fazetovaných plastem a 28 korunek fazetovaných keramikou).

Skupina G2: 2 roky po permanentní cementaci hodnoceno 85 korunek u 22 pacientů (61 plastových korunek a 24 keramických korunek).

Skupina G3: 3 roky po permanentní cementaci, hodnoceno 270 korunek u 40 pacientů (130

korunek fazetovaných plastem a 140 korunek fazetovaných keramikou).

Skupina G4: 4 a více roků po permanentní cementaci, hodnoceno 189 korunek u 31 pacientů, (167 korunek fazetovaných plastem a 22 korunek fazetovaných keramikou).

Pro každého pacienta byl připraven dotazník, který obsahoval základní informace jako jméno, příjmení, data narození, věk, pohlaví, zdravotní stav a standardní zubní vyšetření. Vlastní klinické šetření bylo prováděno dle standardních kritérií ADA (American Dental Association) a US Public Health Service System Criteria (USPHS) [13, 19]. Podle této obecně uznávané metodiky jsme sledovali:

- Uložení vestibulárního okraje korunky
 1. subgingivální
 2. paramarginální
 3. supragingivální
- Uložení orálního okraje korunky
 1. subgingivální
 2. paramarginální
 3. supragingivální

- Stav vestibulární a orální gingivy
 1. zdravý
 2. krvácející při dotyku WHO sondou
 3. zjištěna metalická skvrna (tattoo effect)
- Povrch korunky
 1. neporušený
 2. nepatrně popraskaný nebo abradovaný
 3. zlomený
 4. s chybějícím nebo odstraněnou korunkou
- Sekundární kaz
 1. nepřítomný
 2. přítomný
- Adaptace okrajů korunky na zub
 1. sonda jde přímo nepřerušovaně (bez překážky)
 2. sonda je zdržena
 3. sonda zjišťuje štěrbinu u okraje korunky
 4. sonda zjišťuje zřetelnou štěrbinu
- Vestibulární a orální okraje korunky
 1. nezměněny od doby, kdy byla korunka poprvé umístěna v ústech
 2. nepatrně poskvřněna (znečištěna)
 3. zřetelně poskvřněna (nemůže být odstraněno leštěním)
 4. těžce poskvřněna
- Barva korunky v porovnání s okolními zuby
 1. normální
 2. s malou změnou
 3. se zřetelnou změnou
 4. s hrubou změnou

V průběhu 4 let byly prováděny vstupní i kontrolní vyšetření, všichni pacienti byli pravidelně instruováni o správném provádění ústní hygieny. Současně byly sledovány změny na korunkách zhotovených z C+B plastů, kompozitních plastů a z keramiky. Objektivně tedy byla hodnocena celistvost korunky, abraze materiálu, kvalita okluze, umístění okraje korunky, kvalita marginálního uzávěru, přítomnost zubního kazu, barevná stabilita a stav marginálního parodontu.

Celkem v našem souboru 119 pacientů (58 mužů a 61 žen) bylo hodnoceno 625 korunek a to 411 korunek fazetovaných plastem a 214 kovo-keramických. Věková hranice těchto pacientů byla v rozmezí od 18 do 70 let. Pacienti ve sledované skupině byli kuřáci i nekuřáci, ti co pili kávu a ti,

Tab. 1. Umístění vestibulárního okraje korunky

%	Subgingivální		Paramarginální		Supragingivální	
	Keramika	Plast	Keramika	Plast	Keramika	Plast
G1 (P=0,0056)	46	17	54	81	0	2
G2 (P=0,007)	17	8	83	89	0	3
G3 (P=0,0000)	19	8	78	74	3	18
G4	0	15	36	35	64	50

Tab. 2. Stav gingivy hodnocený vestibulárně a lokálně

%	Optimální stav		Krvácí při dotyku	
	Keramika	Plast	Keramika	Plast
G1 (NS)	81	70	19	30
G2	67	54	33	46
G3 (P=0,0009)	67	48	33	52
G4	59	37	41	63

Tab. 3. Stav povrchu korunky

%	Intaktní		Viditelná prasklina		Odlomení části fazety		Fazeta zcela chybí	
	Keramika	Plast	Keramika	Plast	Keramika	Plast	Keramika	Plast
G1 (NS)	100	92	0	8	0	0	0	0
G2 (P=0,019)	100	82	0	16	0	2	0	0
G3 (P=0,0000)	98	90	2	5	0	5	0	0
G4	95	68	5	27	0	4	0	1

Tab. 4. Sekundární kaz

%	Nebyl nalezen		Viditelný kaz	
	Keramika	Plast	Keramika	Plast
G1 (NS)	100	100	0	0
G2 (NS)	100	95	0	5
G3 (P=0,0002)	100	92	0	08
G4	95	78	5	12

Tab. 5. Hodnocení vestibulárního a orálního okraje korunky

%	Diskolorace není patrná		Jemné zabarvení, po vyleštění zmizí		Zřetelná skvrna, po vyleštění nezmizí		Výrazné barevné skvrny	
	Keramika	Plast	Keramika	Plast	Keramika	Plast	Keramika	Plast
G1 (P=0,0005)	64	25	36	58	0	17	0	0
G2 (NS)	33	30	67	54	0	16	0	0
G3 (P=0,0002)	49	8	51	57	0	35	0	0
G4	0	2	100	38	0	60	0	0

Tab. 6. Porovnání barvy

%	Barevná shoda		Jemný rozdíl barvy		Zřetelný rozdíl proti okolí		Hrubý nesoulad	
	K	P	K	P	K	P	K	P
G1 (NS)	100	91	0	9	0	0	0	0
G2 (P=0,0000)	100	38	0	62	0	0	0	0
G3 (P= 0,0000)	94	7	6	75	0	18	0	0
G4	68	0	32	53	0	43	0	4

Klinické hodnocení fazetových materiálů bylo provedeno pomocí Fischerova exaktního testu pravděpodobnosti (Fischer's exact probability test, one-tailed, FEPT).

Tab. 7. Porovnání plastových a keramických fazetových materiálů

Rozhodující parametry hodnocení fazetových materiálů	Plastové fazety	Keramické fazety
Všeobecný popis	Dobrá adheze k povrchu kovu, průlinčivý povrch	Pevná vazba k povrchu kovu, kompaktní glazovaný povrch
Pevnost materiálu	Střední	Vysoká
Doba odhadované trvanlivosti	Středně dlouhá	Dlouhodobá
Typ pacienta	Motivovaný pacient s dobrou ústní hygienou	Motivovaný pacient s dobrou ústní hygienou
Kontraindikace	—	Bruxismus, parafunkce
Preparace zubů	Menší ztráty tvrdých zubních tkání	Větší ztráty tvrdých zubních tkání
Okrajový uzávěr	Závisí na: technickém provedení korunky, technice cementování, tmelícím materiálu	Závisí na: technickém provedení korunky, technice cementování, tmelícím materiálu
Počet potřebných návštěv	Ideálně dvě nebo tři	Minimálně dvě ordinace návštěvy
Odolnost proti opotřebení	Menší mechanická odolnost, šetří protilehlé zuby, abraze fazet v namáhaných oblastech	Vysoká odolnost, může poškodit protilehlé zuby nebo drahokovové náhrady
Odolnost vůči zlomeninám	Plast se rozlomí při nepřiměřeném tlaku	Porcelán se rozlomí po nepřiměřeném nárazu
Biokompatibilita	Dobrá	Výborná
Technická náročnost	Střední	Vysoká
Leštění a čištění	Časem nutné čištění a leštění	Časem čištění je možné
Estetika	Vyhovující	Výborná
Citlivost po nasazení	Fazetový materiál nezpůsobuje citlivost	Fazetový materiál nezpůsobuje citlivost
Očekávané selhání	Možné	Málo pravděpodobné
Složitost oprav	Jednoduché	Složitě
Cenová relace	1	3x

Trvanlivost závisí na klinických podmínkách a na pacientovi, a proto může být delší či kratší.

co ji nepili. Sledované zuby byly preparovány na schůdkovou preparaci na úrovni subgingivální, paramarginální nebo supragingivální dle indikace. Otisky byly prováděny technikou korekčního otisku pomocí silikonových materiálů. Většina napreparovaných zubů byla opatřena ochrannou provizorní korunkou. Korunky byly většinou zhotoveny standardním postupem v zubní laboratoři

Fakultní nemocnice v Plzni. K cementování byly použity fosfátové polykarboxylátové a skloionomerní cementy. Kovové konstrukce byly zhotoveny z ušlechtilých kovů (Aurix Dental), chromkobaltových a chromniklových slitin. K fazetování byly použity plasty Superpont K+B, kompozitní plasty (Chromasit/Ivoclar, Sinfony/Espe) a keramika (Vita Omega, Vita Omega 900/Vita).

VÝSLEDKY

Výsledky našeho čtyřletého šetření jsme shrnuli do tabulek 1–6, včetně statistického hodnocení. Klinické hodnocení fazetových materiálů bylo provedeno pomocí Fischerova exaktního testu pravděpodobností (Fisher's exact probability test, one-tailed, FEPT).

DISKUSE

Kvalita korunkových náhrad je závislá na mnoha faktorech, od správné indikace, kvality laboratorního zpracování až po stravovací a hygienické návyky pacienta.

Po čtyřech letech našeho klinického výzkumu a shrnutí našich zkušeností vyplývá, že při výběru vhodného fazetového materiálu nesmíme zapomínat na problém různého opotřebení těchto materiálů. Rozdílné opotřebení může překážet správnému okluznímu doteku a způsobuje tak okluzní disharmonii. Velmi často diskutovanou otázkou je také problematika preparace, umístění okraje korunky, a tím také místního dráždění. Víme, že subgingivální okraje mají sklon zapříčinit gingivální zánět, zde pak skutečně významně závisí na kvalitě preparace a laboratorním zpracování. Zajímavé je zjištění, že pokud je zhotovena kvalitní korunka v ústech motivovaného a spolupracujícího pacienta, není signifikantní rozdíl mezi použitými materiály. Pokud je to možné, okraj fazetové korunky by měl být umístěn na vhodném místě, kde může být okraj korunky perfektně kontrolován lékařem a udržován v čistotě pacientem. Shrnutím získaných dat nám vyplývá že :

1. Keramické a plastové korunky jsou funkčně stabilní během své životnosti, ale tři roky po cementování pouze 98 % těchto keramických fazet a 90 % plastických bylo v perfektním stavu. Stabilita barvy po 3 letech u keramických korunek byla 100%, ale pouze 50% u korunek fazetovaných plastem.

2. Mechanická stabilita a odolnost keramických korunek je výrazně vyšší než u plastových korunek. Keramické korunky mohou být potenciálně destruktivní jsou-li postaveny proti přirozenému zubu a některým zejména drahokovovým materiálům. Pak je jejich použití kontraindikováno, stejně jako v případě bruxismu a u pacientů se silným skusem. Keramické korunky jsou jednoznačně indikovány v případech, že antagonální zub je fazetován jakýmkoli keramickým materiálem. Při preparaci na keramické korunky také dochází k větším ztrátám tvrdých zubních tkání, proto v případě, je-li je zub vitální, je nutno správně indikovat typ použitého materiálu. Životnost keramických fazetových korunek je

vyšší než u plastických, v průměru kolem 10 let. Při správné indikaci a dodržení technologie původní vzhled i funkce korunky bývají zachovány.

3. Mechanická abraze (opotřebování) je vyšší u plastických fazetových materiálů. Plastové korunky také vyžadují čištění a leštění nejméně dvakrát za rok, což není nutné v případě korunek keramických.

4. Opravy plastických fazetových materiálů jsou mnohem více ekonomicky výhodné a úspěšnost opravy plastových fazetových materiálů je vyšší než u keramických fazetových materiálů.

5. Plastové fazetové korunky jsou pro pacienta ekonomicky dostupnější než keramické. Poslední rozhodnutí při výběru fazetového materiálu je ale vždy výsledkem dohody mezi pacientem a lékařem (tab. 7).

ZÁVĚR

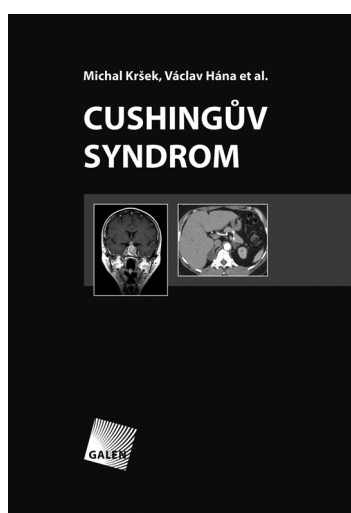
Po analýze získaných informací, které byly shromážděny jednak během klinických stáží v plzeňské fakultní nemocnici, Dental University of British Columbia, Faculty Hospital of Gorgan Medical University v Iránu a studiu odborné literatury, nutně docházíme k závěru, že i když v dnešní době máme velikou škálu fazetových materiálů, neexistuje žádný ideální materiál. V naší dlouhodobé studii ale byly jednoznačně prokázány rozdíly při použití různých fazetových materiálů. Keramické korunky se ukázaly být funkčně i esteticky výrazně stabilnější než ty, kde byly použity plasty. Naopak překvapivé zjištění je, že stav marginálního parodontu je více ovlivněn stavem hygieny než typem fazetového materiálu. Uvědomujeme si ale také, že keramické náhrady nejsou dostupné všem pacientům. Z naší studie ale také vyplývá, že při použití plastových fazetových materiálů můžeme dosáhnout dobrých výsledků. Těch lze ale dosáhnout pouze při dodržování správné indikace, kvalitní laboratorní a ordinační fází. Konečným výsledkem je pak spokojenost našich pacientů.

LITERATURA

1. **Black, G. V.:** The management of enamel margins. Dent. Cosmos, 33, 1981; s. 85-100.
2. **Brisman, A., Hirsch, S. M., Piage, H. et al.:** Tooth shade preferences in older patients. Gerodontics 1985, 1, s. 130-133.
3. **Berman, M. H.:** The complete coverage restoration and the gingival sulcus. J. Prosthet. Dent., 29, 1973; s. 301-304.
4. **Bjorn, A. L., Bjorn, H., Grkovic, B.:** Marginal fit of restorations and its relation to periodontal bone level. Part 11. Crowns. Odontol. Rev., 21, 1970; s. 337-346.
5. **Behend, D. A.:** Ceramometal restorations with supra-

- gingival margins. J. Prosthet Dent., 47, 1982; s. 625-632.
6. CRA (Clinical Research Associated News letter) : Posterior full crowns. Resin Crowns , 4 years clinical status, 25, 2001, 7, s. 1-3.
 7. **Christensen, G. J.:** The use of porcelain fused to material restoration in current dental practice: a survey. J. Prosthet. Dent., 56, 1986, s. 1-3.
 8. **Eissmann, H. F., Radke R. A., Noble, W. H.:** Physiologic design criteria for fixed dental restorations. Dent. Clin. North Am., 15, 1971, s. 543-568.
 9. **Gardner, F. M.:** Margins of complete crowns-Literature review. J. Prosthet. Dent., 48, 1982, s. 396-400.
 10. **Hubálková, H.:** Evaluation of classical facet crowns 8-15 years after cementation. J. Progres Dent, 2003, 5, s. 34-37.
 11. **Sondell, K., Söderfeldt, B., Palmqvist, S.:** . Int. J. Prosthodontic, 15, 2002, s. 28-37.
 12. **Jagger, D. C., Harrison, A.:** An in vitro investigation into the wear effects of unglazed, glazed and polished porcelain on human enamel. J. Prosthet. Dent., 72, 1994, s. 320-323.
 13. **Knibbs, P. J.:** Methods of clinical evaluation of dental restorative materials , J. Oral. Rehabil., 109, 24, 1997.
 14. **Korioth, T. W. P., Hannam, A. G.:** Deformation of the human mandible during simulated tooth clenching, J. Dent., 73, 56, 1994.
 15. **Larato, D. C.:** Effect of cervical margins on gingiva. J. Calif. Dent Assoc., 45, 1969; s. 19-22.
 16. **Mahalik, J. A., Knap, F. J., Weiter, E. J.:** Occlusal wear in prosthodontics. J. Am. Dent. Assoc., 82, 1997, 1, s. 154-159.
 17. **Monasky, G. E., Taylor, D. F.:** Studies on wear of porcelain, enamel and gold. J. Prosthet. Dent., 25, 1971, s. 299-306.
 18. **Plasmans, P. J. M., Kuipers, L., Vollenbrock, H. R. et al.:** The occlusal states of molars, J. Prosthet. Dent., 60, 1988, s. 500-503.
 19. **Ryge, G., Cvar, J. F.:** Criteria for clinical evaluation of dental restorative evaluations. United States Dental Health Centre.Pub., No: 7902244, San Francisco, 1971.
 20. **Richter, W. A., Ueno, H.:** Relationship of crown margin placement to gingival inflammation. J. Prosthet. Dent., 30, 1973, s. 156-161.
 21. **Stein, R. S., Kuwata, M.:** A dentist and a dental technologist analyze current ceramo-metal procedures. Dent. Clin. North Am., 21, 1977, s. 729-749.
 22. **Dostálová, T., Kučerová, H., Hubálková, H., Koránová, M.:** Kovokeramická fixní protetická nahraďa. Hodnocení po dvou letech. Progresdent, 5, 2002, s. 40-43.
 23. **Dostálová, T., Hubálková, H.:** Korunkové a můstkové materiály na bázi polymerů. Progresdent, 1, 2003, s. 3-6.

MUDr. Abdollah Boldaji
Stomatologická klinika LF UK a FN
Alej Svobody 80
304 60 Plzeň



CUSHINGŮV SYNDROM

Michal Kršek, Václav Hána et al.

Cushingův syndrom je onemocnění známé již více než 70 let. Má velmi různorodou etiologii a pestrý a variabilní klinický obraz. Kvůli těmto vlastnostem, charakteru sekrece kortisolu a aktivity celé regulační osy hypothalamus–hypofýza–kůra nadledvin a zároveň nedostatečné senzitivitě a specifitě laboratorních testů, které jsou k dispozici, jde o jedno z nekomplikovanějších onemocnění v klinické endokrinologii. Každý pacient s Cushingovým syndromem je pro endokrinologa vždy novou výzvou a často přináší různá překvapení, úskalí a nečekané komplikace na cestě od správné diagnózy k definitivní terapii. Z uvedených důvodů patří péče o pacienty s Cushingovým syndromem na specializovaná pracoviště, mající

odpovídající personální a laboratorní vybavení a spolupracující s dalšími odborníky a pracovišti. Tato monografie shrnuje současný stav poznání problematiky a využívá zkušenosti endokrinologů z III. interní kliniky 1. LF UK v Praze, kterou prošly řádově stovky pacientů s Cushingovým syndromem a která má v České republice s uvedenou problematikou největší zkušenosti. To však neznamena, že je kniha určena pouze úzkému okruhu endokrinologů, protože s diagnostikou a diferenciální diagnostikou Cushingova syndromu se setkává řada dalších lékařů, zejména internistů, obezitologů, diabetologů, ale i dalších odborností.

Vydal Galén v roce 2006, ISBN 80-7262-399-0, formát 155 x 225 mm, váz., barevná příl., 144 str., cena 390 Kč.

Objednávku můžete poslat na adresu: Nakladatelské a tiskové středisko ČLS JEP, Sokolská 31, 120 26 Praha 2, fax: 224 266 226, e-mail: nts@cls.cz