

Reakce zubní dřene po fraktuře klinické korunky stálých zubů

Hecová H., Merglová V., Stehlíková J.

Stomatologická klinika LF UK a FN, Plzeň,
přednosta doc. MUDr. A. Zicha, CSc.

Souhrn

Fraktury zubní korunky stálých zubů patří mezi nejčastější dentální poranění. Při úrazu bývají postiženy tvrdé zubní tkáně, u komplikovaných zlomenin, kdy lomná linie zasahuje dřevnou dutinu, je poškozena i zubní dřev. Cílem této retrospektivní studie bylo analyzovat soubor pacientů, kteří byli pro frakturu zubní korunky stálých zubů ošetřeni na Stomatologické klinice LF UK FN v Plzni. Autorky v článku zjišťují možné posttraumatické následky tohoto dentálního poranění.

Klíčová slova: fraktura zubní korunky – vitalita – nekróza – obliterace

Hecová H., Merglová V., Stehlíková J.:

Reaction of Dental Pulp after Fracture of a Clinical Crown of Permanent Teeth

Summary: Fractures of the tooth crown of permanent teeth belong to the most frequent dental injuries. The injury often affects hard dental tissues in complicated fractures, where the fracture line reached into dental pulp, affects dental pulp as well. The aim of this retrospective study was to analyze a group of patients, who were treated for a fracture of dental cap of permanent teeth at the Stomatological Clinic of the Faculty Hospital at Medical Faculty, Charles University in Plzen (Pilsen). The authors outline possible post-traumatic consequences of this kind of dental injury.

Key words: fracture of dental crown – vitality – necrosis – obliteration

Čes. Stomat., roč. 106, 2006, č. 3, s. 84–87.

ÚVOD

Fraktury zubní korunky stálých zubů patří mezi nejčastější dentální poranění. Postiženy bývají většinou horní frontální zuby, méně často zuby dolní. Při úrazu bývají poškozeny tvrdé zubní tkáně, u komplikovaného typu zlomenin i zubní dřev. Nejméně závažným poraněním jsou infrakce a fraktury sklovin, kdy lomná linie nepřesáhne dentino-sklovinou hranici. Pokud zasáhne lomná linie do dentinu, je situace složitější. Zubní dřev sice není přímo postiženo, ale přesto je u dětí i u dospělých pacientů vystavena riziku bakteriální infekce. Důvodem jsou navenek otevřené dentinové tubuly, kterými mohou bakterie volně pronikat do dřevné dutiny. Pokud není lomná linie v krátké době ošetřena dokonale těsnící adhezivní výplní, je riziko postižení pulpy vysoké [1, 3].

U komplikovaných zlomenin zubní korunky probíhá lomná linie sklovinou i dentinem a otevírá dřevnou dutinu. Tkáň živé zubní dřene je poškozena vlastním mechanismem úrazu a navíc je vystavena i bakteriálnímu prostředí ústní dutiny. Není-li provedeno včas řádné ošetření, nastá-

nou v zubní dřeni změny, které rychle vedou k jejímu zánětu, eventuálně k nekróze. O způsobu ošetření rozhoduje především věk pacienta a s tím související stupeň vývoje zubního kořene. U zubů s nedokončeným vývojem kořenového hrotu je prvořadým úkolem udržet vitální zubní pulpu a zajistit tak přirozený vývoj kořene i uzavřít foramen apicale. U zubů, jejichž vývoj kořene byl dokončen, provedeme exstirpaci poraněné zubní dřene a kořenový kanálek plníme dobře těsnící kořenovou výplní [1, 2].

U dentálních úrazů někdy dochází ke kombinaci fraktury zubní korunky s poškozením závěsného aparátu. Méně závažná poranění parodontu, jako kontuze a subluxace, bývají často přehlédnuta a působí jako další možný faktor při rozvoji posttraumatických komplikací. Cílem prezentované studie bylo zjistit reakci zubní dřene po frakturách klinické korunky s různým stupněm závažnosti.

MATERIÁL A METODIKA

Během naší studie jsme zkontrolovali soubor

pacientů (dětí i dospělých), kteří byli v letech 1995 až 2002 ošetřeni na Stomatologické klinice LF UK a FN v Plzni pro frakturu zubní korunky. Pacienti byli retrospektivně vyhledáni na základě dokumentace a následovně klinicky a v případě potřeby i rentgenologicky vyšetřeni. Sledovaný soubor tvořilo 367 stálých zubů. U pacientů jsme hodnotili věk v době úrazu, závažnost fraktury dle umístění lomné linie, včasnost a způsob ošetření. V průběhu kontrolních vyšetření jsme zjišťovali vitalitu zubní dřevě a případné post-traumatické následky.

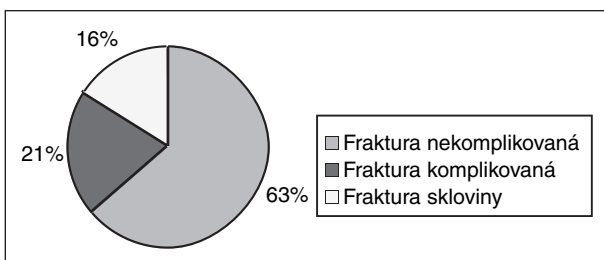
VÝSLEDKY

Věk pacientů v době úrazu

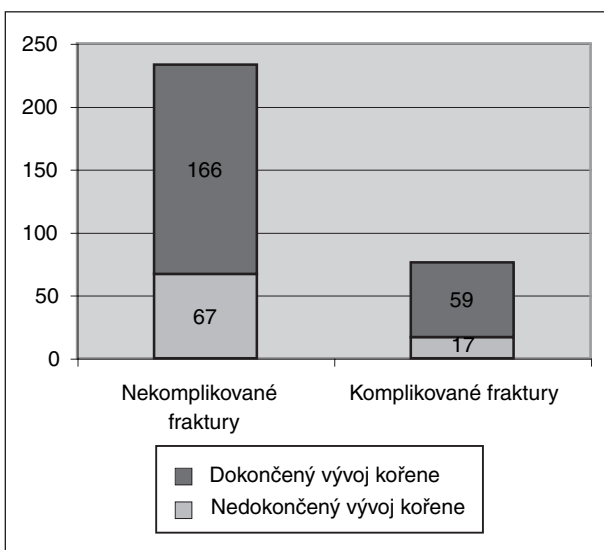
Věkové rozmezí pacientů v našem souboru bylo v době úrazu od 6 do 54 let. Nejčastěji jsme ošetřovali pacienty s frakturou zubní korunky ve věkové kategorii 11–15 let. Nejvyšší počet zubů s frakturou klinické korunky během jednoho úrazu se vyskytl u 25letého pacienta, který si po pádu z kola způsobil u 6 zubů zlomeninu klinické korunky s různým stupněm závažnosti.

Charakteristika zlomenin klinické korunky

V našem souboru 367 zubů jsme se setkali se



Graf 1. Typ fraktury klinické korunky.

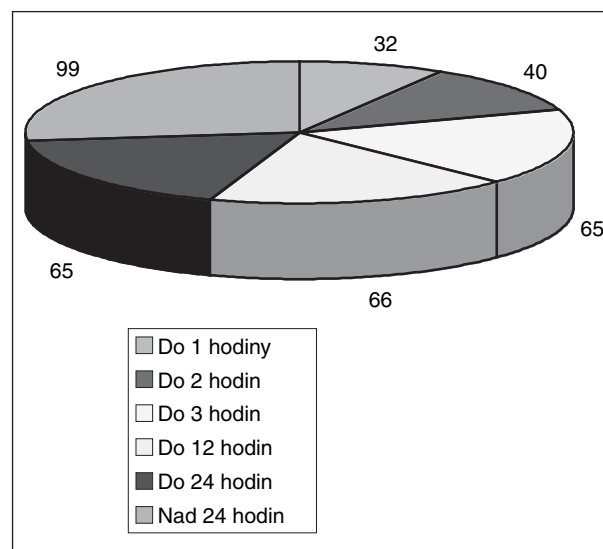


Graf 2. Stav vývoje kořenového hrotu.

všemi typy zlomenin klinické korunky (graf 1). Nejčastěji se jednalo o nekomplikované fraktury klinické korunky. Tímto úrazem bylo postiženo 233 zubů (63,6 %). Infrakce nebo odlomení skloviny se v našem souboru vyskytly u 58 zubů (15,6 %), komplikovanou frakturou s otevřením dřeňové dutiny bylo postiženo 76 zubů (20,8 %). Současné poranění závěsného aparátu se v našem souboru dle dokumentace zjistilo u 28 zubů se zlomeninou klinické korunky. Nedokončený vývoj zubního kořene v době úrazu jsme zjistili u 84 zubů. U 67 z těchto zubů se jednalo o nekomplikovanou frakturu klinické korunky a u 17 zubů byla v různém rozsahu otevřena dřeňová dutina a poraněna pulpa (graf 2).

Včasnost ošetření zubů s frakturou klinické korunky

Podle údajů dokumentace jsme sledovali dobu od úrazu do prvního ošetření. Do jedné hodiny bylo provedeno ošetření u 32 zubů, za déle než 24 hodin byla lomná plocha překryta u 99 zubů (graf 3).



Graf 3. Doba od úrazu k prvnímu ošetření.

Způsob ošetření zubů s frakturou klinické korunky

58 zubů s infrakcí nebo odlomením skloviny jsme ošetřili pouhým zábrusem a ohlazením nerovností. U dětí do 15 let byla v těchto případech zároveň provedena aplikace roztoku, gelu nebo laku s fluoridy na lomnou plochu. U nekomplikovaných fraktur zubní korunky byla u 166 zubů lomná plocha překryta adhezivní výplní ze skloionomerního cementu nebo fotokompozitního materiálu. Klasický obvaz lomné plochy s hydroxidem vápenatým byl použit u 67 zubů s nedokončeným vývojem kořene a linií lomu zasahující do těsné blízkosti dřeňové dutiny.

U 59 zubů s dokončeným vývojem kořenového

Tab. 1. Způsob ošetření zubů s frakturou klinické korunky

Způsob ošetření zlomenin zubní korunky			
Fraktury komplikované		Fraktury nekomplikované	
Zábrus odlomené skloviny	58 zubů	Extirpace vitální pulpy	59 zubů
Adhezivní překrytí s SIC	166 zubů	Amputace pulpy dle Cveka	8 zubů
Nepřímé překrytí zubní dřeně	67 zubů	Hluboká amputace	4 zuby
		Přímé překrytí zubní dřeně	5 zubů

Tab. 2. Hodnocení vitality zubní dřeně

Typ fraktury	Hodnocení vitality zubní dřeně	Zachovaná vitalita
	Počet hodnocených zubů	
Fraktura skloviny	58 zubů	58 zubů (100%)
Fraktura nekomplikovaná	212 zubů	184 zubů (86,8%)
Fraktura komplikovaná	17 zubů	9 zubů (52,9%)

hrotu byly komplikované fraktury klinické korunky ošetřeny metodou extirpace vitální pulpy. V případech nedokončeného vývoje kořene byla u 8 zubů použita metoda amputace pulpy dle Cveka, u 4 zubů byla provedena hluboká amputace a 5 zubů s bodovou perforací dřeňové dutiny bylo ošetřeno metodou přímého překrytí zubní dřeně za použití hydroxidu vápenatého (tab. 1).

Hodnocení vitality zubní dřeně

Stav zubní dřeně jsme hodnotili na základě anamnestických dat, klinického vyšetření a reakce na chlad. Ve sporných případech jsme zhotovili intraorální rentgenový snímek. Podle námi zjištěných údajů vitalita zubní dřeně zůstala zachována u všech zubů s infrakcí nebo odlomením skloviny. U zubů s nekomplikovanou zlomeninou klinické korunky jsme hodnotili pouze 212 zubů, protože 21 poraněných zubů jsme museli pro opakované úrazy nebo obtíže při hodnocení ze souboru vyřadit. U zubů s nekomplikovanou frakturou klinické korunky zůstala pulpa vitální u 184 zubů.

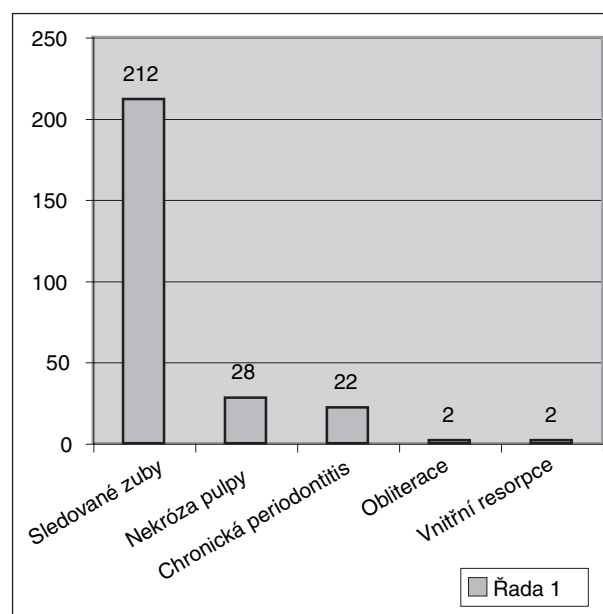
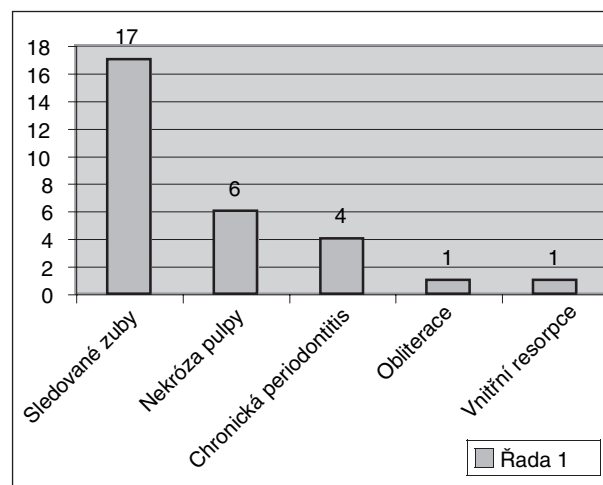
U komplikovaných zlomenin klinické korunky jsme životnost zubní dřeně hodnotili pouze u 17 zubů s nedokončeným vývojem zubního kořene, u kterých byla použita vitální metoda ošetření. Živá zubní dřen zůstala zachována v 6 případech po Cvekově amputaci, ve 2 případech po hluboké amputaci a v jednom případě po přímém překrytí zubní dřeně (tab. 2).

Následky zlomenin klinické korunky

U našeho souboru poraněných zubů jsme zjišťovali výskyt nekrózy zubní dřeně, chronické periodontitidy, obliterace dřeňové dutiny a vnitřního granulomu. Poúrazovou nekrózu zubní dřeně jsme zjistili u 28 zubů s nekomplikovanou frakturou klinické korunky. Doplňující rentgenologické vyšetření těchto zubů prokázalo ve 22 případech současný nález chronické periapikální léze.

V případě komplikovaných fraktur jsme pou-

razovou nekrózu hodnotili pouze u zubů, u kterých byla při ošetření akutního úrazu použita některá z metod vedoucích k uchování živé zubní

**Graf 4. Výskyt následků u nekomplikovaných fraktur zubní korunky.****Graf 5. Výskyt následků u komplikovaných fraktur zubní korunky.**

dřeně. Celkově jsme pouřazovou nekrózu u této skupiny poranění zjistili u 6 zubů. Chronická periodontitis se ve skupině fraktur s otevřenou dřeňovou dutinou vyskytla u 6 zubů. V souvislosti s pouřazovou nekrózou byla tato komplikace zjištěna pouze u 2 zubů, ve 4 případech se chronická periodontitis rozvinula v důsledku nedokonalého endodontického ošetření po extirpaci poraněné zubní dřeně. Mezi dalšími komplikacemi se v našem souboru vyskytly obliterace dřeňové dutiny a vnitřní resorpce. Obliterace i vnitřní resorpce postihla vždy 2 zuby s nekomplikovanou frakturou zubní korunky a jeden zub ošetřený metodou přímého překrytí zubní dřeně pomocí hydroxidu vápenatého (graf 4, graf 5).

DISKUSE

Zlomeniny klinické korunky jsou nejčastějším úrazem u zubů s nedokončeným i dokončeným vývojem kořene. Prvořadým klinickým zájmem je zachovat vitalitu zubní dřeně postiženého zubu. Tento požadavek je obzvláště významný u dětských pacientů, kdy živá pulpální tkáň je nezbytná pro dokončení vývoje zubního kořene. Nekróza zubní dřeně u fraktur korunky může vzniknout následkem hemorrhagie uvnitř dřeňové dutiny, zejména pokud jsou současně poraněny i periodontální tkáně a porušen nervově cévní svazek. Častější příčinou však je bakteriální infekce, která proniká do dřeňové dutiny a kořenového kanálku přes otevřené tubuly. I zdánlivě neškodné praskliny skloviny mohou být příčinou nekrózy zubní dřeně, pokud spára překročí dentinskou hranici [2]. Prognóza na uchování živé pulpy je u nekomplikovaných fraktur zubní korunky dobrá, pokud je lomná plocha v krátké době po poranění ošetřena dokonale těsnící adhezivní výplní. Úspěšnost ošetření se v těchto případech udává až 98 % [3, 4]. V našem souboru zůstala zachována vitalita zubní dřeně u 184 zubů s nekomplikovanou frakturou zubní korunky, což představuje 86,8 % sledovaných poraněných zubů. V 21 případech nekomplikované fraktury zubní korunky nebyla vitalita hodnocena, neboť zuby byly buď opakovaně poraněny nebo byly součástí fixní protetické náhrady.

U komplikovaných fraktur zubní korunky je pulpa přímo vystavena bakteriálnímu prostředí ústní dutiny. Zachování živé zubní dřeně v těchto případech závisí na rozsahu perforace, včasnosti ošetření a věku pacienta. Tyto faktory rozhodují o tom, zda je indikováno pouhé překrytí pulpy nebo částečná či hluboká amputace nebo zda je kontaminovaná zubní dřev zcela odstraněna. Vitalita zubní dřeně může být dle literárních

údajů zachována přibližně v 75 %. Úspěšné ošetření u tohoto typu fraktur zubní korunky jsme v našem souboru zjistili u 52,9 % poraněných zubů.

U pacientů našeho souboru jsme se setkali s častějším výskytem pouřazové nekrózy, než uvádí většina studií. Příčinou může být opožděné ošetření fraktur zubní korunky. V našem souboru byla lomná plocha u 99 zubů překryta za dobu delší než 24 hodin. V úvahu je nutno vzít i možné poškození nervově cévního svazku, pokud byl vedle ztráty tvrdých zubních tkání poraněn i závěsný aparát zubu. Vysoký výskyt chronických periapikálních lézí pak svědčí o nutnosti dlouhodobých pouřazových kontrol, a to včetně rentgenologického vyšetření.

ZÁVĚR

Úspěšné ošetřování zlomenin klinických korunek u dětí i dospělých pacientů závisí na správně stanovené diagnóze, včasnosti ošetření a volbě vhodného terapeutického postupu. Po definitivním ošetření je nezbytné pacienty dlouhodobě klinicky i rentgenologicky sledovat s ohledem na možný výskyt pouřazových následků. U zlomenin klinických korunek se můžeme zejména setkat s posttraumatickou nekrózou pulpy, chronickým zánětem periapikálních tkání a obliterací dřeňové dutiny.

Práce byla podpořena grantem IGA MZ ČR č. NK 7446 -3.

LITERATURA

1. **Love, R. M.:** Effects of dental trauma on the pulp. Endodontics, roč. 9, 2001, č. 4, s. 427-436.
2. **Olsburgh, S., Krejci, I.:** Pulp response to traumatic crown fractures. Endodontic Topics, roč. 5, 2003, č.1, s. 26-40.
3. **Maguire, A., Murray, J. J., A. I- Majed, I.:** A retrospective study of treatment provided in the primary and secondary care services for children attending a dental hospital following complicated crown fracture in the permanent dentition. Int. J. Pediatr. Dent., roč. 10, 2000, č. 3, s. 182-191.
4. **Robertson, A., Andreasen, F. M., Andreasen, J. O., Norén, J. G.:** Long-term prognosis of crown - fractured permanent incisors. The effect of stage of root development and associated luxation injury. Int. J. Paed. Dent., roč. 10, 2000, č. 3, s. 191-199.
5. **Robertson, A., Robertson, S., Norén, J. G.:** A retrospective evaluation of traumatized permanent teeth. Int. J. Paed. Dent., roč. 7, 1997, s. 217-226.

*MUDr. Hana Hecová
Zahradní 79
326 00 Plzeň*