

# Klinická studie sledující poúrazové následky stálých zubů

Hecová H., Merglová V., Stehlíková J.

Stomatologická klinika LF UK a FN, Plzeň,  
přednosta doc. MUDr. A. Zicha, CSc.

Věnováno doc. MUDr. Evě Záhlavové, CSc., k jejímu významnému životnímu jubileu.

## Souhrn

Úrazy stálých zubů patří k nejčastějším poraněním v orofaciální oblasti. Při úrazu bývají postiženy tvrdé zubní tkáň, tkáň paradontu a zubní dřeň. Následky úrazů se projeví buď bezprostředně po poranění nebo s odstupem, a to i několika let. Cílem naší studie bylo analyzovat soubor 510 zubů s různým typem dentálního poranění a zjistit vyskytující se pozdní poúrazové následky.

**Klíčová slova:** vitalita zubní dřeně – obliterace – posttraumatická resorpce kořene

**Hecová H., Merglová V., Stehlíková J.:**

## A Clinical Study Evaluating Posttraumatic Consequences in Permanent Teeth

**Summary:** Injuries of permanent teeth belong to the most frequent traumas of the oro-facial region. Hard and periodontal tissues and the pulp of the tooth can be involved. Consequences of these injuries become both immediately or later. The aim of our study was to analyze a group of 510 teeth with different types of dental injury and to find the late posttraumatic consequences.

**Key words:** pulp vitality – obliteration – posttraumatic root resorption

Čes. Stomat., roč. 106, 2006, č. 2, s. 43–48.

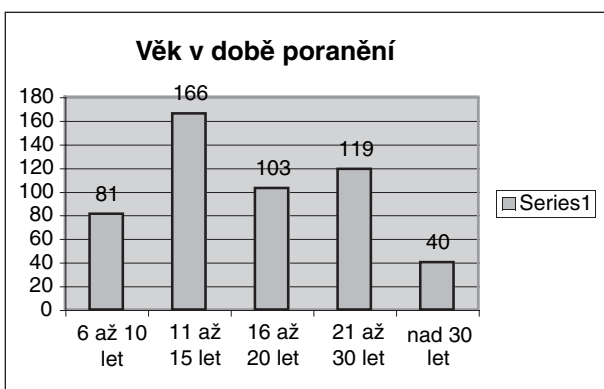
## ÚVOD

S úrazy stálých zubů se zubní lékaři ve svých ordinacích setkávají poměrně často. K poranění dochází nejčastěji u dětí mezi 8. až 11. rokem života, avšak ani u dospělých pacientů nejsou úrazy zubů vzácností. Při úrazu bývají postiženy různé struktury stomatognátního systému. Vedle viditelného poškození tvrdých zubních tkání nebo gingivy bývá v různém stupni poraněn i závěsný aparát, zubní dřeň nebo alveolární kost. Pro lékaře ošetřujícího čerstvý úraz je velice obtížné až nemožné přesně určit, do jaké míry jsou jednotlivé tkáňe poškozeny, a proto zvolené primární ošetření nemusí být vždy dostačující. Hojení po úrazu navíc ovlivňují i další faktory, jako je stadium vývoje zubního kořene, vliv bakteriální infekce v prostředí ústní dutiny a prostupnost obnaženého dentinu pro bakterie a jejich toxiny. Uvedené skutečnosti bývají příčinou poúrazových komplikací, jež se mohou objevit buď bezprostředně po úrazu nebo s odstupem, a to i několika let [1,6,9]. Mezi nejčastější poúrazové následky patří ztráta vitality zubní dřeně a s ní

související rozvoj chronické periodontitis, případně vytvoření intraorální píštěle. Cílem prezentované studie bylo zjistit výskyt pozdních poúrazových následků u jednotlivých typů dentálních poranění.

## MATERIÁL A METODIKA

Během naší studie jsme na základě dokumentace retrospektivně vyhledali a následovně zkontrolovali soubor 225 pacientů (77 žen a 148 mužů), kteří byli v letech 1995–2002 pro dentální poranění ošetřeni na Stomatologické klinice LF UK a FN v Plzni. U pacientů jsme zjišťovali věk v době úrazu, příčiny úrazů, druh a počet poraněných zubů a typ dentálního poranění. V průběhu kontrolních vyšetření jsme se zaměřili na hodnocení testů vitality a při podezření na výskyt poúrazových komplikací bylo provedeno rentgenologické vyšetření. Do této studie jsou zařazeni pacienti, kteří v době kontrolního vyšetření byli starší 15 let.



Graf 1. Věk pacientů v době úrazu.

## VÝSLEDKY

### Věk pacientů v době úrazu

Věkové rozmezí pacientů v našem souboru bylo v době úrazu od 8 do 65 let. Nejvíce poraněných zubů, a to 166, bylo ošetřeno ve věkové kategorii 11 až 15 let (graf 1).

### Příčiny úrazu

Jako nejčastější příčinu dentálního poranění uváděli pacienti našeho souboru sport, zejména pak cyklistiku (277 zubů, tj. 54,3 %). V důsledku školního úrazu došlo k poranění 60 zubů (11,76 %). Z ostatních příčin byla v dokumentaci uvedena hra nebo dopravní, domácí, pracovní a kriminální úraz (tab. 1).

### Druh a počet poraněných zubů

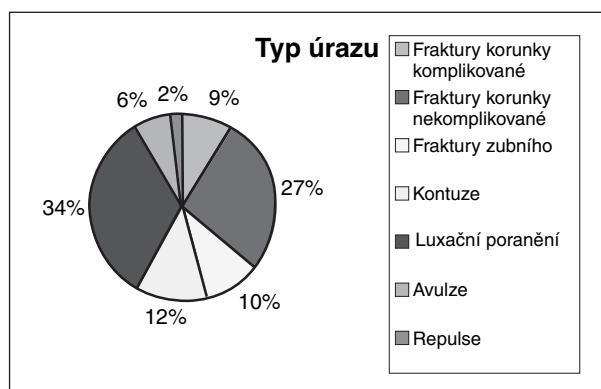
Celkově je do našeho souboru zařazeno 510 zubů. Nejčastěji poraněnými zuby byly horní velké řezáky (zub 11 ve 152 případech, zub 21 ve 138 případech). Nejvyšší počet poraněných zubů během jednoho úrazu se vyskytoval u 25letého pacienta, který si po pádu z kola u 3 zubů způsobil poranění závěsného aparátu a u 6 zubů frak-

Tab. 1. Příčiny úrazu

Příčina úrazu	Počet zubů	%
Sport	277	54,3
Školní úraz	60	11,8
Autonehoda	40	7,8
Domácí úraz	40	7,8
Kriminální úraz	40	7,8
Pád při hře	34	6,8
Pracovní úraz	19	3,7

Tab. 2. Druh a počet poraněných zubů

Typ zubu	Počet úrazů	Typ zubu	Počet úrazů
Zub 13	7	Zub 33	2
Zub 12	51	Zub 32	17
Zub 11	152	Zub 31	35
Zub 21	138	Zub 41	32
Zub 22	50	Zub 42	17
Zub 23	1	Zub 43	4



Graf 2. Typ dentálního poranění.

туру klinické korunky s různým stupněm závažnosti (tab. 2).

### Charakteristika dentálních poranění

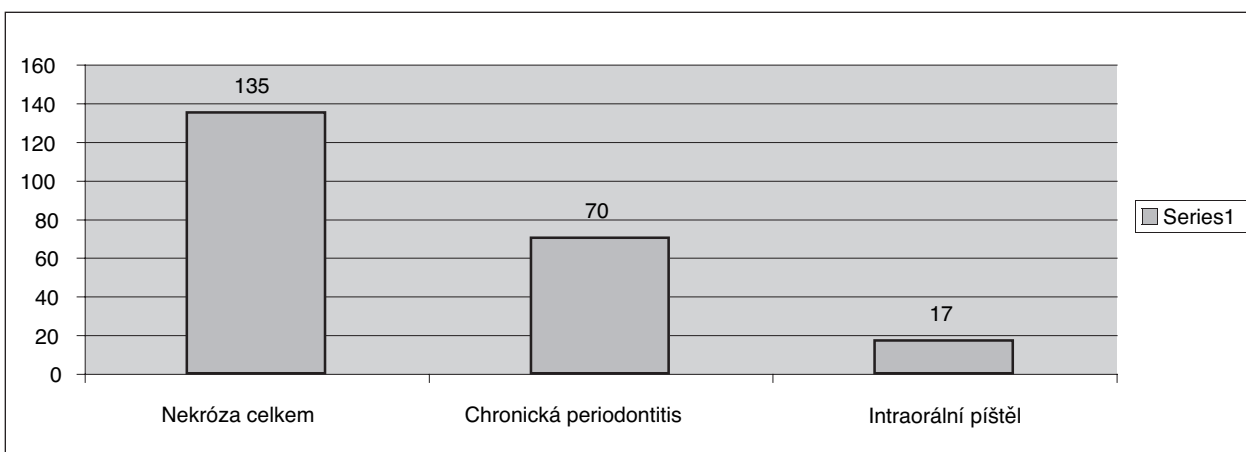
V našem souboru jsme se setkali se všemi typy dentálních poranění (graf 2). Nejčastěji se jednalo o laterální a extruzivní luxace (161 zubů, tj. 33,6 %) a nekomplikované fraktury zubní korunky (130 zubů, tj. 27,4 %). Nejméně často se vyskytovaly repulze (11 zubů, tj. 2,3 %). U části pacientů jsme se kromě úrazu zubů setkali s dalším přidruženým poraněním. Většinou se jednalo o poranění měkkých tkání, zlomeniny čelistních kostí nebo polytrauma.

### Ztráta vitality zubní dřevě

Posttraumatická nekróza zubní dřevě byla v našem souboru nejčastějším následkem dentálního poranění. Ke ztrátě vitality došlo u 135 zubů ( tj. 31,2 % ze 433 původně vitálních zubů). Nejčastější příčinou této komplikace bylo poškození nervové cévního svazku v oblasti foramen anatomicum u poranění závěsného aparátu. Po kontuzi došlo k odumření zubní dřevě u 23 zubů (38,98 %), po repulzi u 6 zubů (54,6 %). V případě vertikálních a laterálních luxací se posttraumatická nekróza vyskytla u 40 zubů ( 24,8 %). Ztráta vitality zubní dřevě byla zjištěna též u 19 zubů s nekomplikovanou frakturou klinické korunky (14,6 %). U avulzí, fraktur zubního kořene a komplikovaných zlomenin klinické korunky jsme tento následek nehodnotili, neboť u části pacientů byla v rámci ošetření akutního úrazu provedena vitální exstirpace zubní dřevě (tab. 3).

Tab. 3. Ztráta vitality zubní dřevě

Typ úrazu	Počet zubů
Extruzivní a laterální luxace	40
Nekomplikované fraktury	19
Kontuze	23
Repulse	6
Ostatní úrazy	47



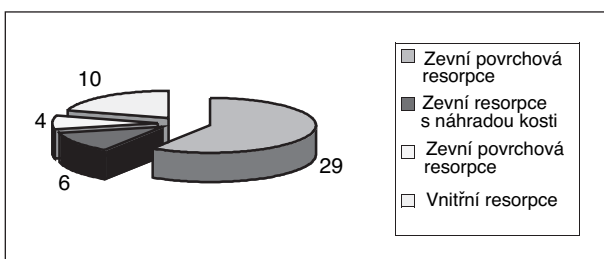
**Graf 3. Komplikace související s nekrózou zubní dřeně.**

### Následky úrazů související se ztrátou vitality zubní dřeně

Mezi následky související se ztrátou vitality zubní dřeně patří rozvoj chronické periodontitis a vytvoření intraorální nebo extraorální píštěle. Kontrolní rentgenologické vyšetření zubů s negativním testem vitality prokázalo současný výskyt chronické periodontitis v 70 případech (tj. 51,9%). U 17 zubů (tj. 12,6 %) byla posttraumatická nekróza pulpy spojena i se vznikem slizniční píštěle (graf 3). Kožní píštěl se u souboru našich pacientů nevyskytovala.

### Výskyt poúrazové resorpce

V našem projektu jsme zjistili 39 zubů postižených zevní resorpcí. V 16 případech byla tato komplikace pozorována u avulzí. Z celkového počtu těchto poranění v našem souboru se resorpce vyskytla v 42 % případů. Druhým typem úrazů s následkem zevní resorpce byly laterální a vertikální luxace (13 zubů). U fraktur zubní korunky byla tato komplikace zjištěna v 6 případech, z toho u 2 zubů se poranění tvrdých zubních tkání kombinovalo s poraněním závěsného aparátu. U kontuzí a repulzí se tento následek vyskytl vždy u 2 zubů. Na základě rentgenologického vyšetření a klinické kontroly vitality zubní dřeně jsme ve 29 případech hodnotili resorpci kořene jako zánětlivou, v 6 případech jako resorpci s náhradou kosti a u 4 zubů jako povrchovou.



**Graf 4. Typy poúrazové resorpce.**

Vnitřní resorpce se v našem souboru vyskytovala u 10 zubů. V 5 případech šlo o následek poranění závěsného aparátu, ve 3 případech vnitřní resorpci předcházelo poranění tvrdých zubních tkání, u 2 zubů byla pozorována současně se zevní resorpcí kořene po avulzi. U 7 zubů probíhal resorptivní proces uvnitř kořenového kanálku bez perforace jeho stěny, ve 2 případech došlo k perforaci vnitřního granulomu do periodoncia, v 1 případě zeslabení stěny kořene resorptivním defektem vedlo k fraktuře radixu (graf 4).

### Obliterace dřeňové dutiny a kořenového kanálku

S obliterací dřeňové dutiny a kořenového kanálku jsme se v našem souboru setkali pouze u 16 zubů. Vyskytla se u fraktur zubní korunky, kontuzí a luxačních úrazů (tab. 4).

### Resorpce alveolární kosti

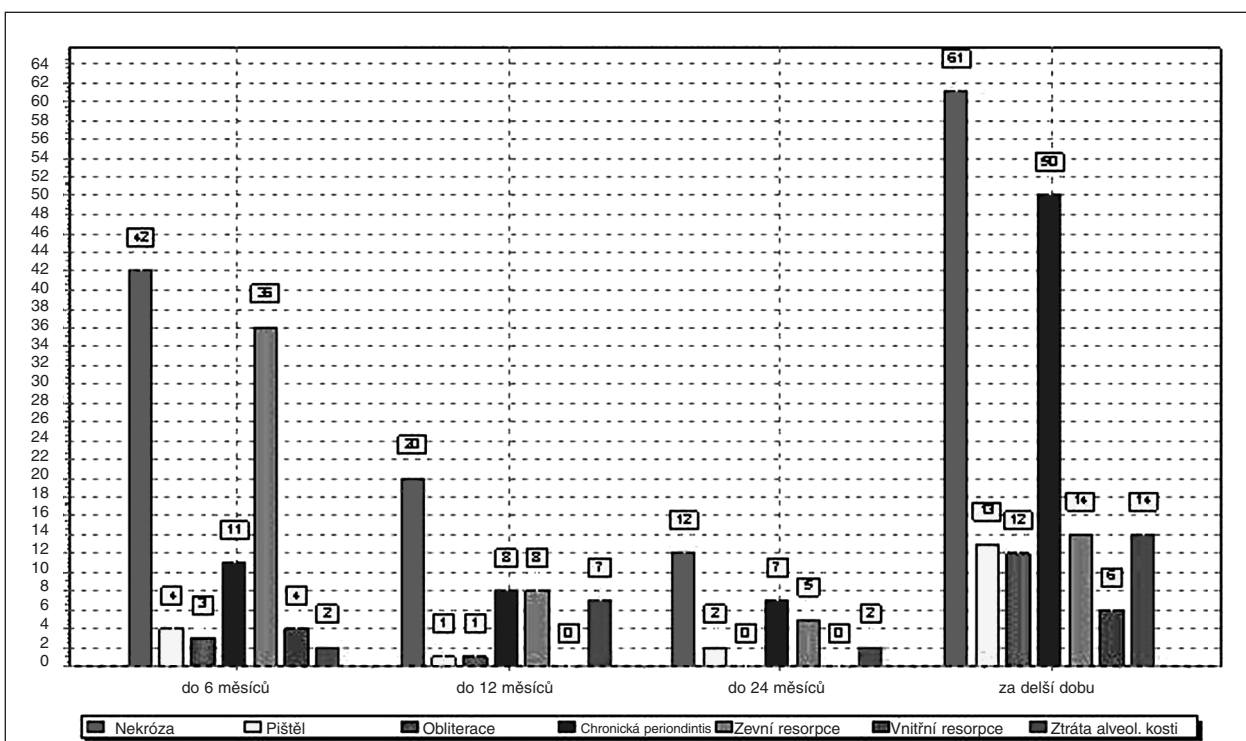
Ztrátu alveolární kosti jsme zjistili u 22 zubů. Ve všech případech se jednalo o následek po poranění závěsného aparátu, z toho v 6 případech šlo o současnou frakturu čelistní kosti. U 8 případů resorpce postihla vestibulární stranu alveolu a ztráta marginální kosti byla spojena s ústupem gingivy a obnažením zubního krčku (tab. 5).

**Tab. 4. Obliterace dřeňové dutiny**

Typ úrazu	Počet zubů
Kontuze zubu	4
Luxační úrazy	4
Nekomplikované fraktury korunky	5
Komplikované fraktury korunky	3

**Tab. 5. Ztráta alveolární kosti**

Typ úrazu	Počet zubů
Kontuze zubu	2 zuby
Luxace vertikální	7 zubů
Luxace laterální	12 zubů
Avulze	1 zub



Graf 5. Doba od úrazu do zjištění následku.

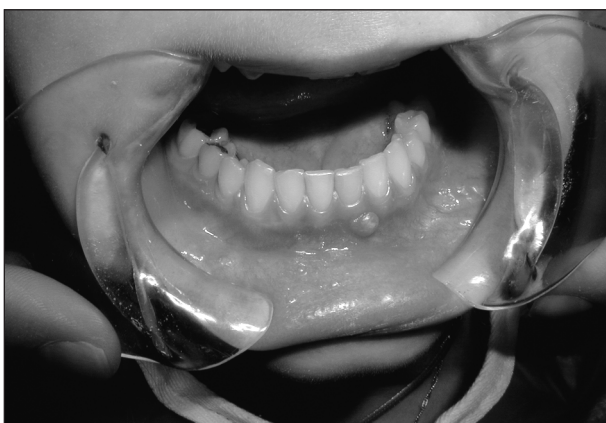#### Doba zjištění poúrazových následků

U všech pacientů našeho souboru jsme zjišťovali, v jakém časovém odstupu po poranění byly jednotlivé poúrazové následky diagnostikovány. Výsledky jsou zobrazeny graficky (graf 5).

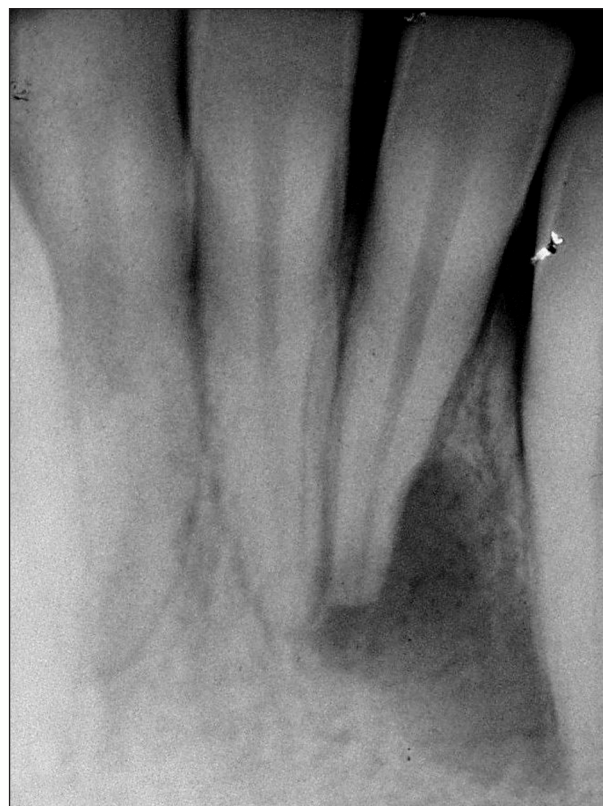ního svazku v oblasti foramen anatomicum nebo bakteriální kontaminace zubní dřeně. U nekomplikovaných fraktur sice není zubní dřeň přímo zasažena, avšak k průniku mikroorganismů nebo

#### Diskuse

Pozdní poúrazové následky se vyskytují u všech typů dentálních poranění. Ztráta vitality zubní dřeně představuje nejčastější následek úrazů stálých zubů. V našem souboru tato komplikace postihla 31,2 % poraněných zubů, které při ošetření akutního úrazu vykazovaly vitální zubní dřeň. Příčinou bývá poškození nervové cév-



Obr. 1a. Pacientka 17 let, intraorální pištěl po kontuzi zubu 31.



Obr. 1b. Chronická periodontitis po kontuzi zubu 31.

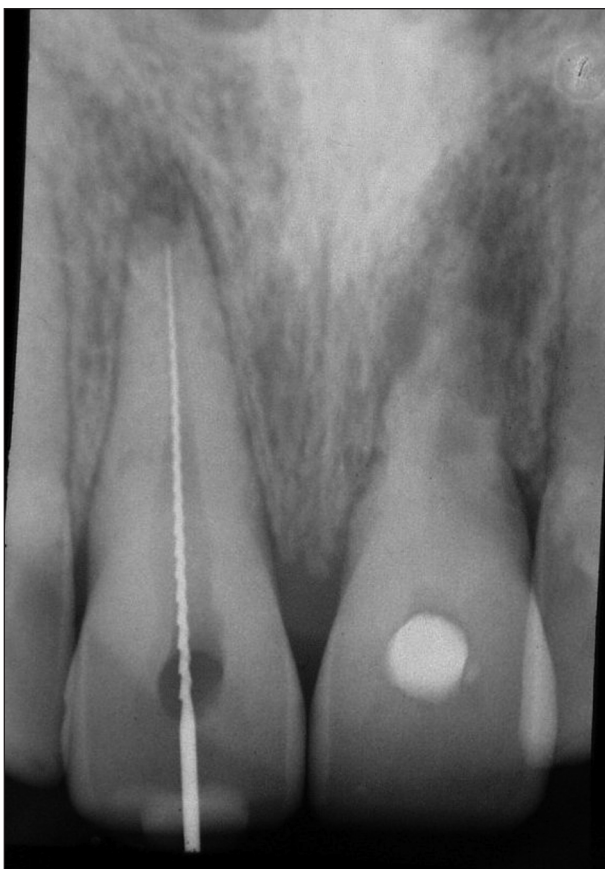jejich toxinů dochází skrze otevřené dentinové tubuly. Z toho důvodu je nutné v krátkém časovém úseku po poranění překrýt lomnou plochu dokonale těsnící výplní (5,7). Z hlediska poškození nervově cévního svazku bylo v našem souboru postiženo ztrátou vitality 24,8 % zubů po extruzivní nebo laterální luxaci, 38,98 % zubů po kontuzi a 54,6 % zubů po repulzi. U nekomplikovaných fraktur zubní korunky se poúrazová nekróza pulpy vyskytla 14,6 % zubů. Se ztrátou vitality zubní dřevě přímo souvisí rozvoj chronické periodontitis a vytvoření píštěle (obr. 1a, 1b). V našem souboru se chronická periodontitis vyskytla u 51,9 % zubů s nekrotickou zubní dřevě, slizniční píštěl u 12,6 % postižených zubů.

Posttraumatická resorpce tvrdých zubních tkání představuje nejtěžší následek úrazů stálých zubů. Pravidelně se vyskytuje po replantaci, pokud byla příliš dlouhá extraalveolární perioda a pokud se zub během transportu nacházel v suchém prostředí. U replantovaných zubů našeho souboru se posttraumatická nekróza vyskytla u 42 % případů (obr. 2). Průběh resorptivního procesu u replantovaných zubů s dokončeným vývojem kořene výrazně ovlivňuje včasné endodontické ošetření. Zubní dřevě v případě ukončeného vývoje kořene podléhá po replantaci vždy nekróze a bakteriální infekce z kontaminovaného kořenového kanálku je příčinou dráždění osteo-

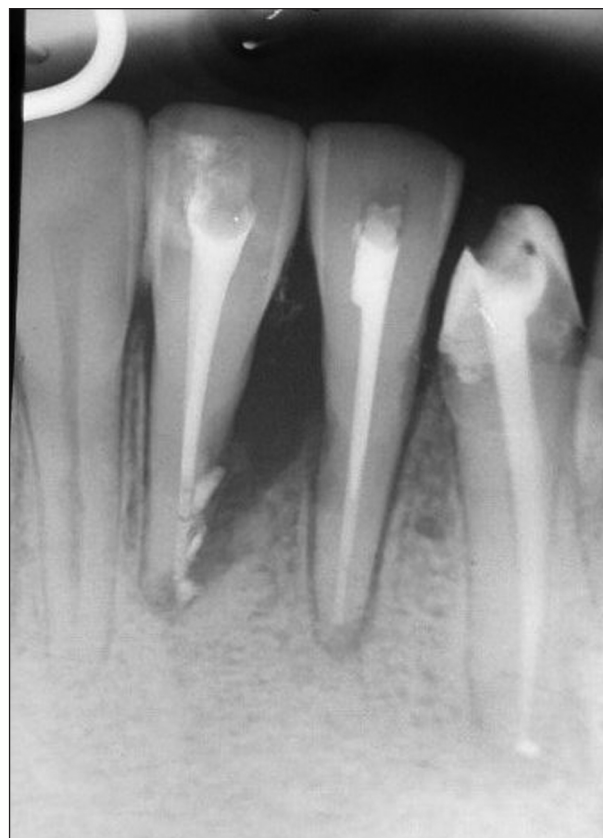klastů v periodontální štěrbině. Také u ostatních typů dentálních úrazů je základní příčinou zevní resorpce kořene bakteriální infekce (1, 2, 8). Při včasném odstranění kontaminované zubní dřevě k resorptivnímu procesu nedochází. To potvrzuje i naše studie, neboť u zubů, které byly včas endodonticky ošetřeny, se s výjimkou avulzí resorpce kořene neprokázala.

Obliterace dřevě dutiny, eventuálně i kořenového kanálku, se uvádí nejčastěji po poranění cév v apikální oblasti. Ke zvýšenému ukládání osteodentinu dochází zpravidla po obnovení krevního zásobení ischemizované pulpy. V našem souboru se obliterace po poranění periodontálních vazů vyskytla pouze ve 3,6 % případů, což je méně než uvádí Andreasen ve svých studiích (1). K obliteraci dřevě dutiny a kořenového kanálku často dochází též u zubů s frakturou klinické korunky, u nichž byla v důsledku úrazu provedena amputace vitální pulpy nebo nepřímé překrytí zubní dřevě. Obliterace v těchto případech vzniká následkem nekontrolovatelné dentinogeneze, kterou vyvolaly účinky preparátů s obsahem hydroxidu vápenatého [3, 4, 7]. U našich pacientů s frakturou zubní korunky se tato komplikace vyskytla ve 4,6 % těchto případů.

Změny marginálního parodontu jsou dalším často velmi závažným pozdním následkem poranění stálých zubů. K resorpci alveolární kosti



Obr. 2. Zánětlivá resorpce kořene zubu 21.



Obr. 3. Poúrazová resorpce alveolární kosti u zubu 41.

a vytvoření parodontálních defektů dochází trojím způsobem. Nejčastěji se jedná o přímé traumatické poškození kostního okraje alveolu (obr. 3). Další příčinou změn na marginálním parodontu je posun těsníciho epitelu směrem apikálním v důsledku poškození cervikálních vazů a průniku infekce do periodontální štěrbině. Příčinou může být též nekróza zubní dřevě a následná tvorba zánětlivého exudátu v periodontální štěrbině [1, 3, 7]. Parodontální defekt, který vznikl jako následek úrazu, bývá většinou lokalizován pouze na jedné stěně zubního kořene. Pokud je při úrazu postižena vestibulární strana alveolu, bývá ztráta marginální kosti zpravidla doprovázena ústupem gingivy a obnažením zubního krčku. V našem souboru se pouřazový parodontální defekt vyskytl u 11,6 % zubů s poraněním závěsného aparátu. Je nutno též zdůraznit, že riziko pouřazového poškození parodontu výrazně zvyšuje špatná ústní hygiena pacienta, což se potvrdilo i u pacientů našeho souboru.

Úspěšnost ošetření pouřazových následků závisí většinou na tom, v jak dlouhém časovém odstupu po poranění byla komplikace diagnostikována. Naše studie prokázala, že více než 30 % sledovaných následků bylo zjištěno až v průběhu našich kontrolních vyšetření, to znamená za dobu delší než 24 měsíců. Z uvedeného sledování též vyplynulo, že kontaminovaná nekrotická zubní dřevě je základní příčinou většiny pouřazových komplikací.

## ZÁVĚR

Závažnost pozdních pouřazových následků závisí na tom, v jak dlouhém časovém odstupu po

poranění bylo postižení zubu zjištěno. V prevenci následků je proto nezbytné nejen správné ošetření akutního úrazu, ale i dlouhodobé klinické sledování vitality zubní dřevě a rentgenologické kontroly postiženého zubu. To platí zejména v případě poranění závěsného aparátu, kdy se pouřazové komplikace vyskytují nejčastěji a zároveň bývají i nejzávažnější.

*Práce byla podpořena grantem IGA MZ ČR č. NK 7446 -3.*

## Literatura

1. **Andreasen, J. O., Andreasen, F. M.:** Essentials of traumatic injuries to the teeth. Copenhagen, Munksgaard, 2000, s. 113–131.
2. **Barnett, F.:** The role of endodontics in the treatment of luxated permanent teeth. Dent Traumatol, 18, 2002, č.2, s. 47–56.
3. **Dewhurst, S. N., Mason, C., Roberts, G. J.:** Emergency treatment of orofacial injuries: a review. Br. Dent. J., 36, 1998, č.3, s.165–175.
4. **Diangelis, A. J., Bakland, L. K.:** Traumatic dental injuries: current treatment concepts. J. Am. Dent. Assoc., 129, 1998, č. 10, s.1401–1414.
5. **Hotz, P. R.:** Accidents dentaires. Rev Mens Suiss Odontostomatol, 100, 1990, č.7, s. 859–863.
6. **Kurt, A., Glockner, K.:** Následky úrazů zubů. Quintessenz, 9, 2000, 3, s. 55–62.
7. **Love, R. M.:** Effects of dental trauma on the pulp. Endodontics, roč. 9, 2002, č.4, s. 427–435.
8. **Rita, F. N., Whitterspoon, D., Gutmann, J. L.:** Resorpce tvrdých zubních tkání. Quintessenz, 8, 1999,6, s. 30-42.
9. **Tsukiboshi, M.:** Plán ošetření při poranění zubů. Quintessenz, Praha, 2001.

MUDr. Hana Hecová  
Zahradní 79  
326 00 Plzeň

## REFERÁT Z PÍSEMNICTVÍ

**Ayyaz Ali Khan: Je fluoridová hladina v pitné vodě standardem pro kontrolu zubního kazu?**  
(Is the fluoride level in drinking water a gold standard for the control of dental caries?)  
International Dental Journal, 2004, 5, s. 256-260.

Úlohou výzkumu Pákistánské dentální asociace od prosince 1999 do března 2000 bylo poukázat na hladinu fluóru a jeho význam v pitné vodě. Úloha fluóru v potravě má velký význam pro snížení demineralizace a podporu remineralizace tvrdých zubních tkání. Dalším významným faktorem fluóru je snižování aktivity bakteriálních enzymů. Skupinu vyšetřovaných tvořily děti ve věku 12 let v počtu 900 ze 30 škol a 15 různých měst, které žily na územích s různou hladinou fluóru v pitné vodě. Podle výsledků rozborů se hladina fluóru pohybovala v rozmezí 0,35 ppm až 1,2 ppm. Podle výzkumu v USA je nejlepším předpokladem pro snížení výskytu zubního kazu hladina fluóru kolem 1 ppm

(Dean, 1942). Z výsledků Pákistánské dentální asociace se můžeme přesvědčit, že největší úbytek vzniku zubního kazu byl na místech s vysokou koncentrací fluóru v pitné vodě, a to v rozmezí od 0,00 do 0,33 ppm. Tímto autoři poznamenávají, že vznik zubního kazu nezávisí hlavně na hladině fluóru v pitné vodě, ale také na sociálním a ekonomickém zázemí, klimatických podmínkách, stravovacích návycích a hlavně na ústní hygieně.

MUDr. Luboš Harvan  
Klinika zubního lékařství LF UP a FN  
Olomouc