

Rekonstrukce kostních defektů po operacích objemných čelistních cyst

Pazdera J.¹, Zbořil V.¹, Tvrđý P.¹, Kolář Z.², Geierová M.², Novotný J.³

¹Klinika ústní, čelistní a obličejové chirurgie LF UP a FN Olomouc, přednosta prof. MUDr. J. Pazdera, CSc.

²Ústav patologie LF UP, Olomouc, přednosta prof. MUDr. Z. Kolář, CSc.

³Radiologické oddělení VN, Olomouc, přednosta prim. MUDr. J. Novotný

Souhrn

Autoři ošetřili 125 pacientů s odontogenními čelistními cystami o objemu větším než 2 cm³. U 75 z nich provedli po exstirpaci cystického vaku rekonstrukci kostního defektu lyofilizovanou drcenou allogenní spongiózní kostí, dodanou Tkáňovou bankou FN Brno-Bohunice. Zbýlých 50 pacientů operovaných obvyklým způsobem (cystektomie s primární suturou rány) zařadili do kontrolní skupiny. V pooperačním průběhu byli pacienti 2krát ročně klinicky i rentgenologicky kontrolováni (u vybraných pacientů bylo provedeno CT vyšetření s využitím moderních zobrazovacích metod). Při hodnocení výsledků byla porovnávána frekvence pooperačních komplikací a průběh osifikace pooperačních kostních defektů.

Ze 75 pacientů základní sestavy se 86 % zhojilo bez komplikací, u 8 % došlo k částečné eliminaci kostních štěpů, v 5 % případů bylo třeba štěpy odstranit pro zánětlivou komplikaci hojení a v 1 % případů byla zaznamenána pooperační recidiva cysty.

V kontrolní skupině 50 pacientů ošetřených klasickým postupem se bez komplikací zhojilo 76 % případů. U 12 % nemocných došlo k sekundárnímu hojení rány, u 8 % pacientů bylo hojení komplikováno hnisavým zánětem a u 4 % byla zaznamenána pooperační recidiva cysty.

Využití allogenních kostních štěpů přispělo k pozoruhodné akceleraci osteoindukce: k osifikaci kostních defektů došlo v závislosti na jejich objemu již za 10–15 měsíců po operaci. Využití metody při operacích cyst bezzubých nebo málo ozubených čelistí umožnilo předejít deformaci protézniho lože a vyhnout se tak problémům s následným protetickým ošetřením.

Klíčová slova: odontogenní cysty – allogenní kostní štěpy – augmentační metody

Pazdera J., Zbořil V., Tvrđý P., Kolář Z., Geierová M., Novotný J.: Reconstruction of Bone Defects after Operations on Voluminous Maxillary Cysts

Summary: The authors treated 125 patients with odontogenic jaw cysts of the volume larger than 2 cm³. In 75 of them the cystectomy was followed by reconstruction of the bone defect by lyophilized graded allogenic spongi-ous bone supplied by the Tissue Bank of the Faculty Hospital in Brno-Bohunice. The remaining 50 patients operated on in the usual way (cystectomy with primary suture of the wound) formed the control group. In the postoperative course the patients were subjected to control examination clinically and by radiography (CT examination was performed in selected patients with the use of modern imaging methods). In evaluating of the results the frequency of postoperative complications and the course of postoperative bone defects were compared.

In 75 patients of the basic cohort 86% of them healed up without complications, partial elimination of bone grafts occurred in 8% and the grafts had to be removed in 5% for inflammatory complications, while postoperative relapse of the cyst was observed in 1%.

In the control group of 50 patients treated in a classical clinical procedure, 76% of patients were healed up without any complications. A secondary healing of the wound occurred in 12% of patients, the healing was complicated by a putrid inflammation in 8% of patients and a postoperative relapse of the cysts was encountered in 4%.

The use of allogenic bone grafts contributed to a remarkable acceleration of osteoinduction: the ossification of bone defects developed in relation to their volume as early as after 10–15 months after the operation. Application of the method for operations on cysts of edentulous jaws or those with few teeth made it possible to prevent deformation of the denture-bearing area and thereby to avoid the problems of subsequent prosthetic treatment.

Key words: odontogenic cysts – allogenic bone grafts – augmentation methods

Čas. Stomat., roč. 105, 2005, č. 3, s. 82–87.

ÚVOD

Chirurgická léčba objemných čelistních cyst může být spojena s komplikacemi hojení operační rány a následnou trvalou deformací alveolárního výběžku, která u bezzubých nebo málo ozubných čelistí znehodnocuje protézni lože a bývá trvalou překážkou pro řádné zhotovení snímání zubní náhrady.

Z dostupných terapeutických metod dává většina našich pracovišť přednost exstirpaci cyst. U objemných cystických lézí je tato metoda spojena s rizikem infekce koagula a následným sekundárním hojením, které vyžaduje zdlouhavé doléčování, náročné na čas lékaře i pacienta. Podobně časově náročná je i drenáž cysty do úst s následnou odloženou exstirpací cystického vaku.

V této souvislosti je třeba odpovědět na otázku, zda je možné modifikovat operační techniku tak, aby se po cystektomii snížilo procento bezprostředních pooperačních komplikací a vytvořily se podmínky pro akceleraci osifikace pooperačního kostního defektu. Na našich pracovištích se touto problematikou zabýváme od roku 1998. Vypracovali jsme a prakticky ověřili modifikovanou operační techniku, zaměřenou na prevenci komplikací hojení operačních ran, akceleraci osifikace kostních defektů a eliminaci pooperačních deformit protézniho lože. Ve spolupráci s radiologickým oddělením VN Olomouc jsme využili moderních zobrazovacích metod k objektivní kontrole průběhu hojení pooperačních kostních deformit.

MATERIÁL A METODIKA

Do klinické studie bylo zařazeno 125 pacientů, léčených v letech 1998–2004 pro odontogenní cysty čelistních kostí o objemu větším než 2 cm³. Tento soubor jsme rozdělili na dvě části. Do **základní skupiny** jsme zařadili 75 pacientů (39 mužů a 36 žen), při jejichž ošetření jsme použili modifikovanou operační techniku. Po odstranění cystického vaku jsme kostní defekt vyplnili lyofilizovanou spongiózní kostní drtí, kterou dodala Tkáňová banka FN Brno-Bohunice a ránu uzavřeli suturou sliznice.

Kritéria pro zařazení pacientů do základní skupiny:

- Informovaný souhlas pacienta s použitím kostního štěpu z tkáňové banky.
- Dobrá úroveň ústní hygieny.
- Dobré předpoklady pro pooperační spolupráci pacienta s lékařem (ochota docházet na pravidelné pooperační kontroly).


Kritéria vylučující zařazení pacienta do základní skupiny:

- Cysty v horní čelisti s propagací do čelistních dutin.

- Alergie na tetracyklin nebo metronidazol.
- Problematická spolupráce pacienta, nesouhlas s navrhovaným léčebným postupem, u žen těhotenství nebo laktace.

Augmentační kostní materiál byl získáván od kadaverózních nebo živých dárců z kondylů a hlavic dlouhých kostí dolních končetin. Při odběru kostních štěpů od živých dárců byly využívány především hlavice femuru po úspěšně aplikovaných endoprotézách. Při výběru dárců byla respektována pravidla Evropské asociace tkáňových bank a Americké asociace tkáňových bank. Před odběrem kostních štěpů, prováděným za sterilních podmínek, byla provedena základní sérologická vyšetření dárců (HIV 1, HIV 2, HbsAg, HCV, syphilis). Osoby s pozitivním sérologickým nálezem byly z dárcovství vyloučeny. Materiál byl Tkáňovou bankou zpracován v souladu s normami platnými v ČR a státech EU.

Spongióza, dodávaná Tkáňovou bankou jak drcená (1998–2002) nebo mletá (2003–2004), byla připravená k použití v zatavených dvojitém PVC obalech po 3, 5 a 10 g. Materiál byl sterilizován radiačním zářením a skladován při pokojové teplotě (obr. 1). Bezprostředně před použitím byl sycen roztokem tetracyklinu a metronidazolu, poté smíchán s venózní krví pacienta a aplikován do kostního defektu po cystektomii. Po kondenzaci a odstranění přebytků kostní drtě byla rána uzavřena suturou mukoperiostu.



Obr. 1. Lyofilizovaná drcená spongióza dodávaná tkáňovou bankou v polyetylénovém obalu, sterilizovaná radiačním zářením.

Fig. 1. Lyophilized crushed spongiosis supplied by the Tissue Bank in a polyethylene cover, sterilized by ionizing radiation.

Nemocný byl v perioperačním průběhu navíc zajištěn systémovým podáváním antibiotik penicilinové nebo linkosamidové řady. V pooperačním období jsme prováděli průběžné klinické a rentgenologické kontroly v intervalech šesti měsíců po dobu dvou až tří let.

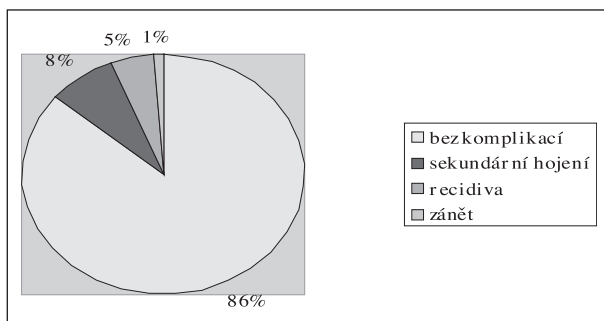
Většina cystických lézí pacientů, operovaných modifikovanou technikou, byla lokalizována v dolní čelisti (85 %). Z histopatologického hlediska převládaly radikulární cysty (39 pac.) před cystami folikulárními (17 pac.), odontogenními keratocystami (13 pac.) a blíže nespecifikovanými cystickými lézemi (6 pac.).

Do **kontrolní skupiny** bylo zařazeno 50 pacientů (28 mužů a 22 žen) léčených v průběhu let 2002–2003 se stejnou diagnózou. Operační výkon spočíval v prosté cystektomii s následnou suturou rány a systémovým antibiotickým zajištěním. Také v kontrolní skupině převažovaly cystické léze dolní čelisti (68 %). V histopatologickém nálezu opět převládaly radikulární cysty (21 pac.) před cystami folikulárními (16 pac.), keratocystami (12 pac.) a blíže nespecifikovanými cystickými lézemi (1 pac.).

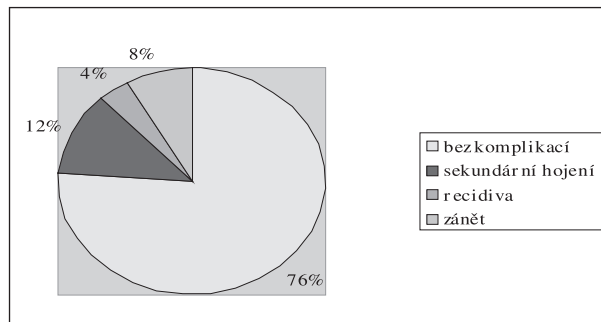
VÝSLEDKY

U 75 nemocných, zařazených do základní skupiny, jsme zaznamenali celkem 11 komplikací hojení (14 %). U čtyř nemocných došlo v pooperačním průběhu k postupné úplné eliminaci kostních štěpů, u dalších šesti k částečné eliminaci malého množství augmentačního materiálu. U jednoho nemocného s histopatologicky verifikovanou odontogenní keratocystou jsme zaznamenali pooperační recidivu (graf 1).

V sestavě 50 pacientů zařazených do kontrolní skupiny jsme pozorovali celkem 12 komplikací hojení (24 %), z toho šest případů sekundárního hojení operační rány, dva případy akutního hnisavého zánětu krevního koagula v pooperačním defektu a čtyři případy pooperačních recidiv (graf 2).

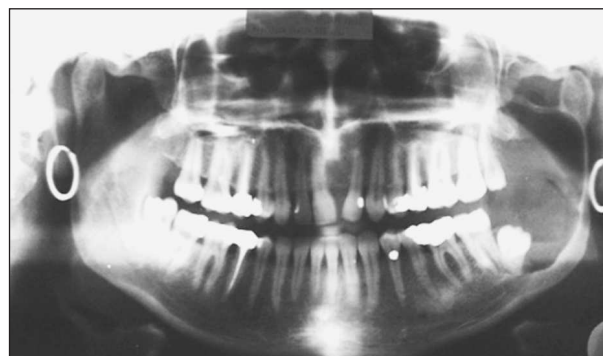


Graf 1. Výsledky u základního souboru 75 pacientů.
Graph 1. Results in the basic group of 75 patients.

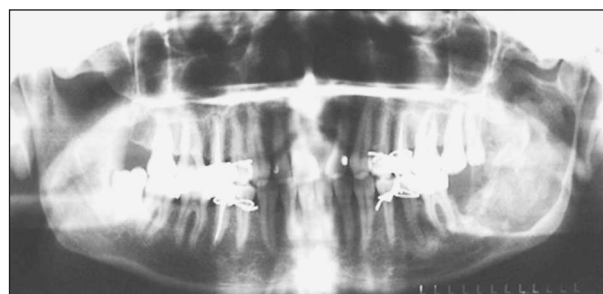


Graf 2. Výsledky u kontrolní skupiny 50 pacientů.
Graph 2. Results in the control group of 50 patients.

Jako doklad úspěšných výsledků léčby si dovoľujeme demonstrovat rentgenovou dokumentaci dvou pacientů zařazených do základní skupiny. První nemocná, třicetiletá žena, byla operována pro objemnou folikulární cystu levého úhlu a větve mandibuly (obr. 2). Operační výkon spočíval v chirurgickém odstranění cystického vaku a příčinného zubu (retinovaného dolního třetího moláru). Pro špatný biologický faktor bylo nutno

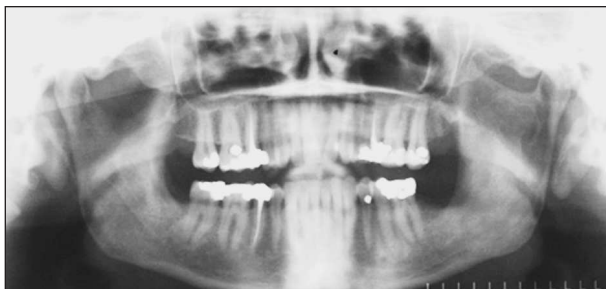

Obr. 2. Ortopantomogram třicetileté ženy – folikulární cysta levé větve a úhlu mandibuly.
Fig. 2. Orthopantomogram of a 30 years old woman – a follicular cyst of the left mandible ramus and angle.



Obr. 3. Rtg nález po cystektomii a augmentaci kostního defektu drcenou spongiózní kostí.
Fig. 3. X-ray finding after cystectomy and augmentation of the bone defect with crushed spongiózní kostí.

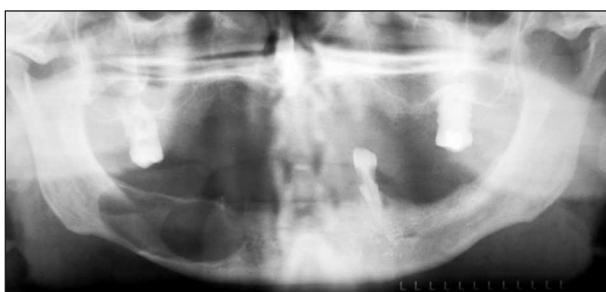extrahovat i levý dolní druhý molár. Pooperační kostní defekt byl vyplněn lyofilizovanou drčenou spongiózní kostí a čelist byla na jeden týden imobilizována mezičelistními vazbami (obr. 3). V prvních týdnech po operaci došlo k částečné eliminaci malého množství augmentačního materiálu. Nicméně rentgenogram zhotovený za rok po operaci prokazuje homogenní skeletu v oblasti levého úhlu a větve mandibuly (obr. 4).



Obr. 4. Rentgenogram téže pacientky za 12 měsíců po operaci. Homogenní struktura skeletu mandibuly svědčí o velmi dobré osifikaci kostního defektu.

Fig. 4. Radiograph of the same patient 12 months after the operation. A homogenous structure of the mandible skeleton indicates a very good ossification of the bone defect.

Význam augmentace defektu pro zachování příznivé konfigurace bezzubého alveolu dokumentuje případ šedesátiletého muže, léčeného pro objemnou reziduální cystu těla mandibuly vpravo (obr. 5). Pooperační kostní defekt byl vyplněn lyofilizovanou drčenou spongiózní kostí (obr. 6). Za čtyři měsíce po operaci byl nemocnému extrahován levý dolní špičák a zhotovena zcela vyhovující snímací zubní náhrada. Ortopantomogram zhotovený za rok po operaci demonstruje akceleraci osifikace kostního defektu (obr. 7). Detailní průběh pooperační osifikace dokumentují příčné tomografické řezy operovanou oblastí, zhotovené ve srovnatelných rovinách za 3 a za 15 měsíců po operaci (obr. 8), které potvrzují úspěš-

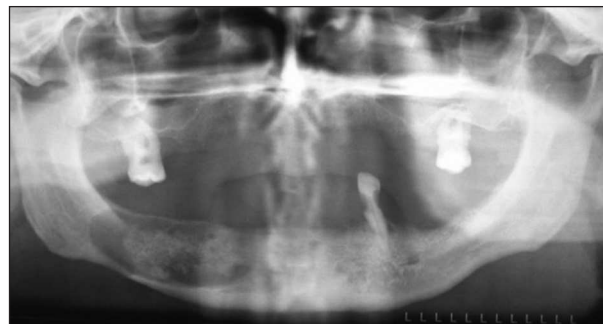


Obr. 5. Ortopantomogram šedesátiletého muže. Reziduální cysta těla mandibuly vpravo.

Fig. 5. Orthopantomogram of a 50 years old man: A residual cyst of the mandible body on the right side.

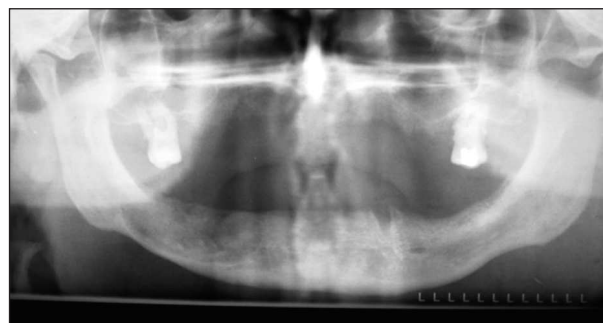ný průběh osifikace a novotvorbu zevní kompakty v operované oblasti.

Obecně je možno konstatovat, že u pacientů základní skupiny docházelo k uspokojivé osifikace defektu již za 10–15 měsíců po operaci, a to



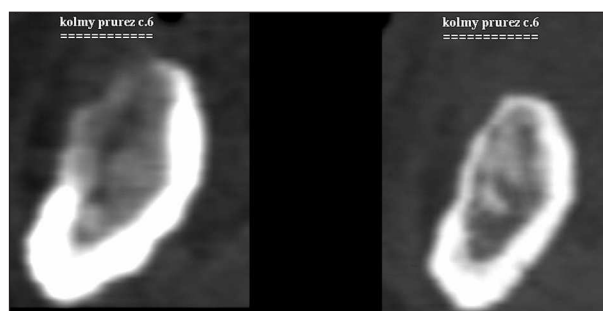
Obr. 6. Rentgenogram téhož pacienta po cystektomii a augmentaci kostního defektu.

Fig. 6. Radiogram of the same patient after cystectomy and augmentation of the bone defect.



Obr. 7. Kontrolní rentgenogram za 12 měsíců po operaci svědčí o velmi dobré osifikaci kostního defektu.

Fig. 7. Control radiogram 12 months after the operation indicates a very good ossification of the bone defect.



Obr. 8. CT skeletu mandibuly - příčný řez operovanou krajinou ve srovnatelných rovinách: bezprostředně po operaci (vlevo) a za 15 měsíců po operaci (vpravo) prokazuje remodelaci vestibulární kompakty.

Fig. 8. CT of the mandible skeleton - a cross section of the operation field in comparable planes: immediately after the operation (on the left) and 15 months after the operation (on the right) indicates remodeling of vestibular compacta.

i v případech, kdy došlo v pooperačním období k částečné eliminaci augmentačního materiálu. Stejných výsledků bylo dosaženo u nemocných kontrolní skupiny teprve za tři roky, přičemž skelet v operované krajině zůstával v řadě případů trvale deformován.

DISKUSE

S odontogenními cystami se zubní lékař setkává ve své praxi prakticky denně. Publikace věnované problematice cyst je možno počítat na desetitisíce a mohlo by se proto zdát, že problémy, spojené s manifestací, klinickým chováním a léčbou těchto lézí byly dávno a s konečnou platností vyřešeny. Hladký průběh hojení kostních defektů po exstirpaci objemných čelistních cyst bývá nejčastěji komplikován dehiscencí v operační ráně s infekcí a následným rozpadem krevního koagula. Dlouhodobé ošetřování léze při sekundárním hojení je nepříjemné pro pacienta a časově náročné pro ošetřujícího lékaře. Za těchto okolností je zcela přirozená snaha řady odborníků nalézt optimální materiál využitelný k pooperační augmentaci kostních defektů. Požadavky na vlastnosti augmentačního materiálu shrnul Sailer [4]. Ideální augmentační materiál by měl mít osteoinduktivní efekt, odpovídající fyziologické vlastnosti, být rtg kontrastní, lehce dostupný a snadno aplikovatelný. Naproti tomu nesmí vyvolávat reaktivní místní zánětlivou reakci, indukovat tvorbu vazivového pouzdra z okolní pojivové tkáně, vyvolávat imunitní reakci, iniciovat maligní transformaci tkání, produkovat vedlejší toxické produkty, mít elektrolytické nebo galvanické účinky nebo být zdrojem přenosu infekce.

Z racionálního hlediska se jeví jako nejvýhodnější náhrada defektu autologním kostním materiálem. Za nejvhodnější odběrová místa jsou považována oblast kalvy, žeber a hřebene kosti kyčelní. Odběr štěpu, chirurgický výkon na čelisti i augmentace jsou prováděny v jediné operační době. Před aplikací do kostního defektu je třeba kostní štěp tvarově upravit, případně rozemlít kostním mlýnkem. Předpokladem odběru štěpu je provedení operace v celkové anestezii, místo odběru je po operaci bolestivé, což pacienta obtěžuje. Původně nenáročná operace, kterou je možno provést i ambulantně, se tak mění v zatěžující chirurgický výkon s vyšším rizikem komplikací a nesrovnatelně vyššími finančními náklady.

Z tohoto hlediska se jeví jako výhodnější použití allogenních lyofilizovaných kostních štěpů, případně mleté lyofilizované chrupavky [4]. Materiál, odebraný a zpracovaný za přísných hygienických podmínek, jejichž dodržení v praxi vylučuje přenos infekce a snižuje antigenní vlastnosti, je

možno v požadovaném množství objednat v tkáňové bance a dlouhodobě skladovat při pokojové teplotě. Využití allogenních kostních materiálů může proto být ve vybraných případech zajímavým alternativním řešením nejen v dentoalveolární a maxillofaciální chirurgii [6], ale i v dentální implantologii [2]. K obdobným závěrům dospěli i další zahraniční autoři, kteří využili allogenních kostních štěpů při operacích páteře [1, 7].

V praxi jsou dnes v dentoalveolární chirurgii hojně využívány biologické materiály, získané zpracováním hovézích nebo prasečích kostí (Bio-Oss, Bio-Gide), ale i celá řada materiálů na bázi trikalciumfosfátu, syntetického či biologického hydroxylapatitu nebo glasionomerů. Tyto materiály mají určitý osteoinduktivní potenciál, ale výše uvedená kritéria většinou splňují jen částečně. Nezanedbatelným limitujícím faktorem zůstává v našich podmínkách i jejich vysoká cena. Jedinou výhodou tak zůstává dobrá skladovatelnost a snadná dostupnost.

V naší studii jsme jako augmentační materiál využili výhradně homologní lyofilizovanou mletou nebo drcenou spongiózní kost. V praxi se lépe osvědčil mletý materiál, jehož částičky byly homogenní, bez ojedinělých kompaktních fragmentů, které podle našich zkušeností jeví zvýšenou tendenci ke spontánní eliminaci. Pozoruhodný byl osteoinduktivní efekt augmentačního materiálu: osifikaci augmentovaných kostních defektů jsme pozorovali již za 10–12 měsíců po operaci. Příznivé vlastnosti použitého materiálu potvrzuje i nízký počet pooperačních komplikací. Kládeme si otázku, zda částečnou eliminaci kostních štěpů, kterou jsme zaznamenali u šesti pacientů základní skupiny, je vůbec možné považovat za komplikaci hojení. I u těchto nemocných došlo totiž k pozoruhodné akceleraci pooperační osifikace pooperačního defektu.

Augmentační metody jako součást léčby objemných čelistních cyst jistě nelze využívat paušálně. Mohou ale přispět k určité redukci frekvence pooperačních komplikací, pozoruhodné akceleraci osifikace kostního defektu a u bezzubých nebo málo ozubených čelistí k zachování příznivé konfigurace alveolárního výběžku jako nezbytného předpokladu následného protetického ošetření.

Podpořeno grantem IGA MZ ČR NK 7214-3.

LITERATURA

1. **Cook, S. et al.:** Osteoinductive agents in reconstructive hip surgery. *Clinical Orthopedics Related Research*, 417, 1, s. 195–202.
2. **Lenoetti, J. A., Koup, R.:** Localized maxillary ridge augmentation with a block allograft for dental implant placement. *Implant Dentistry*, 12, 2003, 3, s. 217–226.

3. **Nagaya, A. et al.:** Experimental study of the healing process after bone graft. *Int. J. Oral. Maxillofacial. Surg.*, 60, 1997, Suppl. 26.
4. **Sailer, F., Pajarola, G. F.:** Oral surgery for the general dentist. Thieme, Stuttgart – New York, 1999.
5. **Semergidis, T. et al.:** Allogenic bone grafting of small and medium defects of the jaws. *Int. J. Oral. Maxillofacial. Surg.*, 1999, Suppl. 28, s. 1–91.
6. **Vargel, I. et al.:** Solvent-dehydrated calvarial allografts in craniofacial surgery. *Plastic and Reconstructive Surgery*, 114, 2004, 2, s. 298–306.
7. **Wimmer, C. et al.:** Autogenic versus allogenic bone grafts in anterior lumbar interbody fusion. *Clinical Orthopaedics Related Research*, 360, 1999, 1, s. 122–126.
8. **Zbořil, V. et al.:** Bone defects of the facial skeleton – replacement with biomaterials. *Biomed. Papares*, 147, 2003, 1, s. 51–56.

Prof. MUDr. Jindřich Pazdera, CSc.

*Klinika ÚČOCH LF UP a FN
I. P. Pavlova 6
775 20 Olomouc*

ZPRÁVA

Schůze výboru Stomatologické společnosti ČLS JEP

Dne 14. dubna 2005 se v Lékařském domě v Praze konala schůze výboru Stomatologické společnosti ČLS JEP. Přítomní byli seznámeni s dopisem ředitelky sekretariátu ČLS JEP Ing. Hany Vičarové v záležitosti ekonomických ukazatelů časopisu Česká stomatologie a Praktické zubní lékařství. Náklady na tisk a distribuci časopisu převyšují příjmy. V minulém roce byla ztráta (210 000,- Kč) uhrazena Stomatologickou společností. Změna tiskárny přinesla pro Nakladatelské a tiskové středisko ČLS JEP výraznou úsporu, přesto pro rok 2005 při současném stavu odběratelů a stále se zvyšujících nákladech (ceny papíru, poštovního za distribuci, tisk barevných obrázků) je opět předpokládána ztráta. Deficit dosud hradila pouze Stomatologická společnost, časopis však přijímá a tiskne příspěvky i ostatních odborných společností, jak působících v rámci ČLS JEP, tak samostatně. Pro rok 2005 již Stomatologická společnost nebude mít prostředky ztrátu uhradit. Řešením ekonomické situace je zvýšení množství odběratelů a získání příjmů z inzerce. Některé nestomatologické odborné společnosti se rozhodly pro povinný odběr časopisu všemi členy. Jinde autoři publikací vypracovaných v rámci grantu hradí náklady na tiskovou stranu, rozpočet grantu takovou možnost připouští. Výbor naší společnosti se však k přijetí takových opatření zatím nepřiklání. Vedle získávání inzerentů je možno hledat finanční zdroje u ostatních odborných společností a znovu se pokusit o spolupráci se Slovenskou stomatologickou společností, jejichž příspěvky rovněž redakce přijímá a která vlastní časopis nemá.

Dále bylo diskutováno o perspektivách zvýšení indexace časopisu a o otázkách souvisejících se získáním impakt faktoru. Výbor obdržel pozvání na setkání představitelů organizačních složek ČLS JEP dne 21. dubna 2005, a rozhodl, že zástupce společnosti se jednání zúčastní.

Doc. MUDr. Otakar Brázda, CSc.

České a slovenské odborné časopisy s impakt faktorem

Titul	IF 2003		
Acta Vet. Brno	-0,336	Folia Geobot.	1,057
Acta Virol.	-0,683	Folia Microbiol.	0,857
Ceram-Silikaty	-0,449	Folia Parasit.	0,469
Cesk. Psychol.	-0,232	Folia Zool.	0,494
Cesk. Slov. Neurol. N.	-0,047	Chem. Listy	0,345
Collect. Czech Chem. C	-1,041	Kybernetika	0,319
Czech J. Anim. Sci.	-0,217	Listy Cukrov.	0,085
Czech J. Phys.	-0,263	Photosynthetica	0,661
Czech Math. J.	-0,210	Physiol. Res	0,939
Eur. J. Entomol.	-0,741	Polit. Ekon.	0,235
Financ. a Uver	-0,112	Rost. vyroba	0,276
Folia Biol. Prague	-0,527	Sociol. Cas.	0,063
		Stud. Geophys. Geod.	0,426
		Vet. Med. Czech	0,608