Operace idiopatické makulární díry bez nitrooční plynové tamponády: technika, biologické principy a první klinické zkušenosti

Hejsek Libor [1,2]

[1]Oční klinika, Fakultní nemocnice Hradec Králové, Česká republika
[2]Oční klinika, Lékařská fakulta Univerzity Karlovy v Hradci Králové, Česká republika

Do redakce doručeno dne: 1. 7. 2026
Přijato k publikaci dne: 25. 7. 2026
Publikováno on-line: 13. 10. 2026
http://doi.org/10.31348/2026/35

Vznik i téma odborného sdělení a jeho zveřejnění není ve střetu zájmů a není podpořeno žádnou farmaceutickou firmou. Dále čestně prohlašuji, že tato práce nebyla zadána jinému časopisu ani jinde otištěna.

Doc. MUDr. Libor Hejsek, Ph.D., FEBO

Korespondenční adresa:
Oční klinika
Fakultní nemocnice Hradec Králové
Sokolská 581
500 05 Hradec Králové
E-mail.: libor.hejsek@fnhk.cz

SOUHRN

Cíl: Cílem práce je popsat chirurgickou techniku operace idiopatické makulární díry (IMD) bez použití nitrooční plynové tamponády a prezentovat první klinické zkušenosti autora.
Materiál a metodika: Operace je provedena pomocí pars plana vitrektomie s vytvořením fokální inverzní „záplaty" z vnitřní limitující membrány (ILM flap). Lalok záplaty je přechodně stabilizován dekalinem a poté pomocí viskoelastické látky, bez následného použití plynové tamponády (a bez polohování obličejem dolů). Anatomický a funkční výsledek byl hodnocen pomocí optické koherenční tomografie (OCT) a zrakové ostrosti. Jsou prezentovány dvě kazuistiky pacientů s úspěšným uzávěrem IMD při použití této techniky.
Výsledky: Ve všech prezentovaných případech došlo k anatomickému uzávěru makulární díry a ke zlepšení zrakové ostrosti. OCT prokázalo poměrně rychlou obnovu foveální architektury. Pooperační průběh byl bez komplikací a pacienti nebyli zatíženi omezeními a riziky spojenými s plynovou tamponádou.
Závěr: Operace IMD bez plynové tamponády představuje perspektivní alternativu ke standardní chirurgii. Při správné technice ILM flapu umožňuje dosažení srovnatelných anatomických i funkčních výsledků při současném snížení zátěže pro pacienta. K potvrzení účinnosti této metody jsou však nutné další prospektivní studie.
Klíčová slova: idiopatická makulární díra, pars plana vitrektomie, peeling, ILM flap, operace bez tamponády

SUMMARY

Idiopathic Macular Hole Surgery without Intraocular Gas Tamponade: Surgical Technique, Biological Rationale, and Initial Clinical Experience

Aim: The aim of the study is to describe the technique of idiopathic macular hole (IMH) surgery without the use of intraocular gas tamponade and to present the author's first clinical experience.
Material and Methods: The operation is performed using pars plana vitrectomy, with the creation of an inverted internal limiting membrane flap (ILM flap). The flap of the patch is temporarily stabilized with decalin and then with an ocular viscoelastic device, without the subsequent use of gas tamponade (and without face-down positioning). The anatomical and functional outcome was evaluated with the aid of optical coherence tomography (OCT) and best-corrected visual acuity. Two case reports of patients with successful IMH closure using this technique are presented.
Results: In all presented cases, anatomical closure of the macular hole was achieved and visual acuity improved. OCT demonstrated a relatively rapid restoration of the foveal architecture. The postoperative course was without complications and the patients were not burdened by the limitations and risks associated with gas tamponade.
Conclusion: IMH surgery without gas tamponade represents a promising alternative to standard surgery. With the correct ILM flap technique, it enables us to achieve comparable anatomical and functional results while reducing the burden on the patient. However, further prospective studies are necessary to confirm the effectiveness of this method.
Key words: idiopathic macular hole, pars plana vitrectomy, peeling, ILM flap, gasless surgery

Čes. a slov. Oftal., 82, 2026, No. x, p.

ÚVOD

Idiopatická makulární díra (IMD) představuje kompletní defekt neuroretiny v oblasti fovey vedoucí k výraznému poklesu centrální zrakové ostrosti (ZO) a rušivým metamorfopsiím. Aktuálně je standardní léčbou pars plana vitrektomie (PPV) s peelingem (existují různé varianty jeho provedení) vnitřní limitující membrány (ILM) a následnou nitrooční plynovou tamponádou, často kombinovanou s pooperačním polohováním na několik dní.

proLékaře.cz | 24.10.2026

Navzdory vysoké úspěšnosti uzávěru makulární díry (MD) (více než 90 %) je použití plynové tamponády spojeno s významnou zátěží pro pacienta, včetně přechodné funkční „slepoty“ operovaného oka (plynová tamponáda výrazně omezuje zrakové funkce), omezení běžných aktivit, nutnosti pooperačního polohování, rizika zvýšeného nitroočního tlaku či urychlení rozvoje katarakty [1–3].

Přestože je nitrooční plynová tamponáda považována za standardní součást chirurgické léčby IMD již více než tři desetiletí, její skutečný přínos v období po zavedení techniky invertovaného ILM flapu je stále předmětem diskuse. Současné experimentální i klinické práce naznačují, že dominantní roli při hojení MD může hrát spíše biologická reparace zprostředkovaná Müllerovými buňkami a vytvoření mechanické bariéry proti proudění nitrooční tekutiny než samotný efekt dlouhodobé nitrooční tamponády.

V poslední době byly publikovány práce popisující možnost uzávěru IMD bez použití plynové tamponády. Tyto přístupy vycházejí z modifikace techniky ILM flapu, který je použit jako biologický „uzávěr“ MD, často stabilizovaný viskoelastickou látkou, autologní krví či jinými materiály (například gelový separát lidské amniové membrány). Současné publikované kazuistické série udávají velmi vysoké procento anatomického uzávěru, srovnatelné s konvenčními postupy [1,4].

Cílem této práce je popsat chirurgickou techniku operace IMD bez použití nitrooční tamponády a prezentovat první zkušenosti autora s touto technikou.

MATERIÁL A METODIKA

Operace probíhá standardním tříportovým přístupem (obvykle 25G, nebo 27G systém), ideálně v lokální anestezii (Unity VCS /Vitrectomy Cataract System/, Alcon).

Použitý operační postup:

1. Rutinní PPV: odstranění retrolentálního sklivce, provedení centrální a částečně periferní vitrektomie, indukce ablace zadní sklivcové membrány (pokud není již před operací spontánně odloučená).
2. Obarvení zadního pólu membránovou modří, kdy je vnitřní ILM lépe patrná.
3. Následuje vytvoření pedunkulovaného flapu („záplaty“) v horním zevním kvadrantu makuly. Flap není odtržen od okraje IMD. Flap je poté překlopen (Obrázek 1) přes MD (inverted flap) a dočasně přiložen k povrchu sítnice (dočasně fixován) menší bublinou dekalinu. (Obrázek 2) Lalok ILM byl preparován v horním temporálním kvadrantu makuly tak, aby po jeho přeložení přes defekt napomáhala gravitační síla udržení jeho polohy v časném pooperačním období a současně se ochránil makulo-papilární svazek.
4. Dekalin je dočasně ponechán v makule, pokračuje se v PPV (vystříhání a kontrola periferie a sklivcové base).
5. Na konci operace se místo dekalinu aplikuje disperzní viskomateriál. (Obrázek 3) a sklivcová dutina je ponechána vyplněná pouze operačním roztokem z infuze a příměsí viskomateriálu v makulární oblasti.

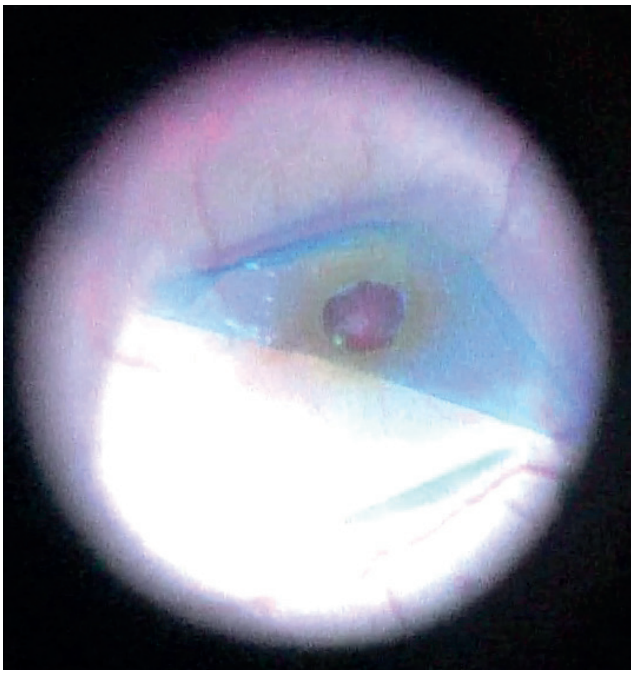

Obrázek 1. Přeložený flap MLI v horním zevním kvadrantu (pohled z operačního mikroskopu)

MLI – membrána limitans interna

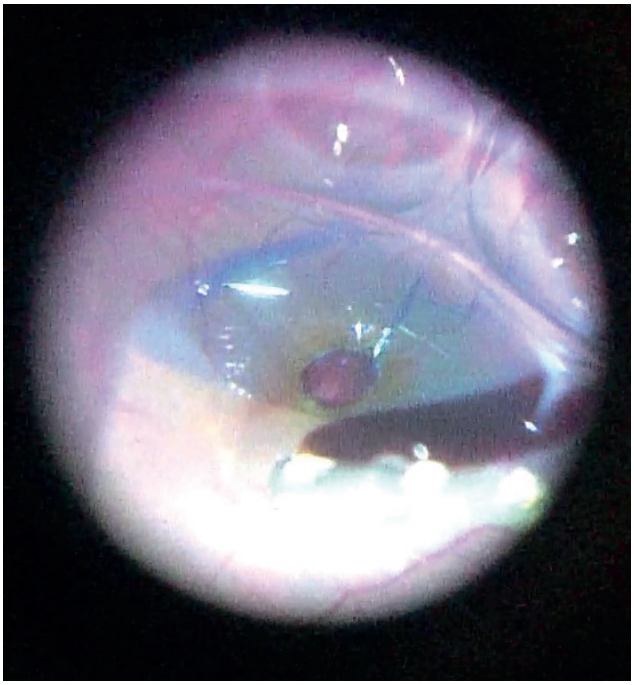

Obrázek 2. Přeložený flap MLI je překryt bublinou dekalinu (pohled z operačního mikroskopu)

MLI – membrána limitans interna

Pooperační režim

Pacient je na konci operace transportován z operačního sálu vleže na zádech, po dobu 60 minut zůstává v této poloze bez nutnosti jiného polohování v dalším období. Je doporučen pouze klidový režim. Lokální pooperační terapie je standardní (antibiotika s kortikoidy).

proLékaře.cz | 24.10.2026

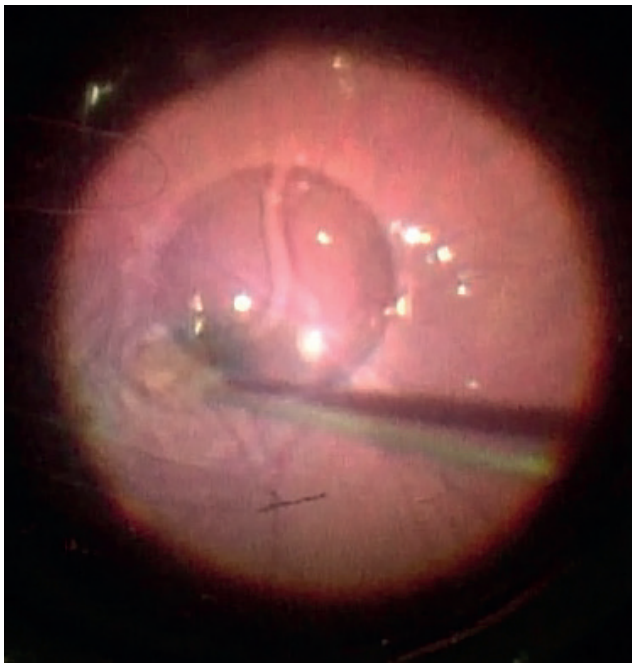

Obrázek 3. Na okraji bubliny dekalinu je aplikován viskomateriál

Principem této techniky je dosažení mechanického a biologického uzávěru MD pomocí samotného ILM flapu, který zabraňuje průniku tekutiny skrze defekt a zároveň slouží jako cesta pro gliální reparační mechanismy [1].

Hodnoty ZO byly v následujících dvou kazuistických případech měřeny na Snellenových optotypech a OCT bylo prováděno na přístroji Heidelberg Spectralis (Německo). Nitrooční tlak byl měřen bezkontaktní tonometrií (NIDEK, Japonsko). Pacienti byli vyšetřováni před operací, týden po zákroku a dále 1 a 2 měsíce po PPV.

Kazuistika 1 (IMD, vysoká myopie, monokulus)

Jedná se o ženu s kompletní IMD (stadium 2 dle Gasse) na posledním vidoucím levém oku, ročník narození 1956.

Oční anamnéza: vysoká myopie (kolem 13,0 dioptrií), obě oči viděly v mládí stejně. V roce 1997 a dále byly provedeny opakované PPV pro amoci a reamoce sítnice na pravém oku, postupem času vzniká sekundární glaukom, keratopatie a slepota. V roce 1998 prodělala cerkláž na levém oku pro rhegmatogenní amoci sítnice. V roce 2022 ještě proběhla operace šedého zákalu na levém oku. Všechny zákroky byly provedeny na jiném pracovišti.

Subjektivně: zhoršení vidění levého oka asi od začátku roku 2026, vidění je zamlžené a pokřivené. Pravé oko „je slabé“ už několik let, asi 2–3 roky na něj vůbec nevidí, oko výjimečně pobolívá a kape do něj Azopt (brinzolamidum10 mg/ml) gtt. 2xd. Korekci nosí na čtení.

Aktuální nález pravého oka (OP): zraková ostrost na úrovni nesprávné světelné projekci, oko je klidné, rohovka s difuzní keratopatií, mikrobuly, v centru počínající zonulární keratopatie, difuzně tečkovité barvení fluoresceinem, přední komora čirá, přiměřeně hluboká, duhovka klidná, iridodoneza, zornice okrouhlá, volná, afakie, více nelze. Nitrooční tenze je palpačně normální.

Předoperační nález levého oka (OL): naturální zraková ostrost je 5/20, s korekcí -1,25 /- 2,50 cyl ax 130° = 0,4. Nitrooční tenze (NOT) je 19 torr. Oko je klidné, rohovka transparentní, lesklá, přední komora čirá, přiměřeně hluboká, duhovka klidná, zornice okrouhlá, volná, v arteficiální mydriáze: zadně-komorová nitrooční čočka (ZKIOL) in situ, okénko v zadním pouzdře po kapsulotomii laserem. Nález na fundu a arteficiální mydriáze: sklivec rozvlákněný se zákaly, papila ohraničená, v úrovni, růžová, myopický konus, exkavace C/D 0,6, peripapilárně prořídlá atrofická sítnice, v centrální krajině IMD, difuzní prořídnutí sítnice, v periferii atrofické změny, stopy po kryokoagulaci, pavingstone degenerace, cerklážní val cirkulárně, sítnice do periferie leží.

OCT makuly OL (Obrázek 4): jemná epimakulární membrána, přiložený sklivec, cysticky změněné okraje, kompletní IMD, atrofická cévnatka k myopii.

Zákrok na posledním vidoucím oku proběhl bez komplikací, podle výše zmíněné metodiky. Druhý den se při propuštění paní cítí dobře, vidění je stejné. Objektivní nález je následující: ZO s -1,25sf (stenopeicky) je 0,4. NOT na je OL 16 torrů.

OL: spojivka jen lehce pooperačně drážděná, pooperační rány drží, rohovka transparentní, přední komora čirá, duhovka klidná, zornice v arteficiální mydriáze, ZKIOL centrovaná, fenestrace zadního pouzdra. Na fundu je sklivcový prostor čirý, papila ohraničená, velký myopický konus, exkavace C/D 0,6. Sítnice myopicky prořídlá až atrofická, makulární díra se uzavírá – oftalmoskopicky není patrná, v periferii atrofické změny sítnice leží, stopy po předchozím laseru a kryokoagulaci, cirkulárně cerklážní val. OCT makuly OL (Obrázek 5): počínající uzávěr IMD.

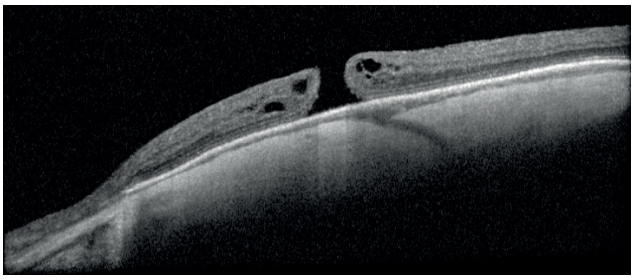

Obrázek 4. Kompletní IMD na myopickém pozadí

IMD – idiopatická makulární díra

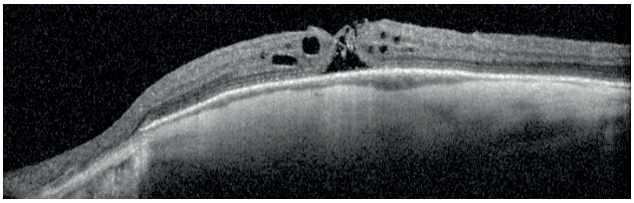

Obrázek 5. Uzavírající se makulární díra

proLékaře.cz | 24.10.2026

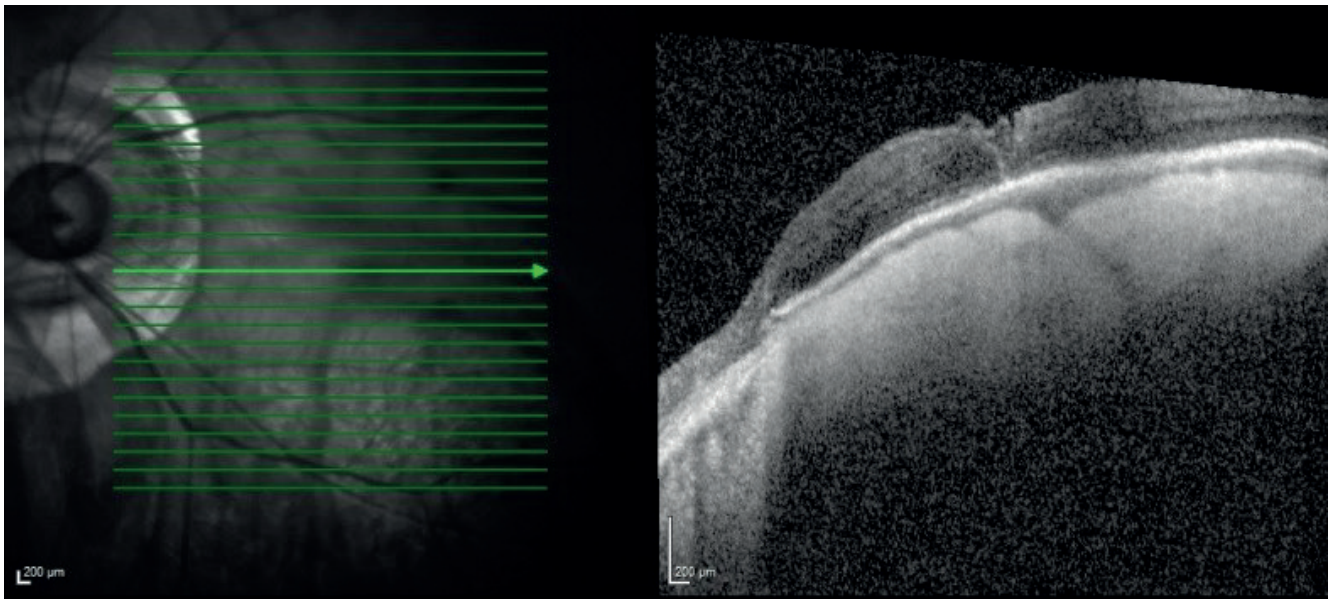

Obrázek 6. Uzavřená makulární díra dva měsíce po operaci bez plynové tamponády

Při dalších kontrolách je pacientka subjektivně spokojená, udává pozvolné lepšení zraku a zlepšování metamorfopsií. ZO se upravuje na hodnotě 0,5 (s vlastní korekcí), na pozadí není IMD patrná a výrazně se zlepšuje i nález na OCT (Obrázek 6).

Kazuistika 2 (post-traumatická IMD v dětském věku)

Jedná se o IMD v dětském věku, vznik MD dáváme do souvislosti s tupým traumatem (kontuze proudem vody) v minulosti. Pacientka je zdravá 11-letá holčička, střední myopie.

Obrázek 7. Peroperační snímek nálezu ve foveole před peelingem

V oční anamnéze je střední myopie oboustranně, obě oči viděly vždy stejně, oční vada korigována brýlemi od předškolního věku. V létě roku 2025 byla zasažena na fotbalovém hřišti proudem vody ze zavlažovacího rozstřikovače do levého oka. Oční ošetření nevyhledala. V únoru 2026 zjištěna IMD při preventivní prohlídce, nejprve postupováno 3 měsíce konzervativně s vyčkáváním, jestli se stav nezačne spontánně upravovat. Subjektivně udává, že vnímá chybění centrálního vidění v zorném poli levého oka, obraz je rušivě pokřivený.

Aktuální nález pravého oka (OP): je ZO 1,0 (s korekcí -2,75 / -3,0 cyl ax 9°). Pravé oko má fyziologický nález na předním i zadním segmentu. NOT na OP je 16 torr.

Předoperační nález levého oka (OL): s korekcí -2,0 / -3,0 cyl ax 7° je ZO 0,25 a NOT je 16 torr. OL je klidné, na předním segmentu normální nález, čočka čirá. Na pozadí je sklivec čirý, papila ohraničená, v úrovni, růžová, bez patologické exkavace, centrální krajina s MD staršího data, v hloubce díry jsou patrné nepravidelnosti pigmentového listu (Obrázek 7), v krajní dolní periferii pigmentace (post-kontuzní změny), sítnice leží, trhlina nenalezena. Na OCT makuly OL (Obrázek 8) je kompletní MD v celé tloušťce a abnormality retinálního pigmentového listu (RPE).

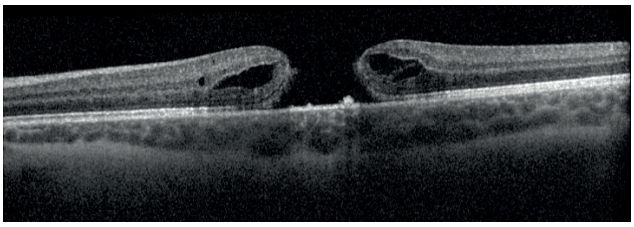

Obrázek 8. Kompletní IMD, chronické změny (pravděpodobně i post-kontuzní) linii RPE ve foveole

IMD – idiopatická makulární díra, RPE – pigmentový epitel sítnice

proLékaře.cz | 24.10.2026

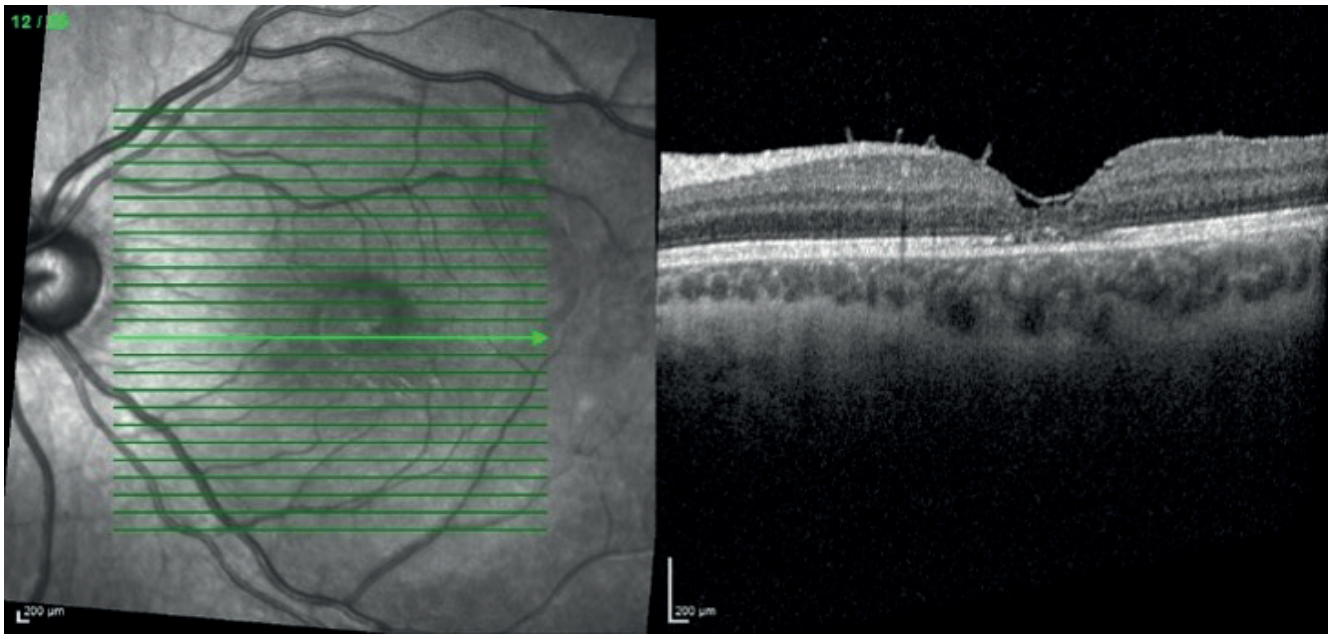

Obrázek 9. Kompletní uzávěr IMD, obnovují se linie zevních vrstev neuroretiny

IMD – idiopatická makulární díra

Obrázek 10. Porovnání pooperačního a předoperačního OCT nálezu 2 měsíce po PPV bez plynové tamponády

PPV – pars plana vitrektomie

proLékaře.cz | 24.10.2026

Operační zákrok nebyl zcela standardní pro pevně přiloženou zadní sklivcovou membránu, zejména v místě post-kontuzních změn. Byla doplněna preventivní laserová fotokoagulace v periferii, jinak vše proběhlo bez komplikací, podle výše zmíněné metodiky.

První pooperační den je pacientka spokojená, bez větších obtíží, ZO je s vlastní korekcí stejná (0,25), NOT na OL je 6 torr. Oko jeví známy přiměřeného pooperačního dráždění, rohovka transparentní, přední komora je čirá, duhovka klidná, zornice v arteficiální mydriáze, čočka čirá. Na fundu OL je papila ohraničená, makula s foveolárním reflexem, MD zacelená, sítnice leží v celém rozsahu, v periferii se tvoří stopy po laseru.

Týden po operaci trvá spokojenost pacientky, která je bez obtíží, udává ústup metamorfopsií. ZO se zlepšila na 0,4 (s vlastní korekcí) a NOT je normální. Operované oko je klidné, rohovka transparentní, přední komora čirá, duhovka klidná, zornice v arteficiální mydriáze, čočka čirá. Na fundu je papila ohraničená, makula s foveálním reflexem, IMD není patrná, v hloubce zůstávají patrné depigmentace RPE, sítnice leží v celém rozsahu, v periferii jsou klidné stopy po laseru.

Na OCT vidíme poměrně rychlou úpravu anatomických poměrů v centru. (Obrázek 9).

Při dalších kontrolách je pacientka stále subjektivně spokojená, udává pozvolné lepšení zraku a vymizení metamorfopsií. ZO se upravuje na 0,5 (s vlastní korekcí), na pozadí není IMD patrná. Na OCT zůstávají nepravidelnosti v zevních vrstvách neuroretiny a RPE. (Obrázek 10).

DISKUZE

Tradiční koncept operace MD přisuzuje klíčovou roli plynové tamponádě, která mechanicky „přitlačuje“ okraje defektu k sobě a zamezuje průniku tekutiny do díry [5,6]. Úspěšnost operace výrazně zvýšily varianty použití flapu při peelingu ILM a potvrdily jeho zásadní význam. Novější práce však naznačují, že zásadním faktorem může být spíše eliminace toku tekutiny skrze defekt a vytvoření substrátu pro buněčnou proliferaci [1–3].

ILM flap zde funguje jako biologický nosič podporující migraci Müllerových buněk a reparaci neuroretiny, přičemž jeho stabilizace přes povrch IMD může být zajištěna i bez použití plynu. Současné poznatky naznačují, že ILM flap nepůsobí pouze jako mechanický kryt MD. ILM vytváří substrát umožňující migraci a proliferaci Müllerových buněk, které se podílejí na rekonstrukci foveální architektury. Histologické a OCT studie prokázaly postupnou reorganizaci zevních vrstev sítnice po úspěšném uzávěru díry, přičemž obnova membrana limitans externa předchází obnově elipsoidní zóny fotoreceptorů.

Výhody techniky operace IMD bez plynové tamponády

Hlavní výhody zahrnují: zachování okamžitého alespoň původního funkční vidění po operaci, absence nutnosti pooperačního polohování (starší pacienti, děti, obézní, či ortopedičtí pacienti apod.), nejsou žádná omezení spojená s přítomností plynu (např. cestování letadlem), nižší riziko elevace NOT v pooperačním období, menší riziko rozvoje komplikované katarakty. Tyto faktory mohou významně zlepšit komfort pacientů a zkrátit rekonvalescenci.

Doposud publikované série operací bez tamponády uvádějí velmi vysoké procento uzávěru MD (cca 92–100 %), což je srovnatelné se standardní chirurgií s plynovou tamponádou [1,4]. Ve srovnávací studii Szeto et al. bylo dosaženo anatomického uzávěru u 95,2 % očí operovaných bez plynové tamponády oproti 94,1 % očí operovaných standardní technikou. Mezi skupinami nebyl zjištěn rozdíl ve finální ZO, zatímco časné pooperační vidění bylo příznivější ve skupině bez plynové tamponády.

Zajímavým pozorováním je potenciálně nižší míra foveální gliozy a rychlejší obnova foveální architektury, což by mohlo vést i k lepším funkčním výsledkům v časném pooperačním období [7,8].

Mezi limity a relativní nevýhody této techniky patří technická náročnost výkonu (skutečně precizní preparace ILM flapu a následná detailní práce s ním), vysoká závislost na stabilitě ILM flapu, absence „bezpečnostní rezervy“ v podobě plynové tamponády (jak z pohledu uzávěru IMD, tak z pohledu rizika pooperační amoce sítnice) a zatím omezená evidence založená převážně na menších sériích případů.

Mezi rizika této techniky lze uvést možnost dislokace flapu v časném pooperačním období, selhání uzávěru MD a nutnost reoperace s použitím plynové tamponády. Také není prověřená úspěšnost této techniky u větších nebo dlouhodobých makulárních děr, kdy tato technika může být méně spolehlivá, a proto je vhodné pečlivě individuálně zvažovat indikaci k tomuto typu zákroku.

Probíhající randomizované studie (např. GEM trial) mají za cíl potvrdit bezpečnost a účinnost „bezplynové“ techniky ve srovnání se standardním postupem [1].

Pokud bude noninferiorita potvrzena, může se operace bez plynové tamponády stát významnou alternativou či novým standardem minimálně u vybraných pacientů.

LITERATURA

1. Murphy GSP, Wafa HA, Tarpey M. Gas versus Gasless surgery for full thickness macular hole (GEM): study protocol for a randomized feasibility trial. BMJ Open Ophthalmology. 2025 Dec 25;10(1):e002260. doi: 10.1136/bmjophth-2025-002260
2. Michalewska Z, Michalewski J, Adelman RA, Nawrocki J. Inverted internal limiting membrane flap technique for large macular holes. Ophthalmology. 2010;117(10):2018-2025.
3. Shroff D, Gupta P, Atri N. Inverted internal limiting membrane flap technique for macular hole closure: patient selection and special considerations. Clin Ophthalmol. 2019;13:671-678.
4. Casini G, Mura M, Figus M. Inverted internal limiting membrane flap technique for macular hole surgery without extra manipulation of the flap. Retina. 2017;37(11):2138-2144.

proLékaře.cz | 24.10.2026

5. Kelly NE, Wendel RT. Vitreous surgery for idiopathic macular holes. Results of a pilot study. Arch Ophthalmol. 1991;109(5):654-659.
6. Steel DH, Lotery AJ. Idiopathic vitreomacular traction and macular hole: a comprehensive review. Eye. 2013;27(1):1-21.
7. Szeto SKH, Lam JTW, Yu AHY. Macular hole closure by internal limiting membrane flap without gas tamponade versus conventional surgery: a comparative study. Ophthalmology. Retina. 2025;9(11):1034-1043. doi:10.1016/j.oret.2025.06.005
8. Grant S, Adrean SD. Surgical macular hole closure without a gas tamponade. J Vitreoretin Dis. 2021;6(1):14-21.