

Doporučené postupy pro terapii věkem podmíněné makulární degenerace (VPMD)

Němec Pavel^{1,2}, Vysloužilová Daniela³, Hejsek Libor⁴,
Němčanský Jan^{5,6}, Studnička Jan^{4,7}



MUDr. Pavel Němec

¹Lexum – síť očních klinik

²Lékařská fakulta Univerzity Karlovy v Praze

³Oční klinika Fakultní nemocnice Brno Bohunice a Lékařské fakulty Masarykovy univerzity

⁴Oční klinika Fakultní nemocnice Hradec Králové a Lékařské fakulty v Hradci Králové, Univerzita Karlova

⁵Oční klinika Fakultní nemocnice Ostrava

⁶Katedra kraniofaciálních oborů, Lékařské fakulta, Ostravská univerzita

⁷VISUS, spol. s.r.o.

Do redakce doručeno dne: 14. 10. 2025

Přijato k publikaci dne: 25. 10. 2025

Publikováno on-line: 10. 12. 2025

Autoři práce prohlašují, že vznik i téma odborného sdělení a jeho zveřejnění není ve střetu zájmů a není podpořeno žádnou farmaceutickou firmou.

Korespondenční adresa:

Lexum – síť očních klinik

Antala Staška 1670/80

140 00 Praha 4

E-mail: nemec@lexum.cz

SOUHRN

Věkem podmíněná makulární degenerace patří mezi hlavní příčiny závažné ztráty zraku ve vyspělých zemích. Diagnostické postupy zaznamenaly v minulých letech dramatický rozvoj a moderní zobrazovací metody přispěly k lepším možnostem populačního screeningu, cílené diagnostiky a sledování léčebného procesu.

Zároveň prošly rychlým rozvojem i nové možnosti léčby.

Doporučené postupy shrnují dosavadní poznatky s cílem sjednotit postupy při diagnostice, klasifikaci a léčbě věkem podmíněné makulární degenerace (VPMD).

klíčová slova: věkem podmíněná makulární degenerace, anti-vaskulární endoteliální růstový faktor, choroidální neovaskulární membrána, makulární neovaskularizace, diagnostika, léčba, doporučené postupy

SUMMARY

Best Practices for Age-Related Macular Degeneration (AMD) Therapy

Age-related macular degeneration is one of the leading causes of severe loss of sight in developed countries. Diagnostic procedures have developed dramatically in recent years, and modern imaging methods have contributed to improved options for population screening, targeted diagnostics, and monitoring of the treatment process.

At the same time, new treatment options have also been developing rapidly.

The recommended procedures summarize the current knowledge with the aim of unifying procedures for the diagnosis, classification, and treatment of age-related macular degeneration (AMD).

Key words: age-related macular degeneration, anti-vascular endothelial growth factor, choroidal neovascular membrane, macular neovascularization, diagnostics, treatment, recommended procedures

Čes. a slov. Oftal., 82, 2026, No. 3, p. 123–131

1. Úvod

Věkem podmíněná makulární degenerace (VPMD) je jedním z nejčastějších očních onemocnění vyskytujících se u osob nad 50 let věku. Toto onemocnění postihuje centrální část sítnice a může způsobit výrazné zhoršení nebo úplnou ztrátu zraku [1–5].

Poslední epidemiologické metaanalýzy potvrzují vyšší prevalenci nemoci u europoidní (kavkazské) rasy než u Hispánců, Asiatů a Afričanů. Prevalence VPMD je udávána u 12,33 % Evropanů, 7,53 % u Afričanů a 7,38 % u Asiatů [6].

Celosvětově postihuje VPMD 196 miliónů lidí (2020), do roku 2040 je předpokládán nárůst na 288 miliónů nemocných [6].

Diagnostika onemocnění se opírá o základní oftalmologické vyšetření a o široké spektrum zobrazovacích metod, které v posledních letech zaznamenaly výrazný vývoj a přispěly tak k zrychlení a zdokonalení diagnostiky a k usnadnění terapeutické rozvahy.

Z hlediska klasifikačního, které podrobněji uvádíme v dalším textu, se odhaduje, že 85 % pacientů má tzv. suchou

formu nemoci [6] (lépe ji charakterizuje popis – progresivní degenerativní forma bez neovaskularizace). Přibližně 15 % pacientů s VPMD pak přechází do tzv. vlhké formy spojené se vznikem choroidální neovaskularizace (CNV). Právě vlhká (neovaskulární) forma onemocnění je odpovědná za přibližně 90 % případů s nejtěžším postižením zrakových funkcí – zraková ostrost (ZO) nižší než 6/60 [6].

Léčba VPMD se zaměřuje na zpomalení či zastavení postupného zhoršování zrakových funkcí a na minimalizaci dopadu onemocnění na kvalitu života pacientů.

V celém komplexu úvah o terapii se do popředí zájmu dostává prevence, genetická intervence a léčba suché formy onemocnění, zvláště její terminální fáze v podobě geografické atrofie. Za standardní léčbu neovaskulární formy VPMD je dnes považována intravitreální aplikace antiVEGF preparátů [7].

Většina současných doporučených postupů pro léčbu VPMD [8–10] se soustřeďuje na včasnou diagnostiku a adekvátní individualizovaný terapeutický zásah. V blízké budoucnosti bude bezpochyby nutné začlenění programů s automatickým vyhodnocováním do procesu včasného zachytu nemoci, včetně využití umělé inteligence.

2. Charakteristika onemocnění VPMD

Věkem podmíněná makulární degenerace je hlavní příčinou závažného, mnohdy nevratného, poškození zraku ve vyspělých zemích. Mezi primární (neovlivnitelné) rizikové faktory pro rozvoj VPMD patří: zvyšující se věk, europoidní rasa a genetické faktory [11]. Řada klinických studií prokázala, že hlavním ovlivnitelným rizikovým faktorem je kouření [12,13]. Zvažovány byly i další faktory – hypertenze, kardiovaskulární zdraví, Body Mass Index (BMI), diabetes mellitus (DM), příjem antioxidantů a socio-ekonomický status. U těchto faktorů, ačkoliv je zohledňujeme, však nebyla prokázána statisticky signifikantní závislost [14–17]. Z hlediska obou typů rizikových faktorů je dnes zřejmé, že rozhodující jsou ty neovlivnitelné a zejména genetická predispozice vystupuje zcela jednoznačně do popředí. Genetický vliv se podílí až v 55 % na celkovém riziku rozvoje onemocnění [18,19].

Věkem podmíněná makulární degenerace je charakterizovaná jedním nebo více z následujících znaků [8]:

- přítomnost retikulárních pseudodruz nebo menších a středně velkých drúz (> 63 μm v průměru)
- přítomnost velkých drúz (> 125 μm v průměru) nebo drúzoidních ablací retinálního pigmentového epitelu
- abnormality retinálního pigmentového epitelu – oslabení, dysgrupace (hypopigmentace, hyperpigmentace či fragmentace), atrofické defekty retinálního pigmentového epitelu (RPE)
- změny vaskulárních komplexů – poruchy a nepravidelnosti hlubokého plexu retinálního oběhu, změny (oslabení a ztenčení) choriokapilaris
- přítomnost pokročilých patologií: geografická atrofie (GA) RPE a zevních vrstev sítnice
- choroidální neovaskularizace (CNV typ I–III) se všemi svými přidruženými projevy (růst neovaskulární mem-

brány, přítomnost intraretinální a subretinální tekutiny, ablace RPE, krvácení, ruptury RPE, fibrotizace nebo makulární atrofie).

Normální, věkem podmíněné změny centrální oblasti sítnice v důsledku stárnutí, jsou běžným projevem změn v zevní neuroretině, v RPE, v Bruchově membráně a v choriokapilaris [20].

Jedná se o:

- redukci denzity a změny distribuce fotoreceptorů
- úbytek melaninových granulí, akumulace lipofuscinu a jiných reziduálních tělísek v buňkách RPE
- změny v bazální membráně RPE – akumulace depozit mezi membránou buňky RPE a její basální membránou (tzv. basal laminar deposits)
- hromadění lipoproteinových depozit mezi basální membránou RPE a Bruchovou membránou s následnou tvorbou drúz
- progredující involuční změny v choriokapilaris.

Tyto jevy fyziologicky souvisejí s věkem a nespádají pod označení patologické jednotky VPMD, ovšem typicky bývají předstupněm jejího rozvoje.

3. Klasifikace VPMD

Moderní klasifikace VPMD je odvozena z klasických textů Gasse [21] a Ryana [22] s přihlédnutím ke klasifikaci dle studie AREDS [23]. Tuto syntézu předchozích klasifikací obsahuje materiál vypracovaný skupinou předních vitreoretinálních odborníků z roku 2013 [20].

V těchto Doporučených postupech používáme klasifikaci VPMD podle sjednoceného panelu odborníků [20] a podle AREDS studie [23].

3.1 Žádné VPMD (AREDS kategorie 1): makula bez žádných drúz nebo s několika malými extrafoveálními drúzami (drúzy menší než 63 μm).

3.2 Časná VPMD (AREDS kategorie 2): přítomnost malých drúz (< 63 μm), malého počtu středních drúz (63–125 μm) nebo minimálních změn pigmentového listu. Riziko progresu v 10letém horizontu je relativně nízké [20]. Podle AREDS studie (sledování 10 let) je riziko progresu směrem k velkým drúzám přibližně 15 % [23].

3.3 Středně pokročilá VPMD (AREDS kategorie 3): četné středně velké drúzy nebo přinejmenším jedna velká drúza ($\geq 125 \mu\text{m}$) na jednom nebo obou očích, splývající plastické drúzy nebo geografická atrofie RPE a zevních vrstev retiny nepostihující foveu. Riziko progresu je v 5letém horizontu v průměru 18 % [20]. Variabilita nálezů však může být v této kategorii velká.

3.4 Pokročilá VPMD (AREDS kategorie 4): geografická atrofie postihující foveu (terminální suchá forma VPMD), neovaskulární makulopatie – přítomnost CNV (jakéhokoli typu) nebo fibróza foveální oblasti. V této fázi jsou již vždy postiženy zrakové funkce alespoň jednoho oka pacienta. Riziko pro rozvoj postižení druhého oka do této pozdní fáze v horizontu 5 let definují různé studie v rozmezí 22–50 % (AREDS 35–50 % [23,24], Beaver Dam Eye Study 22 % [25,26], Submacular Surgery Trial 30–50 % [27]). Pokles zrakových funkcí je pomalejší u geografické atrofie než u progresu neovaskulární VPMD.

3.4.1 Pokročilá VPMD – atrofická degenerace makuly (geografická atrofie, GA)

Atrofická makulární degenerace je projevem progresivní atrofie choroidey (zvl. choriokapilaris), retinálního pigmentového epitelu a nad nimi lokalizovaných struktur zevních vrstev sítnice.

Z hlediska VPMD obecně je geografická atrofie odpovídá za přibližně 10 % postižení s poklesem ZO na úroveň 6/60 a méně [28]. Extrafoveolární lokalizace GA nesnižuje ZO do dálky ani na blízko. Pacienti s hraničním postižením foveoly mohou mít relativně dobrou ZO do dálky, ovšem zrakové funkce do blízka bývají již redukovány. V pokročilejších fázích s plným postižením fovey výrazně klesá ZO na blízko i do dálky. Rychlost rozvoje GA a rizikové faktory progresu, které zejména zohledňujeme, jsou velikost léze, její lokalizace, počet ložisek atrofie, charakter nálezu na autofluorescenci, symetrie na obou očích [29–32].

3.4.2 Pokročilá VPMD – neovaskulární/vlhká forma VPMD

Neovaskulární VPMD je charakterizována přítomností choroidální nebo chorioretinální neovaskularizace, která je provázena typickými známkami: elevace RPE (serózní, vaskulární, fibrovaskulární nebo hemoragická), defekty RPE, degradace zevních vrstev sítnice, intraretinální nebo subretinální akumulace tekutiny, hemoragie a fibrotická přestavba makuly.

Aktuálně je používáno následující dělení typů CNV dle Gasse [33] a Yanuzziho [34,35]:

3.4.2.1 Choroidální neovaskularizace CNV typ I (dříve okultní CNV)

CNV I (okultní neovaskulární membrána) je neovaskularizací dominantně umístěnou pod RPE. Proces prochází typickým vývojem a diagnosticky jej můžeme zastihnout v následujících fázích: elevace RPE bez jeho narušení a beze změn retinální struktury, výraznější elevace RPE s kombinovaným obsahem (serózní – hemoragická – angioproliferativní), oslabení a defekty RPE s prosakováním pod smyslový epitel, defekty retinálních vrstev (poruchy zevních vrstev, edematizace), v některých případech přestup neovaskularizace do retinálních vrstev (smíšené typy CNV), degradační makrocysty v receptorové linii (ONL) a mikrocysty v zóně bipolárních buněk, neaktivní plastická fibróza původní CNV (jizva s atrofií zevních retinálních vrstev) [36].

3.4.2.1.1 Choroidální neovaskularizace CNV typ I – neexudativní varianta okultní CNV

CNV se v tomto případě nemanifestuje obvyklými známkami aktivity (krvácení, průsak) a je tzv. klinicky němá (quiescent CNV). Obvyklým projevem na klasickém OCT skenu je tzv. double layer sign (plošná, tenká ablace RPE), na OCT angiografii je nález neaktivní CNV. Během jednoho roku dochází k rozvoji aktivity asi u 21 % případů. Neaktivní CNV typu I (quiescent CNV) také bývá dávana do souvislosti s potenciálně protektivním efektem proti rozvoji geografické atrofie [37].

3.4.2.2 Choroidální neovaskularizace CNV typ II (dříve klasická CNV)

Zdroj této neovaskularizace je opět primárně choroidální, ale základní kmen neovaskularizace prochází defektním RPE a větvení samotné CNV je dominantně nad RPE (sub a intraretinálně). V okolí CNV typu II dochází k rozvolnění struktur sítnice s různou mírou serózního nebo serózně hemoragického prosáknutí. V pozdních fázích opět dochází k fibrotizaci procesu s atrofizací zevních vrstev sítnice a k razantnímu porušení přilehlých struktur [36].

3.4.2.3 Chorioretinální neovaskularizace – CNV typ III (retinální angiomatózní proliferace – RAP)

Pro RAP je typická primární proliferace retinálních cév (oblast superficiálního a hlubokého kapilárního plexu retinálního oběhu) a teprve později CNV proniká dalšími vrstvami sítnice a anastomózuje se sekundární choroidální neovaskularizací. Podle míry rozvoje nálezu pozorujeme pouze ztlustění sítnice (edém, cysty a prosáknutí ve všech vrstvách s případnou serózní ablací RPE), nebo později i ablací RPE se známkami choroidální CNV [36].

4. Diagnostika VPMD

Diagnostika VPMD se opírá o následující základní body: anamnéza, klasické oftalmologické vyšetření a zobrazovací metody.

4.1 Anamnéza

V souvislosti s VPMD je zásadní zaznamenání subjektivních symptomů (metamorfopsie, vývoj poklesu centrální ZO, údaje o poruchách barvocitu a kontrastní citlivosti), přehled systémové medikace, oční anamnézy (operace, refrakční výkony, záněty), rodinné anamnézy se zaměřením na VPMD a sociální anamnézy (povolání, kouření).

4.2 Oftalmologické vyšetření

Stanovení nejlépe korigované zrakové ostrosti (NKZO) na dálku (u těchto pacientů zásadně na ETDRS optotypu edukovanou osobou za standardních podmínek) a na blízko, orientační vyšetření na Amslerově mřížce, vyšetření na šterbinové lampě (přední segment a možné souvislosti poklesu zrakových funkcí) a biomikroskopie fundu.

4.3 Zobrazovací metody

- Optická koherenční tomografie (OCT) je základní a zásadní diagnostickou zobrazovací metodou pro primární diagnostiku i sledování vývoje nemoci během léčby.
- Optická koherenční tomografie – angiografie (angioOCT, OCTA) je neinvazivní metoda zobrazení cévního řečiště centrální sítnice k detekci eventuální přítomnosti choroideální neovaskularizace.
- Barevná fotografie fundu.
- Autofluorescence fundu (zvláště pro detekci patologických a atrofických okrsků RPE).
- Fluorescenční angiografie (FAG) – invazivní metoda zobrazení cév retinálního oběhu za použití nitrožilně aplikované kontrastní látky. V éře OCTA již používaná jen u malého množství pacientů s VPMD v případě diagnostických rozpaků.

f) Angiografie s indocyaninovou zelení (ICG) – invazivní metoda zobrazení cév choroidálního i retinálního oběhu za použití nitrožilně aplikované kontrastní látky. Dnes využívána jen u minimálního množství pacientů s VPMD, opět u diagnosticky sporných nálezů.

Všechna zmíněná vyšetření není nutné provádět během každé návštěvy pacienta. Přesnou skladbu a využití zmíněných metod určuje lékař. Při sledování a léčbě pacientů v pokročilé fázi VPMD by mělo být provedeno OCT vyšetření při každé návštěvě. AngioOCT je dnes také důležitou součástí diagnostiky u VPMD. Je velmi vhodnou neinvazivní metodou detekce komplexu CNV před zahájením terapie, po skončení nasycovací fáze antiVEGF léčby a následně kdykoliv během léčby i při následné mo-

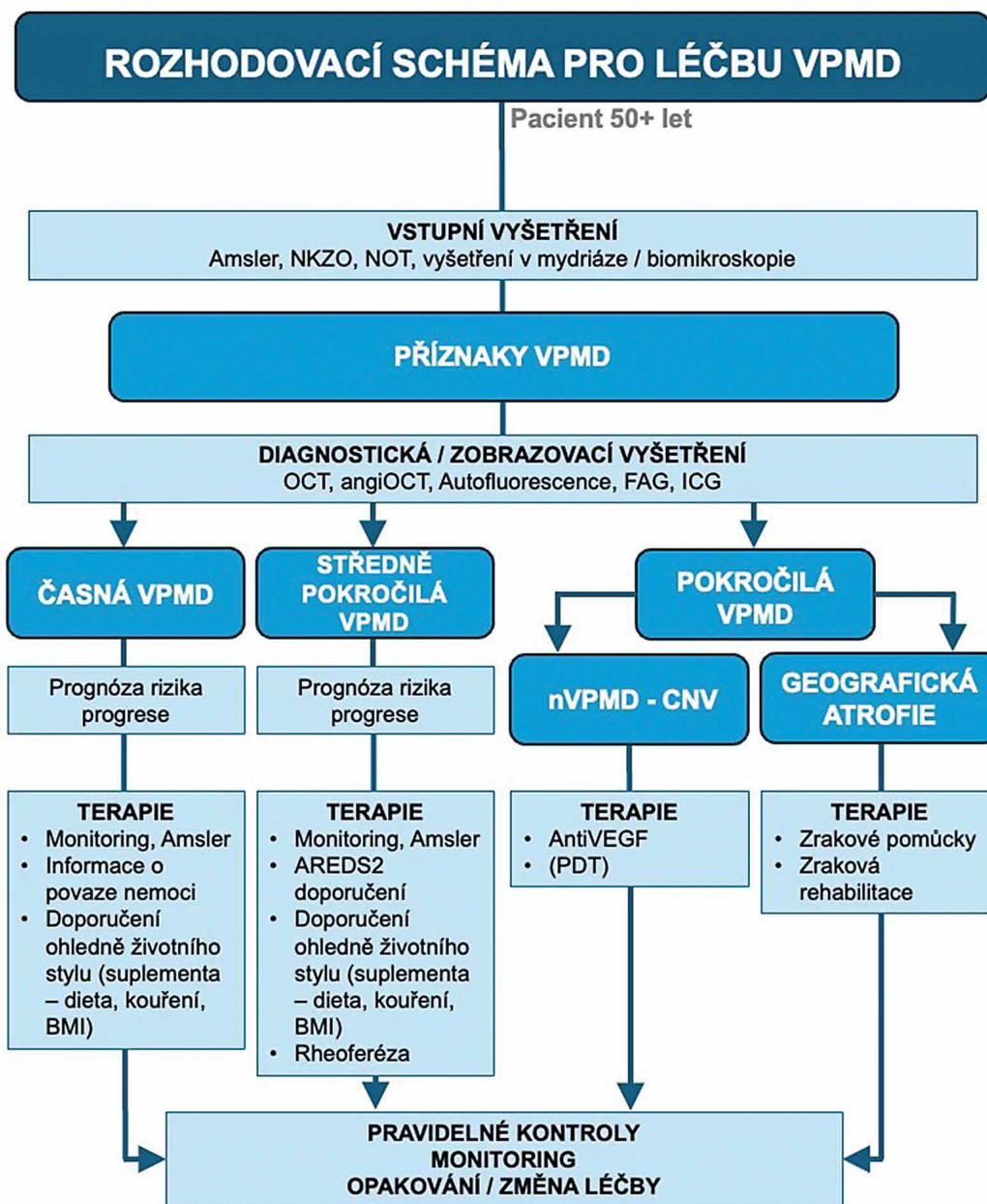
onitoraci pacienta. Další dvě zmíněné metody – FAG a ICG – již provádíme u VPMD jen minimálně.

4.4 Genetická diagnostika

Do popředí zájmu se dnes dostávají metody genetické diagnostiky – zejména dvou hlavních genů CFH a ARMS2/HTRA [18,38] V současné době ale Americká akademie oftalmologů (AAO) doporučuje postupovat zdrženlivě v genetické diagnostice, dokud nebude potvrzen význam pro prognózu a terapeutickou odpověď [8].

5. Terapie VPMD

Léčba VPMD se zaměřuje na zpomalení a stabilizaci poklesu zrakových funkcí a na minimalizaci dopadu onemocnění na kvalitu života pacientů (Obrázek 1).



Obrázek 1. Rozhodovací schéma pro léčbu VPMD

VPMD – věkem podmíněná makulární degenerace, NKZO – nejlépe korigovaná zraková ostrost, NOT – nitrooční tlak, OCT – optická koherenční tomografie, FAG – fluorescenční angiografie, ICG – angiografie s indocyaninovou zelení, nVPMD – neovaskulární VPMD, MNV – makulární neovaskulární membrána, BMI – body mass index, AREDS – studie, VEGF – vaskulární endoteliální růstový faktor, PDT – fotodynamická terapie

5.1. Časná VPMD

Pacienta v této fázi edukujeme o jeho nemoci a můžeme mu poskytnout základní informace o prognóze dle jeho individuálního nálezu. Doporučujeme přestat kouřit (silná úroveň evidence), redukovat obezitu a nadváhu (BMI), stabilizovat krevní tlak (kontrola arteriální hypertenze – střední úroveň evidence). Vliv operace katarakty, UV záření a emise modrého světla z elektronických zařízení není neprůkazný (slabá úroveň evidence). Stejně tak se neprokázal zásadní vliv pohybové aktivity [11–17]. Současné poznatky také nepodporují vliv systémového používání kombinace antioxidantů, vitamínů a minerálů na redukci nebo zpomalení progresu z časně do středně pokročilé formy VPMD [39].

5.2 Středně pokročilá VPMD a pokročilá VPMD bez CNV

Randomizovaná, multicentrická, dvojitě zaslepená a placebo kontrolovaná multicentrická studie AREDS2 prokázala účinnost systémové terapie na zpomalení progresu nemoci ze středně pokročilé do pokročilé VPMD [40,41]. Účinná podpůrná terapie dle studie AREDS2 obsahuje (denní dávky): vitamin C (500 mg), vitamin E (400 IU), zinek (25 mg), měď (2 mg), lutein (10 mg) a zeaxanthin (2 mg).

Positivní účinek přidávání dalších podpůrných preparátů, beta-karotenu a omega-3 suplementů nebyl potvrzen [41]. Tato podpůrná terapie pro pacienty s nálezem oboustranné fibrotizace v makule nebo centrální geografické atrofie se nedoporučuje.

Dalšími alternativami terapie střední a pokročilé formy VPMD bez CNV jsou: fotobiomodulace a rheoferéza. Rheoferéza krevní plazmy je vyhrazena pro léčbu VPMD s nakupením měkkých drúz a drúzovou ablací pigmentového epitelu sítnice. Rheoferéza může vývoj zmíněných změn zpomalit nebo zmírnit ovlivněním mikrocirkulace, tedy zlepšením perfúze cévnatky a sítnice při snížení viskozity krevní plazmy [42–44].

Důležitým předmětem zájmu je v posledních letech intravitreální farmakoterapie pokročilé fáze VPMD s geografickou atrofií. Tato intravitreální frekventně (měsíčně) aplikovaná terapie působí inhibicí na různých úrovních komplementu zpomalení progresu geografické atrofie v makule. Některé studie nebyly úspěšné [45], jiné prokázaly parciální účinnost (průměrně asi 20% zpomalení progresu GA) a obdržely FDA schválení v USA. Jedná se o molekuly pegcetacoplan a avacincaptad pegol [46,47]. Evropská léková agentura EMA však tuto léčbu GA zatím neschválila.

5.3 Terapie pokročilé VPMD s CNV (neovaskulární VPMD)

Terapii choroidální neovaskulární membrány v makulární lokalizaci se snažíme zahájit co nejdříve od prokázání klinické aktivity onemocnění. Včasným terapeutickým zásahem je dosaženo lepších funkčních i anatomických výsledků s menším počtem kontrol a intervencí.

a) **Observace.** U klinicky neaktivní CNV (quiescent CNV) léčbu neindikujeme, doporučuje se pouze pravidelný

monitoring v rozmezí 3–6 měsíců do doby klinického rozvoje postižení [37].

b) **AntiVEGF terapie.** Injekční intravitreální antiVEGF farmakoterapie je metodou volby neovaskulární VPMD [48]. AntiVEGF léčba je v současné době v ČR poskytována v ustanovených aplikačních centrech (tzv. centrová péče), která jsou vázána podmínkami úhrady stanovenými SÚKLEM a je za těchto podmínek hrazená z prostředků veřejného zdravotního pojištění.

c) **Chirurgická léčba.** Pars plana vitrektomie (PPV) je indikována ve dvou základních situacích spojených s neovaskulární formou VPMD. Jedná se o nálezy vitreomakulární adheze, trakce odlučujícího se sklivce nebo přítomnost epimakulární membrány, které mohou významně snižovat efekt antiVEGF terapie. Druhou indikací PPV je vznik akutní subretinální hemoragie spojené s aktivitou CNV. V tomto případě může včasné indikovaná PPV se subretinální instilací rekombinantního aktivátoru tkáňového plazminogenu (rTPA) a tamponádou expanzivním plynem výrazně zlepšit prognózu zachování užitečného centrálního vizu [49]. Následně při splnění indikačních kritérií může být pacient současně zařazen do režimu centrové léčby.

d) **Fotodynamická terapie (PDT) s verteroporfínem.** Po zavedení antiVEGF terapie není pro subfoveolární CNV doporučována. Tato technika účinně nepředchází těžkým ztrátám zraku v majoritních případech [50] a proto je aktuálně tato léčba doporučována v jiných indikacích, např. u onemocnění pachychoroidního spektra.

e) **Destruktivní metody.** V terapii extrafoveální CNV lze teoreticky použít i fototermickou destrukci přímou laserovou fotokoagulací. Tato technika však vykazuje až 50 % komplikace ve smyslu persistence, či rekurence neovaskularizace a nelze ji tedy v éře antiVEGF terapie doporučit [51]. Další techniky přímé destrukce CNV jako je transpupilární termoterapie (TTT), radiační metody nebo chirurgická extrakce neovaskulární tkáně již také nejsou doporučovány. V naprosté většině případů vedou k trvalému poškození makulární krajiny s poklesem zrakových funkcí.

5.3.1 Základní principy a fáze aplikace antiVEGF preparátů

Zahájení terapie – nasycovací (loadingová) fáze. Intenzivní zahájení terapie je vedené ve fixním režimu. Efekt léčby během loadingu rozhoduje významně o dalším vývoji onemocnění a o frekvenci následné terapie.

Pokračování terapie – v pokračování terapie po první intenzivní fázi používáme různé dávkovací režimy, které dělíme na režimy reaktivní či proaktivní.

Nejméně efektivní a používaný je reaktivní režim pro re nata (podle potřeby – PRN), kdy je lék aplikován v nepravidelných intervalech vždy pouze při prokázání aktivity nemoci. Dnes v podstatě není využíván pro problematické plánování, nutnou vyšší frekvenci kontrol a nízkou účinnost této reaktivní léčby.

Dalším režimem ležícím na opačném spektru terapeutického přístupu je fixní režim (FIX). Jde o vysoce proaktivní režim, kdy pacient dostává léčbu v pravidelných pevných intervalech. Management léčby z pohledu pacienta i aplikačního centra tento režim značně zjednodušuje, může však vést k „přeléčování“ (overtreatment) pacienta.

Mezi těmito aplikačními schémata se nachází volný proaktivní režim – treat and extend (TaE). Dnes jde o jednoznačně preferovaný a nejčastěji užívaný dávkovací režim. Po nasycovací fázi je dle aktuálního individuálního nálezu interval dalších aplikací postupně prodlužován nebo zkracován, až je tímto způsobem stanoven ideální individuální interval léčby pro pacienta.

Změna terapie – switch. V situaci, kdy není dosavadní léčba anatomicky či funkčně úspěšná nebo v případech, kdy je k udržení kontroly onemocnění nutno aplikovat antiVEGF preparát extrémně často, je možno uvažovat o změně léčebné látky. Tomuto postupu se říká switch (výraz, který je obecně používán i v českém prostředí). O podmínkách pro switch léčby a jeho načasování se vedou celosvětově diskuse [52]. Dle našeho názoru existují tyto důvody ke změně (switchi) léčby:

- a) Nonresponze – zhoršení nálezu nebo žádná reakce na léčbu v prvních 4 měsících.
- b) Suboptimální reakce – omezená nedostatečná anatomická a funkční reakce i při zkrácení intervalů léčby, kdy hrozí nevratné změny tkáně.
- c) Nemožnost dalšího zkrácení intervalů aplikací – tento důvod vychází z SPC léčebných preparátů, které definuje minimální interval léčby v období po nasycovací fázi.
- d) Tachyfylyse – snížení účinnosti léčby po úvodním dobrém efektu. Většinou souvisí s dlouhodobou aplikací konkrétního preparátu.
- e) Intolerance léku – výskyt nežádoucích účinků spojených s konkrétním typem preparátu. Jedná se zejména o imunitně – zánětlivé reakce na danou látku.
- f) Spolupráce a adherence pacienta k léčbě (compliance pacienta) – při omezených možnostech pacienta docházet na vysoce frekventní terapii je možné zvážit převedení na preparát s předpokládaným vyšším efektem a delšími intervaly mezi aplikacemi.

Ukončení terapie – panuje odborná shoda na definici podmínek ukončení léčby, kterou reflektují současná platná znění indikačních omezení úhrady u všech dnes užívaných preparátů. Dle této definice je léčba ukončena, pokud na základě klinického nálezu nelze očekávat další efekt terapie.

5.3.2. AntiVEGF preparáty pro léčbu neovaskulární formy VPMD – řazeno abecedně:

1. Aflibercept (2mg, léčebná dávka 0,05 ml)

Trap protilátková molekula zacílená na receptory pro VEGF-A, VEGF-B a PIGF. Ve studiích VIEW 1 a VIEW 2 byl aflibercept aplikován po loadingu ve fixním intervalu každé dva měsíce [53]. Studie prokázaly noninferioritu vůči komparátoru studie – ranibizumabu, který byl aplikován

v dávkování každý měsíc. V reálné klinické praxi se užívá v pokračovací fázi terapie fixním režimem každé dva měsíce nebo individualizovaný režim Treat and Extend v rozpětí jednotlivých aplikací až čtyři měsíce.

2. Aflibercept (8mg, léčebná dávka 0,07 ml)

Trap receptor pro VEGF-A, VEGF-B a PIGF. Ve studii PULSAR byl aflibercept 8mg aplikován po loadingu ve fixním intervalu každé tři nebo čtyři měsíce [54]. Studie prokázala noninferioritu vůči komparátoru obou ramen, kterým byl aflibercept 2mg podávaný po loadingu ve fixním režimu každé dva měsíce. Na základě výsledků druhého roku studie je možno aplikovat aflibercept 8mg v intervalu čtyři až šest měsíců při zachování obdobné účinnosti jako u původní varianty léku (2mg).

3. Brolucizumab (6mg, léčebná dávka 0,05 ml)

Malý fragment antiVEGF-A protilátky s vysokou afinitou k receptorům a velkou mírou penetrace do tkáně. Komparátorem brolucizumabu ve studiích HAWK a HARRIER byl aflibercept 2mg v dávkování každé dva měsíce [55]. Brolucizumab prokázal noninferioritu v obou dávkovacích ramenech pokračující terapie – každé dva a každé tři měsíce. Brolucizumab je ovšem spojen s vyšším (až u 4 % pacientů) rizikem vzniku imunitně-zánětlivých očních komplikací (sterilní uveitida, vitritida, vaskulitida, okluzivní vaskulitida).

4. Faricimab (6mg, léčebná dávka 0,05 ml)

Fragment protilátky proti VEGF-A a současně proti Angiopoetinu 2 (Ang-2). Komparátorem faricimabu ve studiích TENAYA a LUCERNE byl aflibercept 2mg v dávkování každé dva měsíce [56]. Faricimab prokázal noninferioritu ve všech třech dávkovacích ramenech (aplikace každé dva, tři nebo čtyři měsíce) s možností extenze dle vývoje nemoci. Majoritní část pacientů v této studii měla v druhém roce léčby aplikační interval delší než tři měsíce.

5. Ranibizumab (0,5mg, léčebná dávka 0,05 ml)

Fragment protilátky proti VEGF-A. Ve studiích ANCHOR a MARINA prokázal ranibizumab jasnou superioritu oproti komparátorům – sham a PDT [57,58]. V reálné klinické praxi se dnes pro ranibizumab nejčastěji uplatňuje individualizovaný aplikační režim Treat and Extend. Ve srovnání s ostatními molekulami antiVEGF má nejnižší účinnost a pro srovnatelný výsledek léčby musí být používán ve vyšší frekvenci aplikací. V současnosti je již možno používat i biosimilární produkty ranibizumabu.

5.3.3. Technika intravitreální aplikace antiVEGF látek a. Aplikační místnost

Celosvětově jsou prováděny intravitreální aplikace za těchto podmínek: aplikace v ordinaci, ve speciální aplikační místnosti (zámkový sálek) nebo na operačním sále. Z hlediska bezpečnosti, především z hlediska hodnocení výskytu postaplikační endoftalmitidy, není mezi těmito prostory rozdíl. Potvrzují to četné studie reálné klinické praxe [59–62].

Pro centra intravitreální terapie v ČR doporučujeme speciální aplikační místnost (clean room), která je v Evropě všeobecně nejvíce využívána.

b. Antibiotická profylaxe

Aktuálně není dostatečně potvrzen přínos užívání lokálních antibiotik (ATB) preoperačně, perioperačně ani postoperačně. ATB přípravu v jakékoliv formě nepovažujeme za nezbytnou [63–65].

c. Dezinfekce okolí oka, víček a spojivkového vaku

K dezinfekci oka a jeho okolí a k výplachu spojivkového vaku je používán povidon jodid, na dezinfekci víček v 10% koncentraci a na dezinfekci spojivkového vaku v 5% koncentraci. V případě dezinfekce víček a okolí oka nebyla prokázána vyšší bezpečnost a není tedy nevyhnutelně nutná [66,67].

Výplach spojivkového vaku je naopak zcela zásadní a prokazatelně zvyšuje bezpečnost výkonu. Povidon jodid by měl působit minimálně 30 sekund [68–70].

Pro pacienty s přecitlivělostí na povidon jodid je alternativou dezinfekce použití chlorhexidinu.

d. Ústenka a mluvení během aplikace

Během zákroku je doporučeno omezit mluvení pacienta i aplikujícího lékaře a použití chirurgické roušky. Šíření aerosolu z dutiny ústní nebo nosní může vést ke kontaminaci operačního pole a bývá nejčastějším zdrojem infekce [68].

e. Rozvěrač víček

Není nutnou podmínkou správné aplikace. Alternativou je manuální fixace víčka či použití vatového štětečku [71–73].

f. Vlastní intravitreální injekce

Nejčastěji je používána 30G injekční jehla. Délka samotné jehly nemá dle literatury zásadní význam pro bezpečnost aplikace [74]. Lokalizace vpichu by měla být mezi přímým vertikálním a horizontálním svalem cca 3,5–4,0 mm od limbu. Volba přesného kvadrantu vychází z individuálních potřeb pacienta a rozvahy aplikujícího lékaře. Nejčastěji vedeme vpich ve směru do pomyslného středu oka s malým posunem spojivky. Při opakovaných mnohočetných aplikacích je vhodné měnit místo vpichu. Zásadním faktorem pro omezení rizika infekce je zabránění kontaminace jehly o okraj víčka (margo, řasy atd.) [75].

g. Rukavice a rouškování

Pokyny WHO pro hygienu rukou ve zdravotnictví uvádějí, že hygiena rukou a chirurgické rukavice jsou obecně vyžadovány pro chirurgické zákroky [76].

Neexistují žádné prospektivní randomizované údaje o používání sterilních nebo nesterilních rukavic a chi-

urgických roušek pro intravitreální aplikace. V souladu s míněním panelu expertů doporučujeme používání sterilních rukavic, použití chirurgické roušky považujeme za volitelné [77].

h. Krytí oka po nitrooční aplikaci

V současné době se již standardně neuvádí. Aplikace ochranného krytí oka po aplikaci závisí na preferenci lékaře a zvycích/směrnících pracoviště [78].

i. Bilaterální injekce

Z údajů, uváděných v současné literatuře, je považována bilaterální intravitreální aplikace v jeden den za běžný postup [79]. Bilaterální aplikace by však měla být vždy pečlivě zvažována a ke každému oku mělo být přístupováno jako k další samostatné proceduře – příprava operačního pole, výměna rukavic, nové jednorázové instrumentarium.

6. Management léčby VPMD

Cílem léčby VPMD je dosáhnout optimální léčebné odpovědi s minimálním počtem injekcí vzhledem k zátěži nemocných, poskytovatelů i plátců zdravotní péče. Nejnovější preparáty (aflibercept 8 mg a faricimab) dosahují léčebného cíle (zlepšení zrakové ostrosti a klinického nálezu) v registračních i srovnávacích studiích s menším počtem celkově podaných injekcí než ranibizumab. Zároveň mají signifikantně vyšší podíl nemocných na léčebných intervalech delších než 8 týdnů, dokonce u významné části nemocných umožňují dosáhnout i intervalů delších (16 až 24 týdnů) bez nutnosti monitorovacích návštěv v mezidobí [54,56].

Celkové náklady na péči jsou tedy pak významně nižší i při dražší ceně/úhradě moderních léků [80–82], také u léčby podobných diagnóz (DME, RVO) [83–86]. Při hypoteticky stejné ceně/úhradě léčebných přípravků lze předpokládat jednoznačný prospěch všech zúčastněných subjektů (pacienti, zdravotnická zařízení, plátců péče) při použití těchto moderních léků s dlouhodobými léčebnými intervaly.

Léčba (a monitoring) v delších intervalech také plnohodnotně odpovídá dosažení stavu úplné tělesné, duševní a sociální pohody, což je definice zdraví dle WHO. V neposlední řadě pak znamená významnou úsporu nejen přímých nákladů za tyto návštěvy, ale také dalších nepřímých nákladů (nemocných, doprovodu, ušlý zisk).

LITERATURA

1. Klein R, Klein BE, Linton KL. Prevalence of age-related maculopathy. The Beaver Dam Eye Study. *Ophthalmology*. 1992;99(6):933-943.
2. Kahn HA, Leibowitz HM, Ganley JP, et al. The Framingham Eye Study. I. Outline and major prevalence findings. *Am J Epidemiol*. 1977;106(1):17-32.
3. Sommer A, Tielsch JM, Katz J, et al. Racial differences in the cause-specific prevalence of blindness in east Baltimore. *N Engl J Med*. 1991;325(20):1412-1417.
4. Friedman DS, O'Colmain BJ, Munoz B, et al. Prevalence of age-related macular degeneration in the United States. *Arch Ophthalmol*. 2004;122(4):564-572.
5. Congdon N, O'Colmain B, Klaver CC, et al. Causes and prevalence of visual impairment among adults in the United States. *Arch Ophthalmol*. 2004;122(4):477-485.
6. Wong WL, Su X, Li X, et al. Global prevalence of age-related macular degeneration and disease burden projection for 2020 and 2040: a systematic review and meta-analysis. *Lancet Glob Health*. 2014;2(2):e106-116.
7. Solomon SD, Lindsley K, Vedula SS, Krzystolik MG, Hawkins BS. Anti-vascular endothelial growth factor for neovascular age-related macular degeneration. *Cochrane Database Syst Rev*. 2019;3:CD005139.
8. Guidelines od American Academy of Ophthalmology (AAO). Available from: <https://www.aao.org/preferred-practice-pattern/age-related-macular-degeneration-ppp-2020>
9. Guidelines od National Institute for Health and Care Excellence (NICE). Available from: <https://www.nice.org.uk/guidance/ng82>

10. Guidelines od Royal College of Ophthalmologists (RCOphth). Available from: <https://www.rcophth.ac.uk/wp-content/uploads/2019/09/AMD-Guidelines-Sept-2018-FINAL-1.pdf>
11. Tomany SC, Wang JJ, Van Leeuwen R, et al. Risk factors for incident age-related macular degeneration: pooled findings from 3 continents. *Ophthalmology*. 2004;111(7):1280-1287.
12. Thornton J, Edwards R, Mitchell P, Harrison RA, Buchan I, Kelly SP. Smoking and age-related macular degeneration: a review of association. *Eye*. 2005;19:935-944.
13. Khan JC, Thurlby DA, Shahid H, et al. Smoking and age related macular degeneration: the number of pack years of cigarette smoking is a major determinant of risk for both geographic atrophy and choroidal neovascularisation. *Br J Ophthalmol*. 2006;90(1):75-80.
14. Delcourt C, Michel F, Colvez A, Lacroux A, Delage M, Vernet MH. Associations of cardiovascular disease and its risk factors with age-related macular degeneration: the POLA Study. *Ophthalmic Epidemiol*. 2001;8(4):237-249.
15. Fernandez AB, Wong TY, Klein R, et al. Age-related macular degeneration and incident cardiovascular disease: the Multi-Ethnic Study of Atherosclerosis. *Ophthalmology*. 2012;119(4):765-770.
16. Hyman L, Schachat AP, He Q, Leske MC. Age-Related Macular Degeneration Risk Factors Study Group. Hypertension, cardiovascular disease, and age-related macular degeneration. *Arch Ophthalmol*. 2000;118(3):351-358.
17. van Leeuwen R, Boekhoorn S, Vingerling JR, et al. Dietary intake of antioxidants and risk of age-related macular degeneration. *JAMA*. 2005;294(24):3101-3107.
18. Fritsche LG, Igl W, Bailey JN, et al. A large genome-wide association study of age-related macular degeneration highlights contributions of rare and common variants. *Nat Genet*. 2016;48(2):134-143.
19. Francis PJ, Klein ML. Update on the role of genetics in the onset of age-related macular degeneration. *Clin Ophthalmol*. 2011;5:1127-1133.
20. Ferris FL, III, Wilkinson CP, Bird A, et al. Clinical classification of age-related macular degeneration. *Ophthalmology*. 2013;120(4):844-851.
21. Gass JDM. *Stereoscopic Atlas of Macular Diseases: Diagnosis and Treatment*. 4th ed. St. Louis, MO: CV Mosby; 1997.
22. Ryan SJ, Hinton DR, Schachat AP, Wilkinson CP, eds. *Retina*. 4th ed. St. Louis, MO: CV Mosby; 2005.
23. Chew EY, Clemons TE, Agron E, et al. Age-Related Eye Disease Study Research Group. Ten-year follow-up of age-related macular degeneration in the age-related eye disease study: AREDS report number 36. *JAMA Ophthalmol*. 2014;132(3):272-277.
24. Ferris FL, Davis MD, Clemons TE, et al. Age-Related Eye Disease Study (AREDS) Research Group. A simplified severity scale for age-related macular degeneration: AREDS report number 18. *Arch Ophthalmol*. 2005;123(11):1570-1574.
25. Klein ML, Francis PJ, Ferris FL, III, Hamon SC, Clemons TE. Risk assessment model for development of advanced age-related macular degeneration. *Arch Ophthalmol*. 2011;129(12):1543-1550.
26. Klein R, Klein BE, Jensen SC, Meuer SM. The five-year incidence and progression of age-related maculopathy: the Beaver Dam Eye Study. *Ophthalmology*. 1997;104(1):7-21.
27. Solomon SD, Jefferys JL, Hawkins BS, Bressler NM, Bressler SB. Submacular Surgery Trials Research Group. Risk factors for second eye progression to advanced age-related macular degeneration: SST report number 21. *Retina*. 2009;29(8):1080-1090.
28. Sunness JS, Rubin GS, Applegate CA, et al. Visual function abnormalities and prognosis in eyes with age-related geographic atrophy of the macula and good visual acuity. *Ophthalmology*. 1997;104(10):1677-1691.
29. Holz FG, Sadda SR, Staurenghi G, et al; CAM Group. Imaging protocols in clinical studies in advanced age-related macular degeneration: recommendations from Classification of Atrophy Consensus Meetings. *Ophthalmology* 2017; 124(4):464-478.
30. Holz FG, Strauss EC, Schmitz-Valckenberg S, van Lookeren Campagne M. Geographic atrophy: clinical features and potential therapeutic approaches. *Ophthalmology* 2014; 121(5):1079-1091.
31. Sunness JS, Margalit E, Srikanth D, et al. The long-term natural history of geographic atrophy from age-related macular degeneration: enlargement of atrophy and implications for interventional clinical trials. *Ophthalmology* 2007; 114(2):271-277.
32. Pfaum M, Lindner M, Goerdt L, Thiele S, et al; Fundus Autofluorescence in Age-Related Macular Degeneration Study Group. Prognostic value of shape-descriptive factors for the progression of geographic atrophy secondary to age-related macular degeneration. *Retina*. Epub ahead of print 2018 May 16.
33. Macular Photocoagulation Study Group. Argon laser photocoagulation for neovascular maculopathy: five-year results from randomized clinical trials. *Arch Ophthalmol*. 1991;109(8):1109-1114.
34. Yannuzzi LA, Sorenson J, Spaide RF, Lipson B. Idiopathic polypoidal choroidal vasculopathy (IPCV). *Retina*. 1990;10(1):1-8.
35. Yannuzzi LA, Negro S, Iida T, et al. Retinal angiomatous proliferation in age-related macular degeneration. *Retina*. 2001;21(5):416-434.
36. Němec P, Kousal B, Löfflerová V. *Optická koherenční tomografie, 2. Přepřacované vydání*, Praha, Mladá fronta a.s., 2017, ISBN – 978-80-204-4414-1.
37. Forte R, Coscas F, Serra R, Cabral D, Colantuono D, Souied EH. Long-term follow-up of quiescent choroidal neovascularisation associated with age-related macular degeneration or pachychoroid disease. *Br J Ophthalmol*. 2020 Aug;104(8):1057-1063.
38. Vavvas DG, Small KW, Awh CC, Zanke BW, Tibshirani RJ, Kustra R. CFH and ARMS2 genetic risk determines progression to neovascular age-related macular degeneration after antioxidant and zinc supplementation. *Proc Natl Acad Sci U S A*. 2018;115(4):E696-E704.
39. Evans JR, Lawrenson JG. Antioxidant vitamin and mineral supplements for preventing age-related macular degeneration. *Cochrane Database Syst Rev*. 2012(6):CD000253.
40. Davis MD, Gangnon RE, Lee LY, et al. Age-Related Eye Disease Study Group. The Age-Related Eye Disease Study severity scale for age-related macular degeneration: AREDS report number 17. *Arch Ophthalmol*. 2005;123(11):1484-1498.
41. Age-Related Eye Disease Study 2 Research Group. Lutein + zeaxanthin and omega-3 fatty acids for age-related macular degeneration: the Age-Related Eye Disease Study 2 (AREDS2) randomized clinical trial. *JAMA*. 2013;309(19):2005-2015.
42. Langrová H, Rencová E, Bláha M, et al. Rheopheresis in the treatment of age-related macular degeneration. *Cesk Slov Oftalmol*. 2022 Winter;79(1):8-24.
43. ASFA Guidelines, Special Issue-Clinical Applications of Therapeutic Apheresis-An Evidence Based Approach. 7th Edition_JClinApher. 2016 Jun_31(3):169-170.
44. Rencová E, Bláha M, Studnička J, et al. Reduction in the drusenoid retinal pigment epithelium detachment area in the dry form of age-related macular degeneration 2.5 years after rheopheresis. *Acta Ophthalmol* 2013;91:406-408.
45. Holz FG, Sadda SR, Busbee B, et al. Efficacy and Safety of Lampalizumab for Geographic Atrophy Due to Age-Related Macular Degeneration: Chroma and Spectri Phase 3 Randomized Clinical Trials. *JAMA Ophthalmol*. 2018;136(6):666-677.
46. Heier JS, Lad EM, Holz FG, et al. OAKS and DERBY study investigators. Pegcetacoplan for the treatment of geographic atrophy secondary to age-related macular degeneration (OAKS and DERBY): two multicentre, randomised, double-masked, sham-controlled, phase 3 trials. *Lancet*. 2023 Oct 21;402(10411):1434-1448.
47. Khanani AM, Patel SS, Staurenghi G, et al. GATHER2 trial investigators. Efficacy and safety of avacincaptad pegol in patients with geographic atrophy (GATHER2): 12-month results from a randomised, double-masked, phase 3 trial. *Lancet*. 2023 Oct 21;402(10411):1449-1458.
48. Solomon SD, Lindsley K, Vedula SS, Krzystolik MG, Hawkins BS. Anti-vascular endothelial growth factor for neovascular age-related macular degeneration. *Cochrane Database Syst Rev*. 2019 Mar 4;3(3):CD005139.
49. Oncel D, Oncel D, Mishra K, Oncel M, Arevalo JF. Current Management of Subretinal Hemorrhage in Neovascular Age-Related Macular Degeneration. *Ophthalmologica*. 2023;246(5-6):295-305.
50. Cruess AF, Zlateva G, Pleil AM, Wirosko B. Photodynamic therapy with verteporfin in age-related macular degeneration: a systematic review of efficacy, safety, treatment modifications and pharmacoeconomic properties. *Acta Ophthalmol*. 2009 Mar;87(2):118-132.
51. Virgili G, Bini A. Laser photocoagulation for neovascular age-related macular degeneration. *Cochrane Database Syst Rev*. 2007 Jul 18;(3):CD004763.
52. Amoaku WM, Chakravarthy U, Gale R, et al. Defining response to anti-VEGF therapies in neovascular AMD. *Eye (Lond)*. 2015 Jun;29(6):721-731.
53. Heier JS, Brown DM, Chong V, et al. VIEW 1 and VIEW 2 Study Groups. Intravitreal aflibercept (VEGF trap-eye) in wet age-related macular degeneration. *Ophthalmology*. 2012 Dec;119(12):2537-2548.

54. Lanzetta P, Korobelnik JF, Heier JS, et al. PULSAR Investigators. Intravitreal aflibercept 8 mg in neovascular age-related macular degeneration (PULSAR): 48-week results from a randomised, double-masked, non-inferiority, phase 3 trial. *Lancet*. 2024 Mar 23;403(10432):1141-1152.
55. Dugel PU, Koh A, Ogura Y, et al. HAWK and HARRIER Study Investigators. HAWK and HARRIER: Phase 3, Multicenter, Randomized, Double-Masked Trials of Brolicizumab for Neovascular Age-Related Macular Degeneration. *Ophthalmology*. 2020 Jan;127(1):72-84.
56. Khanani AM, Kotecha A, Chang A, et al. TENAYA and LUCERNE Investigators. TENAYA and LUCERNE: Two-Year Results from the Phase 3 Neovascular Age-Related Macular Degeneration Trials of Faricimab with Treat-and-Extend Dosing in Year 2. *Ophthalmology*. 2024 Feb 19;S0161-6420(24)00134-9.
57. Rosenfeld PJ, Brown DM, Heier JS, et al. MARINA Study Group. Ranibizumab for neovascular age-related macular degeneration. *N Engl J Med*. 2006 Oct 5;355(14):1419-1431.
58. Brown DM, Michels M, Kaiser PK, Heier JS, Sy JP, Ianchulev T; ANCHOR Study Group. Ranibizumab versus verteporfin photodynamic therapy for neovascular age-related macular degeneration: Two-year results of the ANCHOR study. *Ophthalmology*. 2009 Jan;116(1):57-65.e5.
59. Rayess N, Rahimy E, Storey P, et al. Postinjection endophthalmitis rates and characteristics following intravitreal bevacizumab, ranibizumab and aflibercept. *Am J Ophthalmol*. 2016; 165:88-93.
60. Pilli S, Kotsolis A, Spaide RF, et al. Endophthalmitis associated with intravitreal anti-vascular endothelial growth factor therapy injections in an office setting. *Am J Ophthalmol*. 2008; 145:879-882.
61. Freiberger FJ, Brynskov T, Munk MR, et al. Low endophthalmitis rates after intravitreal anti-vascular endothelial growth factor injections in an operation room: a retrospective multicenter study. *Retina*. 2017; 37:2341-2346.
62. Brynskov T, Kemp H, Sorensen TL. No cases of endophthalmitis after 20,293 intravitreal injections in an operating room setting. *Retina* 2014; 34:951-957.
63. Schwartz SG, Flynn HW, Grzybowski A. Controversies in topical antibiotics use with intravitreal injections. *Curr Pharm Des*. 2015;21:4703-4706.
64. Schwartz SG, Grzybowski A, Flynn HW Jr. Antibiotic prophylaxis: different practice patterns within and outside the United States. *Clin Ophthalmol*. 2016;10:251-256.
65. Benoist d'Azy C, Pereira B, Naughton G, Chiambaretta F, Duthheil F. Antibiotic prophylaxis in prevention of endophthalmitis in intravitreal injection: a systematic review and meta-analysis. *PLoS One*. 2016;11:e0156431.
66. Aiello LP, Brucker AJ, Chang S, et al. Evolving guidelines for intravitreal injections. *Retina* 2004;24:S3-S19.
67. Ali T, Jung K, Montan PG. Eyelid skin disinfecting and conjunctival bacteria in cataract surgery. *Acta Ophthalmol*. 2013;91:114-117.
68. Wen JC, McCannel CA, Mochon AB, Garner OB. Bacterial dispersal associated with speech in the setting of intravitreal injections. *Arch Ophthalmol*. 2011;129:1551-1554.
69. Berkelman RL, Holland BW, Anderson RL. Increased bactericidal activity of dilute preparations of povidone-iodine solutions. *J Clin Microbiol*. 1982;15:635-639.
70. Wykoff CC, Flynn HW Jr, Rosenfeld PJ. Prophylaxis for endophthalmitis following intravitreal injection: antisepsis and antibiotics. *Am J Ophthalmol*. 2011;152:717-719.e712.
71. Fineman MS, Hsu J, Spirn MJ, Kaiser RS. Bimanual assisted eyelid retraction technique for intravitreal injections. *Retina*. 2013;33:1968-1970.
72. Rahimy E, Fineman MS, Regillo CD, et al. Speculum versus bimanual lid retraction during intravitreal injection. *Ophthalmology*. 2015;122:1729-1730.
73. Shrier EM. Cotton-tip applicator lid retraction technique for controlled intravitreal injection. *Retina* 2014;34:1244-1246.
74. Eaton AM, Gordon GM, Wafapoor H, Sgarlata A, Avery RL. Assessment of novel guarded needle to increase patient comfort and decrease injection time during intravitreal injection. *Ophthalmic Surg Lasers Imaging Retina*. 2013;44:561-568.
75. Mayer CH, Fung A, Saxena S, Holz FG. Steps for a safe intravitreal injection technique. *Retinal Physician*. 2009. <http://www.retinalphysician.com/articleviewer.aspx?articleid=103195>
76. Berkelman RL, Holland BW, Anderson RL. Increased bactericidal activity of dilute preparations of povidone-iodine solutions. *J Clin Microbiol*. 1982;15:635-639.
77. Avery RL, Bakri SJ, Blumenkranz MS, et al. Intravitreal injection technique and monitoring: updated guidelines of an expert panel. *Retina*. 2014;34:S1-S18.
78. McCannel CA. Meta-analysis of endophthalmitis after intravitreal injection of anti-vascular endothelial growth factor agents: causative organisms and possible prevention strategies. *Retina*. 2011;31:654-661.
79. Green-Simms AE, Ekdawi NS, Bakri SJ. Survey of intravitreal injection techniques among retinal specialists in the United States. *Am J Ophthalmol*. 2011;151:329-332.
80. Yanagi Y, Tsujimura J, Ohno S, et al. Cost-effectiveness analysis of bispecific antibody faricimab for treatment of neovascular age-related macular degeneration and diabetic macular edema in Japan. *J Med Econ*. 2025 Dec;28(1):448-459. doi: 10.1080/13696998.2025.2478755
81. Quist SW, Nab H, Postma M, et al. A cost-minimization analysis of anti-VEGFs for the treatment of neovascular age-related macular degeneration in the Netherlands. *Graefes Arch Clin Exp Ophthalmol*. 2025;263:327-345. <https://doi.org/10.1007/s00417-024-06588-6>
82. El-Dahiyat F, Eljilany I. Cost-Minimization Analysis of Ranibizumab Versus Aflibercept for Treating Saudi Patients With Visual Impairment Owing to Age-Related Macular Degeneration or Diabetic Macular Edema. *Value Health Reg Issues*. 2020 Sep;22:23-26. doi: 10.1016/j.vhri.2019.09.007
83. Bührer C, Paling T, Gale R, et al. Cost-Effectiveness of Faricimab in the Treatment of Diabetic Macular Oedema (DMO): A UK Analysis. *Pharmacoeconomics Open*. 2024;8:445-457. <https://doi.org/10.1007/s41669-023-00465-4>
84. Diles D, Wong D, Gizicki R, Icente C, Bührer C. Cost-Effectiveness of Faricimab in Canada for the Treatment of Patients With Macular Edema Secondary to Retinal Vein Occlusion. *Value in Health*. 2024;27(12):S197.
85. Casselholm de Salles M, Amrén U, Kvanta A, Epstein DL. Injection frequency of aflibercept versus ranibizumab in a treat-and-extend regimen for central retinal vein occlusion: A Randomized Clinical Trial. *Retina*. 2019;39(7):1370-1376.
86. Hykin P, Prevost AT, Vasconcelos JC, et al. Clinical Effectiveness of Intravitreal Therapy With Ranibizumab vs Aflibercept vs Bevacizumab for Macular Edema Secondary to Central Retinal Vein Occlusion: A Randomized Clinical Trial. *JAMA Ophthalmol*. 2019;137(11):1256-1264.