

AKÚTNA BILATERÁLNA MAKULÁRNA NEURORETINOPATIA PRI AKÚTNEJ INFEKЦИИ COVID-19. KAZUISTIKA

Ferková N.^{1,2}, Hudečková H.², Barnau A.²

¹Očná klinika Ústrednej vojenskej nemocnice SNP v Ružomberku

²Jesseniova lekárska fakulta v Martine, Univerzita Komenského v Bratislave

Autori práce prehlasujú, že vznik aj téma odborného obsahu a jeho zverejnenie nie je v strete záujmov a nie je podporené žiadnou farmaceutickou firmou. Práca nebola zadaná inému časopisu ani inde uverejnená, s výnimkou kongresových abstraktov a doporučených postupov.

Do redakcie doručeno dne: 23. 1. 2023

Prijato k publikácii dne: 6. 4. 2023



MUDr. Nina Ferková
Očná klinika Ústrednej vojenskej nemocnice SNP v Ružomberku – FN
ul. gen. Miloša Vesela 21
034 26 Ružomberok
E-mail: ninaferkova@gmail.com

SOUHRN

Úvod: Akútna makulárna neuroretinopatia (AMN) je raritné ochorenie, neistej etiológie, ktoré najčastejšie postihuje mladé ženy.

Cieľ: Cieľom práce je popísať kazuistiku pacientky s bilaterálnou AMN pri aktívnej akútnej infekcii COVID-19.

Metodika: 32ročná pacientka s 2 dňovou anamnézou zhoršeného videnia bilaterálne prichádza na pohotovosť očnej kliniky Ústrednej vojenskej nemocnice SNP v Ružomberku, Slovensko. Symptomatika infekcie COVID-19 v trvaní 3 dni pred nástupom vizuálnych ťažkostí.

Výsledky: Pri primárnom vyšetrení vstupná centrálna zraková ostrosť bilaterálne 20/40 nekoriguje, prítomné paracentrálne skotómy viac vpravo. Pri vyšetrení očného pozadia zneostrené okraje terča zrakového nervu viac vľavo, okolo fovey prítomné hnedočervené petaloidné lézie, periféria bez patologického nálezu. Realizované OCT a OCTA so záverom bilaterálnej AMN pri infekcii COVID-19 s nasadením nízkomolekulárneho heparínu (LMWH) v preventívnej dávke.

Záver: V súčasnej dobe pribúda počet zdokumentovaných očných komplikácií infekcie COVID-19 vrátane mikrovaskulárnych príhod.

Kľúčové slová: akútna makulárna neuroretinopatia, COVID-19, OCT, OCTA

SUMMARY

BILATERAL ACUTE MACULAR NEURORETINOPATHY IN ACUTE COVID-19 INFECTION: A CASE STUDY

Introduction: Acute macular neuroretinopathy (AMN) is a rare disease of uncertain etiology that mostly affects young women.

Aim: The aim of the present paper is to describe the case study of a female patient with bilateral AMN, suffering from active acute infection with COVID-19.

Methods: A 32-year-old female patient with impaired vision bilaterally persisting for 2 days reported to the emergency Department of Ophthalmology at the Central Military Hospital in Ružomberok, Slovakia. The patient manifested symptoms of COVID-19 infection persisting for 3 days before the onset of visual complaints.

Results: At the primary examination, initial best corrected central visual acuity was 20/40 bilaterally, paracentral scotomas were present more in the right eye. Upon examination of the ocular fundus, the edges of the optic nerve disc were out of focus more in the left eye; brownish red petaloid lesions were present around the fovea, the periphery was without pathological findings. OCT and OCTA were performed, with a conclusion of bilateral AMN upon a background of COVID-19 infection. Low molecular weight heparin (LMWH) was administered in a preventive dose.

Conclusion: The number of documented ocular complications of COVID-19 infection, including microvascular events, is currently increasing.

Key words: acute macular neuroretinopathy, COVID-19, OCT, OCTA

Čes. a slov. Oftal., 79, 2023, No. 3, p. 150–154

ÚVOD

Akútna makulárna neuroretinopatia (AMN) je zriedkavé mikrovaskulárne ochorenie sietnice. Toto ochorenie prvýkrát zaznamenali a popísali Bosom a Deutman v roku 1975 [1].

AMN je charakterizovaná akútnym nástupom zhoršovania videnia s paracentrálnymi skotómami. Symptómy

môžu byť unilaterálne alebo bilaterálne a môžu byť dočasné alebo trvalé [2]. Vo väčšine prípadov nedochádza k progresii alebo recidíve ochorenia. Skotómy sú relatívne a možno ich identifikovať pomocou perimetrie alebo Amslerovej mriežky.

Pri oftalmoskopickom vyšetrení identifikujeme na očnom pozadí hnedočervené, petaloidné (alebo klinovité) perifoveolárne lézie. Práve tieto lézie spôsobujú relatívne

paracentrálne skotómy. Veľkosť a tvar lézií môžeme dokumentovať prostredníctvom red free fotografie fundu alebo prostredníctvom optickej koherentnej tomografie (OCT). S rozvojom OCT Sarraf et al. [3] kategorizovali lézie do dvoch typov, na základe postihnutej vrstvy sietnice, ktorá sa nachádza nad alebo pod vonkajšou plexiformnou vrstvou (OPL). AMN prvého typu známa ako paracentrálne akútna stredná makulopatia (PAMM) je charakterizovaná hyperreflexnými pásmi vo vnútornej jadrovej vrstve (INL). AMN druhého typu, klasická AMN typu 2, klasická AMN je charakterizovaná hyperreflexnými pásmi vo vonkajšej jadrovej vrstve (ONL) s narušením elipsoidnej zóny. Len nedávno bolo navrhnuté, aby sa tieto dva typy lézií začali považovať za odlišné entity [3].

PAMM lézie odrážajú povrchovú alebo intermediárnu oklúziu kapilárneho plexu, zatiaľ čo lézie klasickej AMN sú spôsobené hlbokou ischémiou kapilárneho plexu [5]. ONL obsahuje tyčinky a čapíky, OPL obsahuje synapsy medzi horizontálnymi alebo bipolárnymi bunkami z INL a nervovými vláknami fotoreceptorov z ONL. Elipsoidná zóna je často narušená, ale počas vývoja choroby sa pomaly rekonštituuje, zatiaľ čo ONL zostáva tenšia [6].

Fluoresceínová angiografia je často normálna, ale môže vykazovať menšie abnormality parafoveolných kapilár.

Etiológia AMN je rôznorodá a v súčasnosti stále nie je úplne objasnená. Výskyt AMN koreluje s vírusovými ochoreniami podobnými chrípke a vakcínami proti chrípke, s používaním perorálnych kontraceptív a s rôznymi príčinami vazospazmu, ako je systémový šok, alebo používanie vazokonstrikčných liekov, ako je napríklad adrenalín [7,8]. Rizikové faktory však nie sú vždy prítomné a AMN sa často vyskytuje u mladých pacientov (viac ako 80 % sú ženy a viac ako polovica je v tretej dekáde života). Okrem toho sa AMN môže vyskytnúť aj po nešpecifickú infekciu alebo očkovanie prípadne v spojitosti s autoimunitným ochorením. AMN je bilaterálna u viac ako 50 % postihnutých pacientov a je zriedkavo spojená s edémom zrakového nervu [8]. Prevalencia AMN sa odhaduje na menej ako 1 pacient na milión [9]. Prevalencia môže byť skreslená pretože ochorenie nemusí byť správne diagnostikované. Momentálne neexistujú žiadne možnosti terapie. Nie je známe, či vysadenie perorálnej antikoncepcie má alebo nemá vplyv na priebeh ochorenia.

Očné komplikácie pri infekcii COVID-19 boli očakávané na základe predchádzajúcich skúseností s inými koronavírusmi [10]. Konjunktivitída môže byť prvotným znakom alebo symptómom a jej prítomnosť koreluje so závažnosťou priebehu infekcie COVID-19. Vatovité exsudáty a mikrohemorágie boli taktiež zaznamenané na sietnici. Bol zaznamenaný zvýšený počet AMN v súvislosti s pandemiou COVID-19 [11].

MATERIÁL A METÓDY

32ročná pacientka prišla 2/2022 na Ústavnú pohotovostnú službu očnej kliniky Ústrednej vojenskej nemocnice SNP v Ružomberku. Pacientka bola 3 dni COVID-19

pozitívna, očkovaná dvomi dávkami vakcíny Pfizer, symptomatická, 3 dni teploty nad 38 °C, bolesti svalov, nádcha a kašeľ. Subjektívne od predchádzajúceho večera, t.j. na druhý deň symptomatického priebehu infekcie, zhoršenie videnia v zmysle zníženia ostrosti, od predchádzajúceho večera vnímala machule pred oboma očami, myslela si, že to do ďalšieho dňa prejde, avšak neprešlo, a preto prišla do pohotovosti. Z liekovej anamnézy užívala perorálne kontraceptíva, inak anamnéza bez pozoruhodností. Objektívne zraková ostrosť bilaterálne na úrovni 20/40 nekoriguje.

Pozitívna Amslerova mriežka s viacerými skotómami viac vpravo. Vyšetrenie predného segmentu bolo bez pozoruhodností. Vyšetrenie očného pozadia odhalilo bilaterálne hnedočervené lézie v parafoveolárnej oblasti, výraznejšie na ľavom oku. Na ľavom oku bol taktiež zneostrený okraj papily zrakového nervu. Následne bolo vykonané OCT a OCTA vyšetrenie.

VÝSLEDKY

NA OCT vyšetrení sa zobrazuje hyperreflexný pás parafoveolárne umiestnený na úrovni ONL (Obrázok 1). AMN bola diagnostikovaná podľa charakteristických OCT náleзов.

Aj keď doteraz nie je známa žiadna forma terapie, pacientke sme podali nízkomolekulárny heparín (LMWH) v terapeutickú dávku, ktorý užívala týždeň s prechodom na perorálne antitrombotiká po odoznení symptómov infekcie COVID-19. Napriek tomu, že doteraz neexistujú dôkazy o tom, či vysadenie perorálnych kontraceptív má alebo nemá vplyv na zlepšenie priebehu AMN, našej pacientke sme odporučili, aby ich v priebehu ochorenia neužívala.

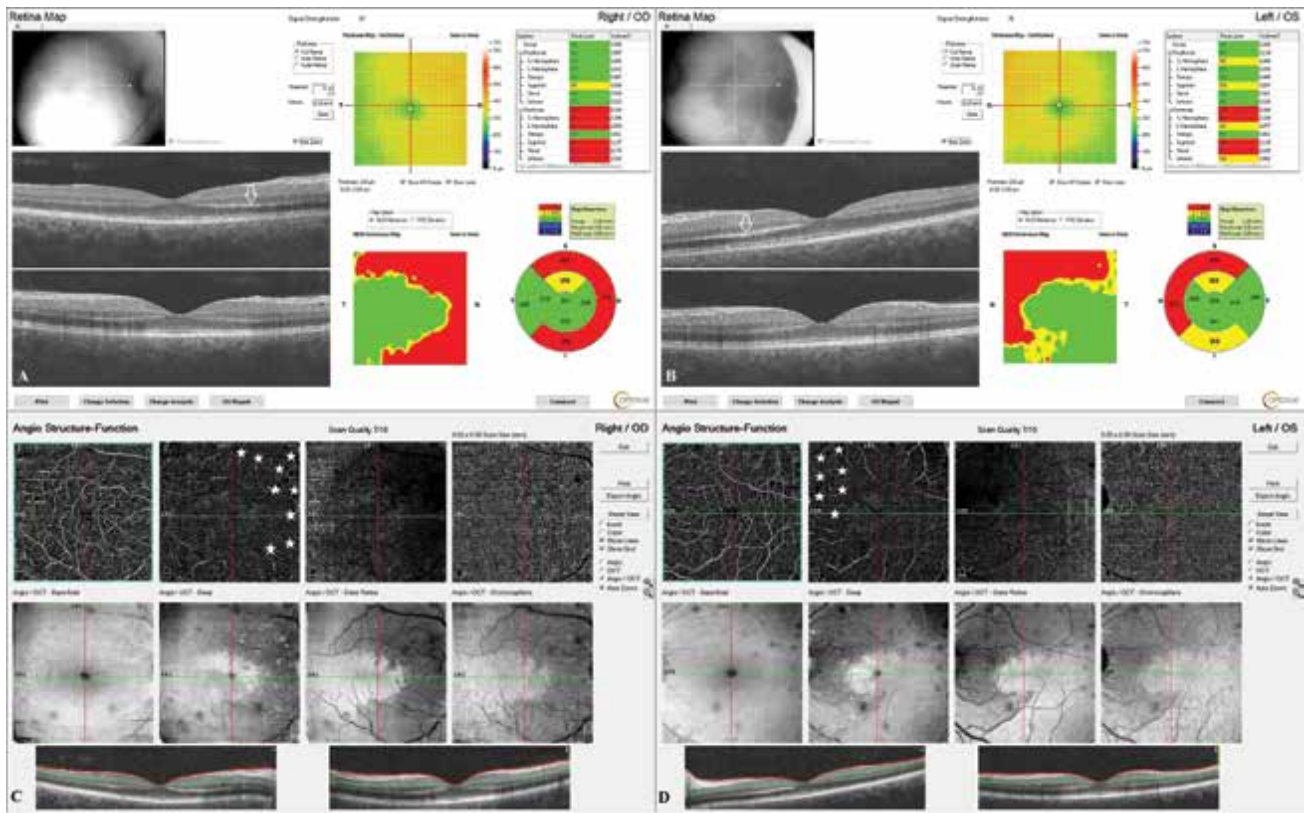
Na kontrolnom vyšetrení na druhý deň najlepšie korigovaná centrálna zraková ostrosť (NKCZO) bez zmeny 20/40 bilaterálne, skotómy stále prítomné a na očné pozadí sfomované ohraničené petaloidné hnedočervené lézie charakteristické pre AMN. Vykonané opätovne OCT a OCTA vyšetrenie (Obrázok 2).

O týždeň neskôr sa centrálna zraková ostrosť pacientky zlepšila. NKZO 20/20 bilaterálne, skotómy však naďalej pretrvávali, ale boli menej výrazné. Hyperreflexný pás na OCT už nebol taký výrazný (Obrázok 3).

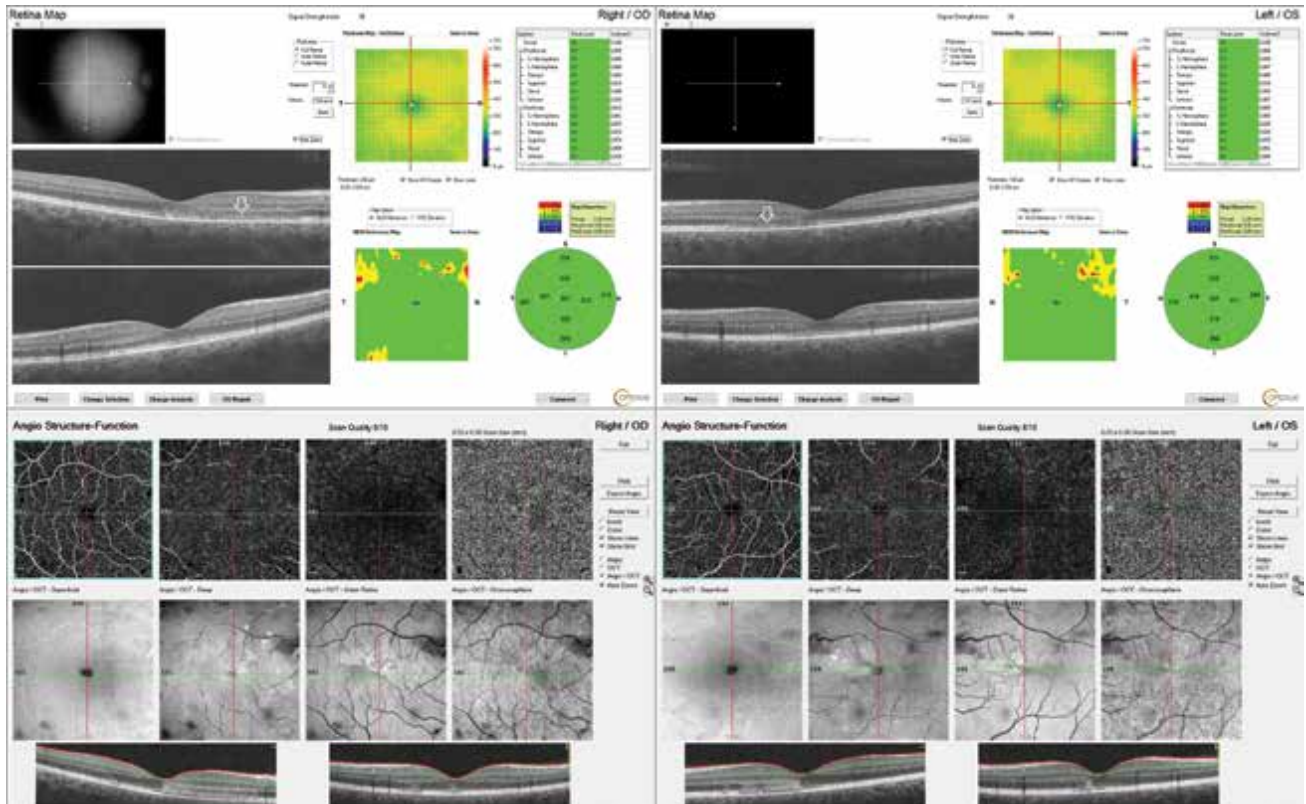
O mesiac neskôr NKZO pacientky 20/20 bilaterálne, skotómy naďalej pretrvávali, ale vnímala ich len pred pravým okom. Na OCT vyšetrení už nebol viditeľný hyperreflexný pás, ale vonkajšia vrstva bola stenčená a usporiadanie vrstiev neuroretiny v mieste defektov bolo nepravidelné (Obrázok 4). Tento stav pretrvával aj v nasledujúcom sledovacom období.

DISKUSIA


AMN je raritné ochorenie sietnice, ktoré sa vyskytuje v súvislosti s mnohými inými ochoreniami. Predisponu-



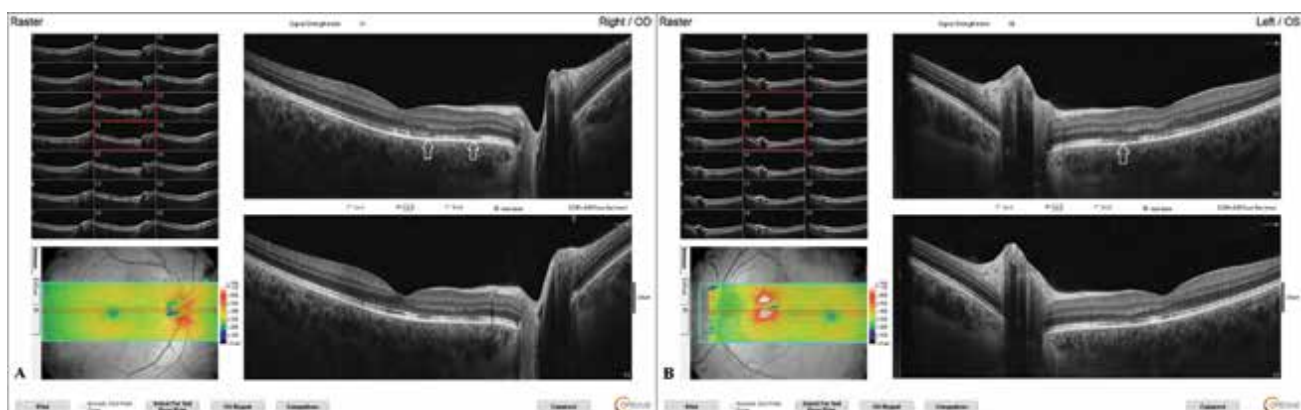
Obrázok 1. Vstupné OCT vyšetrenie makuly s hyperreflexným pásom vo vonkajšej jadrovej vrstve (biele šípky) a edémom neuroretiny nazálne (A, B). OCTA so zobrazením ischemie sietnice povrchového a hlbokého (biele hviezdičky) kapilárneho plexusu (C, D)



Obrázok 2. Na kontrolnom OCT vyšetrení nasledujúci deň sa zobrazuje široký hyperreflexný pás (biele šípky) na úrovni vonkajšej jadrovej vrstvy a vonkajšej plexiformnej vrstvy charakteristický pre akútnu makulárnu neuroretinopatiu (A, B). OCTA zobrazuje typické petaloidné lézie s hyperreflexným pásom v korešpondujúcom mieste parafoveolárnych lézií (C, D)



Obrázok 3. Na OCT vyšetrení o týždeň môžeme vidieť zníženú hyperreflexivitu, v mieste lézií na úrovni vonkajšej jadrovej vrstvy a vonkajšej plexiformnej vrstvy (biele šípky) (A, B)



Obrázok 4. Na OCT vyšetrení o mesiac pozorujeme stenčenie vo vonkajšej jadrovej a plexiformnej vrstve sietnice ako aj narušenie elipsoidnej zóny (biele šípky) (A, B)

júce alebo možné vyvolávajúce faktory zahŕňajú vírusové ochorenie alebo horúčku (48 %), užívanie perorálnej antikoncepcie (36 %), užívanie vazokonstriktív alebo sympatomimetík (8 %) a menej časté príčiny ako je hypovolemický šok a telesná trauma [9].

V súčasnosti sme počas pandémie COVID-19 zaznamenali zvýšený výskyt tohto ochorenia, a to nie len v spojitosti so samotnou vírusovou infekciou, ale aj očkovaním. Vírus SARS-CoV-2, ktorý spôsobuje ochorenie koronavírus 2019 (COVID-19) je celosvetovo príčinou miliónov úmrtí. Pozoruhodnou vlastnosťou COVID-19 je navodenie hyperkoagulačného stavu, ktorý vedie k mikro- a makro-trombotickým komplikáciám. Predpokladá sa, že užívanie perorálnych kontraceptív predisponuje k takejto udalosti, a preto sa AMN vyskytuje častejšie u mladých žien [12]. Presná etiológia koagulopatie vyvolanej COVID-19 ešte nie je úplne objasnená, ale kľúčovým prvkom sa javí prepojenie medzi endotelom, imunitným systémom a koagulačným systémom vyvolaná patogénmi [13]. AMN vzniká na základe patológie na úrovni mikrovaskulatury sietnice s možnou ischémiou hlbokého kapilárneho plexu. Preto môžeme predpokladať, že je spojená s hypoperfúziou retinálneho obehu. Vírusové infekcie a vakcinácia všeobecne spôsobujú AMN, ale počas pan-

démie COVID-19 sme zaznamenali rapidný nárast nových prípadov AMN. Len ťažko môžeme hodnotiť, či sa AMN vyskytuje častejšie po infekcii COVID-19 a jej očkovacích látkach alebo je to v dôsledku prudkého nárastu počtu infikovaných a očkovaných osôb [14]. Existujú však dôkazy, že COVID-19 primárne napadá ľudskú sietnicu prostredníctvom priamej infekcie. V sérii 14 pitiev pacientov, ktorí boli v čase úmrtia COVID-19 pozitívni, sa u troch (21 %) zistilo, že sa mRNA COVID-19 nachádza v sietnici [15]. Ďalej COVID-19 napadá sietnicu sekundárne prostredníctvom svojich tromboembolických a zápalových systémových účinkov.

V tejto prípadovej štúdií sme zdokumentovali prípad mladej 32ročnej ženy s bilaterálnou symptomatikou tohto ochorenia počas akútnej infekcie COVID-19. Naša pacientka je zdravá žena kaukazskej rasy užívajúca perorálne kontraceptíva, čo je najcharakteristickejšia demografická skupina pre AMN. Pozitívny PCR test na COVID-19, febrílie, bolesti hlavy a následne bilaterálne skotómy boli prítomné v rovnakom čase, čo z infekcie COVID-19 robí najpravdepodobnejšiu spúšťačnú etiológiu AMN. Samozrejme nesmieme zabúdať, že perorálne kontraceptíva pravdepodobne taktiež zvýšili hyperkoagulačný stav spôsobený infekciou COVID-19. Na začiatku

síce lézie neboli typicky petaloidne sformované, ale ich hnedočervená farba a OCT nález boli charakteristické pre AMN. OCTA bola taktiež zásadná pre vizualizáciu defektov cievnej náplne a ischemizácie v hlbokom retinálnom kapilárnom plexe.

Kazuistika 22ročnej ženy autorov David a Fivgas 2021 [16] dokumentovala veľmi podobný prípad bilaterálnej AMN v súvislosti s akútnou infekciou COVID-19, ako aj s užívaním perorálnych kontraceptív. V tejto prípadovej štúdií taktiež zaznamenali ischemizáciu na OCTA hlavne v hlbokom retinálnom kapilárnom plexe. Ďalšia štúdia Chen a Chen 2019 [17] dokumentovala prípad bilaterálnej AMN u 27ročnej ženy s preeklampsiou, pričom tu vykonali OCTA o mesiac po začiatku AMN s prítomnou ischemizáciou aj v povrchovom retinálnom kapilárnom plexe. Toto zistenie môže naznačovať progresiu ischemizácie v niektorých prípadoch AMN. Vo všeobecnosti neexistuje žiadna liečba AMN ani v súvislosti s infekciou COVID-19.

Heparíny alebo heparíny s nízkou molekulovou hmotnosťou (LMWH) majú okrem antikoagulačných vlastností aj ďalšie protizápalové a antivírusové účinky. Heparín viaže cytokíny, chemokíny, cytotoxické peptidy, proteíny komplementu a znižuje expresiu P-selektínu, čo vedie k zníženej adhézii leukocytov k endotelovým bunkám [18]. Nedávne experimentálne štúdie odhalili, že ľudské koronavírusy používajú heparín sulfát na naviazanie sa k cieľovým bunkám, pričom po naviazaní vírus podlieha štruktúrálnej modulácii, ktorá zabraňuje ďalšej

infekcii. Na základe týchto dôkazov môžeme predpokladať, že heparín poskytuje cenný terapeutický prostriedok v boji proti COVID-19 indukovanej imunotrombóze [19]. Našej pacientke sme nasadili LMWH v preventívnej dávke na zmiernenie progresie ischemie, či ale táto liečba bola odôvodnená, si vyžaduje ďalšie dáta a výskum. Minimálne na základe vyššie uvedených zistení môžeme povedať, že liečba nebola neodôvodnená, pretože pacientka mala v dobe AMN aktívnu infekciu COVID-19. Je potrebné sa ešte veľa dozvedieť o možných preventívnych a terapeutických zásahoch na zmiernenie trvalých následkov AMN pri infekcii COVID-19. U našej pacientky sme taktiež prerušili užívanie perorálnych kontraceptív ako možného rizikového faktora AMN. V prípade tohto postupu taktiež nie je dostatočné množstvo dôkazov a jednotný názor, či prerušenie užívania perorálnych kontraceptív naozaj vedie k zníženiu ischemizácie sietnice.

ZÁVER

Naša prípadová štúdia dopĺňa doterajšie zistenia o tom, že hyperkoagulačný stav spojený s ochorením COVID-19 môže spôsobiť vaskulárne ochorenia sietnice ako je AMN. Preto je potrebné vyšetrenie sietnice vrátane OCT a OCTA oblasti makuly u pacientov s poruchami zraku, ktoré sa vyskytnú v súvislosti s infekciou COVID-19 alebo očkovaním.

LITERATÚRA

- Bos PJ, Deutman AF. Acute macular neuroretinopathy. *Am J Ophthalmol*. 1975 Oct;80(4):573-584.
- Fawzi AA, Pappuru RR, Sarraf D, et al. Acute macular neuroretinopathy: longterm insights revealed by multimodal imaging. *Retina*. 2012 Sep;32(8):1500-1513.
- Sarraf D, Rahimy E, Fawzi AA, et al. Paracentral acute middle maculopathy: A new variant of acute macular neuroretinopathy associated with retinal capillary ischemia. *JAMA Ophthalmol*. 2013;131:1275-1287.
- Rahimy E, Kuehlewein L, Sadda SR, Sarraf D. Paracentral acute middle maculopathy: What we knew then and what we know now. *Retina*. 2015;35:1921-1930.
- Yu S, Pang CE, Gong Y, et al. The spectrum of superficial and deep capillary ischemia in retinal artery occlusion. *Am J Ophthalmol*. 2015;159:53-63.e.
- Azar G, Wolff B, Cornut PL, Sahel JA, Mauget-Faÿsse M. Spectral domain optical coherence tomography evolutive features in acute macular neuroretinopathy. *Eur J Ophthalmol*. 2012;22:850-852.
- Shah P, Zaveri JS, Haddock LJ. Acute macular neuroretinopathy following the administration of an influenza vaccination. *Ophthalmic Surg Lasers Imaging. Retina*. 2018;49(10):165-e168.
- Bhavsar KV, Lin S, Rahimy E, et al. Acute macular neuroretinopathy: a comprehensive review of the literature. *Surv Ophthalmol*. Sep-Oct 2016;61(5):538-565.
- Orphanet. Acute macular neuroretinopathy. [Internet]. [place unknown]: [publisher unknown]. Available from: https://www.orpha.net/consor/cgi-bin/OC_Exp.php?lng=EN&Expert=488239
- Seah I, Agrawal R. Can the coronavirus disease 2019 (COVID-19) affect the eyes? A review of coronaviruses and ocular implications in humans and animals. *Ocul Immunol Inflamm*. 2020;28:391-395.
- Jalink MB, Bronkhorst IHG. A Sudden rise of patients with acute macular neuroretinopathy during the COVID-19 pandemic. *Case Rep Ophthalmol*. 2022 Feb 14;13(1):96-103.
- Mambretti M, Huemer J, Torregrossa G, Ullrich M, Findl O, Casalino G. Acute macular neuroretinopathy following coronavirus disease 2019 vaccination. *Ocul Immunol Inflamm*. 2021 May 19;29(4):730-733.
- Alnima T, Mulder MMG, van Bussel BCT, ten Cate H. COVID-19 coagulopathy: From pathogenesis to treatment. *Acta Haematol*. 2022;145:282-296.
- Jalink MB, Bronkhorst IHG. A sudden rise of patients with acute macular neuroretinopathy during the COVID-19 pandemic. *Case Rep Ophthalmol*. 2022 Feb 14;13(1):96-103.
- Casagrande M, Fitzek A, Püschel K, et al. Detection of SARS-CoV-2 in human retinal biopsies of deceased COVID-19 patients. *Ocul Immunol Inflamm*. 2020 Jul 3;28(5):721-725.
- David JA, Fivgas GD. Acute macular neuroretinopathy associated with COVID-19 infection. *Am J Ophthalmol Case Rep*. 2021 Dec;24:101232.
- Chen YC, Chen SN. Microvascular change in acute macular neuroretinopathy by using optical coherence tomography angiography. *Taiwan J Ophthalmol*. 2019 Apr-Jun;9(2): 118121.
- Gillot C, Favresse J, Mullier F, Lecompte T, Dogné JM, Douxfils J. NETosis and the immune system in COVID-19: mechanisms and potential treatments. *Front Pharmacol*. 2021;12:708302.
- Mycroft-West CJ, Su D, Pagani I, et al. Heparin inhibits cellular invasion by SARS-CoV-2: structural dependence of the interaction of the spike S1 receptor-binding domain with heparin. *Thromb Haemost*. 2020;120(12):1700-1715.