

NESKORÉ CHOROIDÁLNE NEOVASKULÁRNE KOMPLIKÁCIE U PACIENTA LIEČENÉHO NA RETINOBLASTÓM. KAZUISTIKA

Popová V.¹, Tomčíková D.¹, Bušányová B.¹, Hodálová K.¹, Havalda D.², Gerinec A.¹

¹Klinika detskej oftalmológie Národného ústavu detských chorôb a Lekárskej fakulty Univerzity Komenského v Bratislave
²Očné oddelenie Nemocnice sv. Michala v Bratislave

Autori práce prehlasujú, že vznik aj téma odborného oznámenia a jeho zverejnenia nie je v strete záujmov a nie je podporené žiadnou farmaceutickou firmou. Ďalej autori prehlasujú, že práca nebola zadaná inému časopisu ani inde vytlačená, s výnimkou kongresových abstraktov a odporúčaných postupov.

Do redakcie doručeno dne: 21. 9. 2022
Prijato k publikácii dne: 15. 10. 2022



MUDr. Veronika Popová
Klinika detskej oftalmológie
Národného ústavu detských chorôb a LF UK v Bratislave
Limbová 1
833 40 Bratislava
E-mail:
veronika.labuzova@gmail.com

SOUHRN

Ciel: Kazuistika záchytu choroidálnej neovaskularizácie (CNV) u pacienta v ranom detstve liečeného pre obojstranný retinoblastóm.

Materiál a metodika: Pacient v 1,5 roku života liečený na endofytický retinoblastóm 4. štádia (podľa Reese-Ellsworthovej klasifikácie) obojstranne, s pozitívnou mutáciou v Rb1 géne. Po 3-násobnom absolvovaní obojstranného laserového ošetrenia sietnice a 6-tich cykloch systémovej chemoterapie zostal tumor bez aktivity a iných komplikácií. V 14-tich rokoch sa u chlapca objavilo zhoršenie videnia na ľavom oku s prítomnými metamorfopsiami. Na základe lokálneho nálezu a ďalších pomocných vyšetrení mu bola diagnostikovaná CNV v makulárnej oblasti na rozhraní jazvy po tumore a zdravej sietnice ľavého oka.

Výsledky: Po troch podaniach anti-VEGF (antibodies blocking vascular endothelial growth factor) preparátu intravitreálne (bevacizumab 1,2 mg) došlo k redukcii CNV a tiež k zlepšeniu zrakových funkcií.

Záver: Vitreoretinálne komplikácie po liečbe retinoblastómu nie sú časté, avšak môžu sa vyskytnúť ako dôsledok lokálnej a celkovej liečby tumoru. U nášho pacienta sa jednalo o raritnú komplikáciu so vznikom CNV v dlhšom časovom odstupe od liečby s dobrou reakciou na intravitreálne podanie anti-VEGF preparátu.

Kľúčové slová: retinoblastóm, komplikácie, neovaskularizácia

SUMMARY

LATE CHOROIDAL NEOVASCULAR COMPLICATIONS IN A PATIENT TREATED FOR RETINOBLASTOMA. A CASE REPORT

Aim: Case report of choroidal neovascularization (CNV) detection in patient who was treated for bilateral retinoblastoma in early childhood.

Material and methods: Patient at 1.5 years of age treated for endophytic retinoblastoma stage 4 (according to the Reese-Ellsworth classification) bilaterally, with a positive mutation in the Rb1 gene. After undergoing bilateral retinal laser treatment and 6 cycles of systemic chemotherapy, the tumor remained inactive without other complications. At the age of 14, the boy developed visual impairment in his left eye with metamorphosis. Based on a local finding and other auxiliary examinations, he was diagnosed with CNV in the macular area at the interface of the tumor scar and the healthy retina of the left eye.

Results: After three applications of anti-VEGF (antibodies blocking vascular endothelial growth factor) substance intravitreally (bevacizumab 1.2 mg), there was a reduction in CNV and also an improvement in visual function.

Key words: retinoblastoma, complications, neovascularization

Čes. a slov. Oftal., 78, 2022, No. 6, p. 320–324

ÚVOD

Retinoblastóm je najčastejší malígný vnútroočný nádor u detí ktorý je zodpovedný za 1 % detských úmrtí a 5 % detskej slepoty [1]. *Incidencia* tumoru sa pohybuje od 15 000 do 18 000 živonarodených detí [2]. Pochádza z embryonálnych retinoblastov a takmer úplná väčšina prípadov sa manifestuje do 5 rokov života. Najčastejšie sa klinicky prejaví leukóriou v 56 % alebo strabizmom v 20 %. Poznáme nededičnú a dedičnú formu v pomere cca 3:1. Dedičný výskyt je u všetkých bilaterálnych náleзов a cca u 15 % jednostranných pacientov, kým výlučne jednostranná je etiológia u nededičných retinoblastómov [1].

V rámci *diferenciálnej diagnostiky* môžeme zvažovať perzistujúci primárny sklovce (PHPV), morbus Coats, očnú formu toxokarózy, retinopatiu nedonosených [3] alebo iné lézie simulujúce retinoblastóm popri rôznych typoch odlúčenia sietnice [4,5]. *Klinicky* sa prejavuje v troch rôznych formách a to forma endofytická, kedy rastie z vnútornej jadrovej vrstvy šíri sa priamo do sklovca, ďalej je to forma exofytická, kedy tumor rastie z vonkajšej nukleárnej vrstvy a šíri sa subretinálne a difúzna forma, kedy tumor plošne postihuje celú sietnicu [1]. V šesťdesiatych rokoch minulého storočia bola zavedená tzv. Reese-Ellsworthova *klasifikácia* ako pomôcka na stanovenie zachovania oka pri externej rádioterapii, ktorá má 5 štádií [6]. So zavedením celkovej chemoterapie v liečbe retinoblastómu bola prijatá tzv. International Intraocular Retinoblastoma Classification (IIRC). Schéma IIRC rozdeľuje nádory od A po E v závislosti od ich veľkosti, umiestnenia a ďalších znakov, vrátane prítomnosti rozsevu retinoblastómu v sklovci alebo odlúpenia sietnice [7].

Cieľom *liečby* je vyliečenie ochorenia, ale aj zachovanie zraku. K výberu liečebného postupu sa pristupuje individuálne vzhľadom na klinické aspekty akými sú vek pacienta v čase manifestácie, veľkosť, lokalizácia, staging tumoru, uni- alebo bilaterálna a dedičnosť (mutácia v Rb1 géne). Vďaka celkovej chemoterapii (vinkristín, etopozid, karboplatin), trans- sklerálnej brachyterapii, laserovej fotokoagulácii, kryoterapii, termoterapii a intravitálnej chemoterapii sa väčšine pacientov podarí trvalo vyliečiť. K enukleácii pristupujeme v ťažších prípadoch kedy už nie je šanca na záchranu zraku, je prítomný neovaskulárny glaukóm, intravitreálna disseminácia resp. nekontrolovaný rast tumoru. Externá rádioterapia sa v súčasnosti v liečbe retinoblastómu používa menej [2].

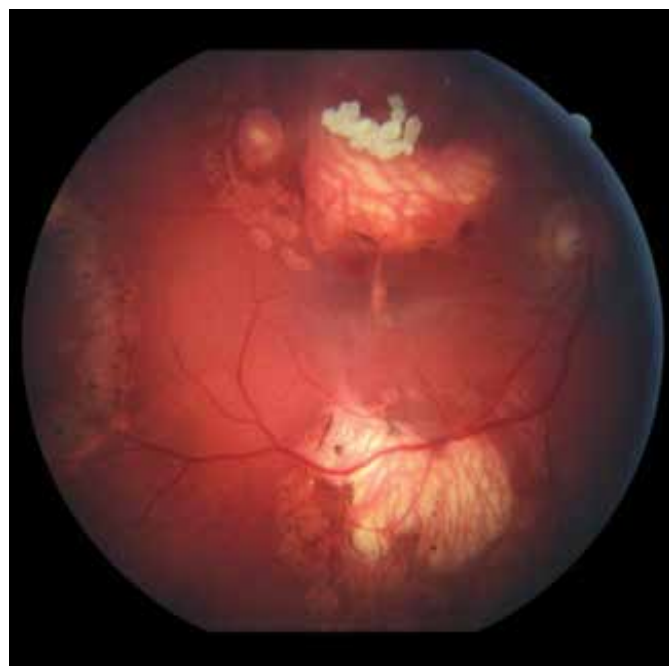
Komplikáciou rádioterapie sú sekundárne malignity, kraniofaciálne abnormality, katarakta, radiačná neuropatia a retinopatia, glaukóm, nekróza skléry [8]. Systémová chemoterapia používaná pri retinoblastóme bola spojená s nežiaducimi účinkami, ako je myelosupresia, následné infekcie a potreba krvnej transfúzie [9]. Vitreo-retinálne komplikácie nie sú časté, objavili sa u 6,8 % pacientov liečených na retinoblastóm. Častejšie vznikajú pri kombinácii terapie systémovej alebo regionálnej s rôznymi lokálnymi spôsobmi ošetrovania. Túto skupinu tvoria sietnicové trhliny, regmatogénna a trakčná amócia siet-

nice, pre- a subretinálna fibróza, sklovcové trakčné pruhy a pseudo-sklovcový rozsev [10].

KAZUISTIKA

14 ročný chlapec, v detstve liečený na endofytický retinoblastóm 4. štádia (podľa Reese-Ellsworthovej klasifikácie) obojstranne bol v auguste 2019 odoslaný na Kliniku detskej oftalmológie Národného ústavu detských chorôb v Bratislave pre akútne zhoršenie zraku na ľavom oku s prítomnými metamorfopsiami. Vo veku 16 mesiacov (marec 2006) mu bol diagnostikovaný retinoblastóm bilaterálne s pozitívnou mutáciou v Rb1 géne. Absolvoval 6 cyklov celkovej chemoterapie (vinkristín, etopozid, karboplatin) a trikrát podstúpil v celkovej anestézii lokálne ošetrovanie s diodovým laserom na oboch očiach. V decembri 2006 bol nález na sietnici bez aktivity tumoru a pacient bol ďalej sledovaný na rajóne bez komplikácií až do augusta 2019.

V auguste 2019 bola najlepšia korigovaná zraková ostrosť (NKZO) na pravom oku 5/30 a na ľavom oku 5/15. V lokálnom fundoskopickom náleze dominovali na oboch očiach po zhojených tumoroch početné jazvy a koraliformné depozity, vpravo prechádzal vertikálne stredom makuly fibrózny pruh (Obrázok 1) a vľavo na okraji jazvy susediacej s makulou nasadala choroidálna neovaskulárna membrána (CNV) veľkosti 1/3 x 1 PD (Obrázok 2), ktorú sme potvrdili aj pomocou OCT (optická koherentná tomografia). Realizovali sme aj fluoroangiografické vyšetrenie (FAG) kde vľavo v mieste CNV sme zaznamenali presakovanie v neskorších fázach (Obrázok 3). Následne sme sa do ľavého oka rozhodli aplikovať intravitreálne bloká-



Obrázok 1. Fundoskopický nálež na pravom oku. Početné jazvy a koraliformné depozity po zhojených tumoroch a fibróznym pruhom prechádzajúcimi cez makulárnu oblasť (2019)

tor vaskulárneho endoteliálneho rastového faktoru bevacizumab 1,2 mg dvakrát v mesačnom odstupe. Už po prvej aplikácii sa pacientovi zlepšila NKZO na ľavom oku na 5/7,5. Pacient sa na ďalšiu plánovanú kontrolu dostavil oneskorene až o 6 mesiacov, v máji 2020, z dôvodu začínajúcej pandémie COVID-19, kedy NKZO na ľavom oku bola nezmenená. Realizovalo sa kontrolné FAG vyšetrenie, kde pretrvávalo diskkrétne presakovanie v mieste CNV a toho času už bolo možné realizovať na našej klinike aj OCT-angiografiu (Obrázok 4), následne bol do ľavého oka tretíkrát podaný bevacizumab 1,2 mg intravitreálne. Kontrolné FAG vyšetrenia v auguste a v decembri 2020 boli bez známkov aktivity CNV (Obrázok 5) a NKZO ľavého oka

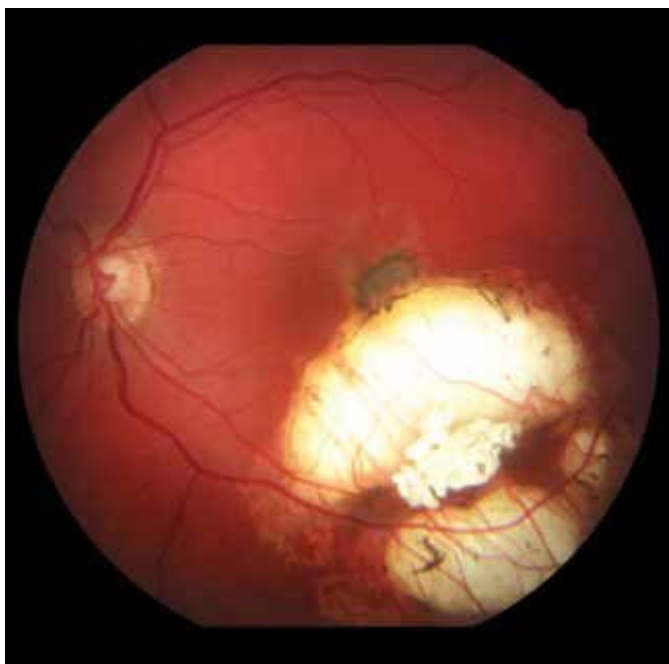zostala nezmenená 5/7,5. Pacient ostáva v našom sledovaní.

DISKUSIA

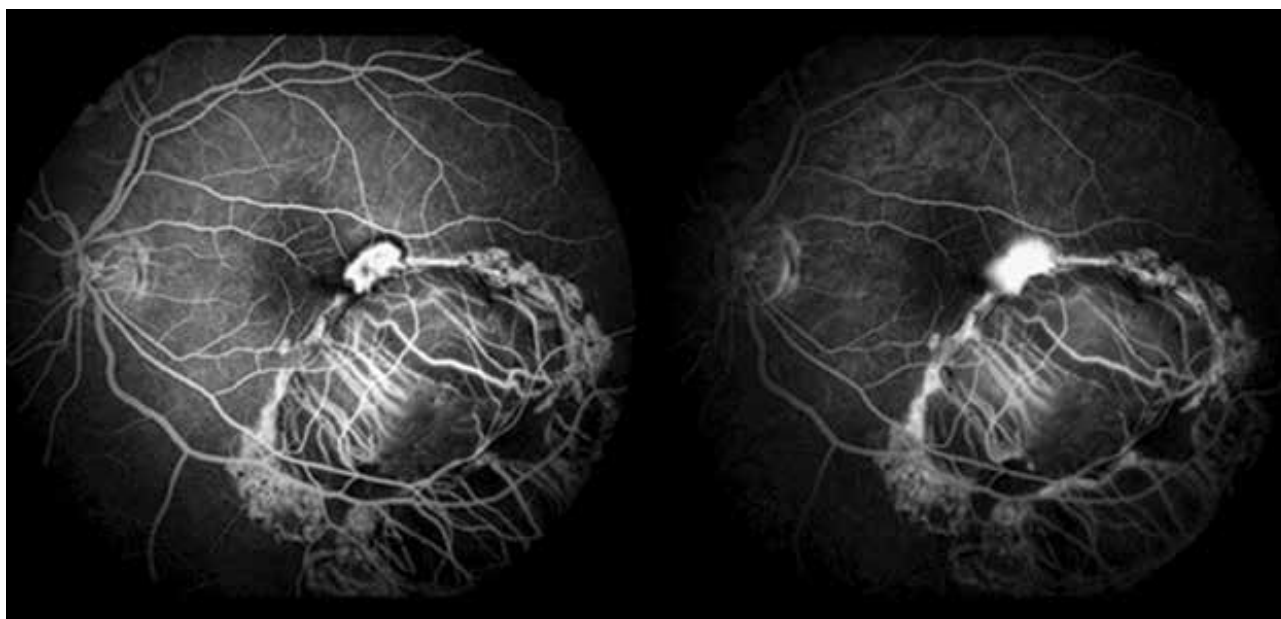
Vitreoretinálne komplikácie po liečbe retinoblastómu nie sú časté, avšak môžu sa vyskytnúť ako dôsledok lokálnej a celkovej liečby tumoru. Patria sem hemorágie (vitreálne, retinálne aj choroidálne), retinálne vaskulárne oklúzie, preretinálne a subretinálne fibrovaskulárne proliferácie, retinálne trhliny a záhyby ako aj regmatogénna a trakčná amócia sietnice [10].

Choroidálna neovaskularizácia (CNV) je u detí a dospievajúcich pomerne zriedkavá. Väčšinou je spôsobená inou etiológiou ako infekciou alebo zápalom, pri anomáliach terča zrakového nervu, sietnicových dystrofiách, vysokej myopii, choroidálnych tumoroch a traume. Často sa príčina nenájde a sú označené ako idiopatické. Hoci je prevalencia slepoty spôsobenej CNV u detí nižšia ako u dospelých, následky slepoty sú u nich ťažšie. Liečba CNV zahŕňa fotodynamickú terapiu (PDT), aplikáciu anti-VEGF resp. submakulárnu membranektómiu [11].

So zvyšujúcim sa trendom používania anti-VEGF aj u mladších pacientov, stále ostáva otázna bezpečnosť a dlhodobé výsledky tejto terapie u detí a dospievajúcich. VEGF (vascular endothelial growth factor) má dôležitú úlohu pri normálnej angiogéze, regulácii priepustnosti ciev a pri udržiavaní hematoencefalickej a hemoretinálnej bariéry. Dlhodobé účinky inhibície týchto funkcií, použitím anti-VEGF látok u detí je preto naďalej nutné sledovať aby sme sa mohli spoľahnúť, že ich použitie je úplne bezpečné. Zdá sa, že na stabilizáciu CNV u detí je potrebných menej injekcií anti-VEGF látok v porovnaní s dospelými. Dôvodom môže byť lepší funkčný stav retinálneho pigmentového epitelu



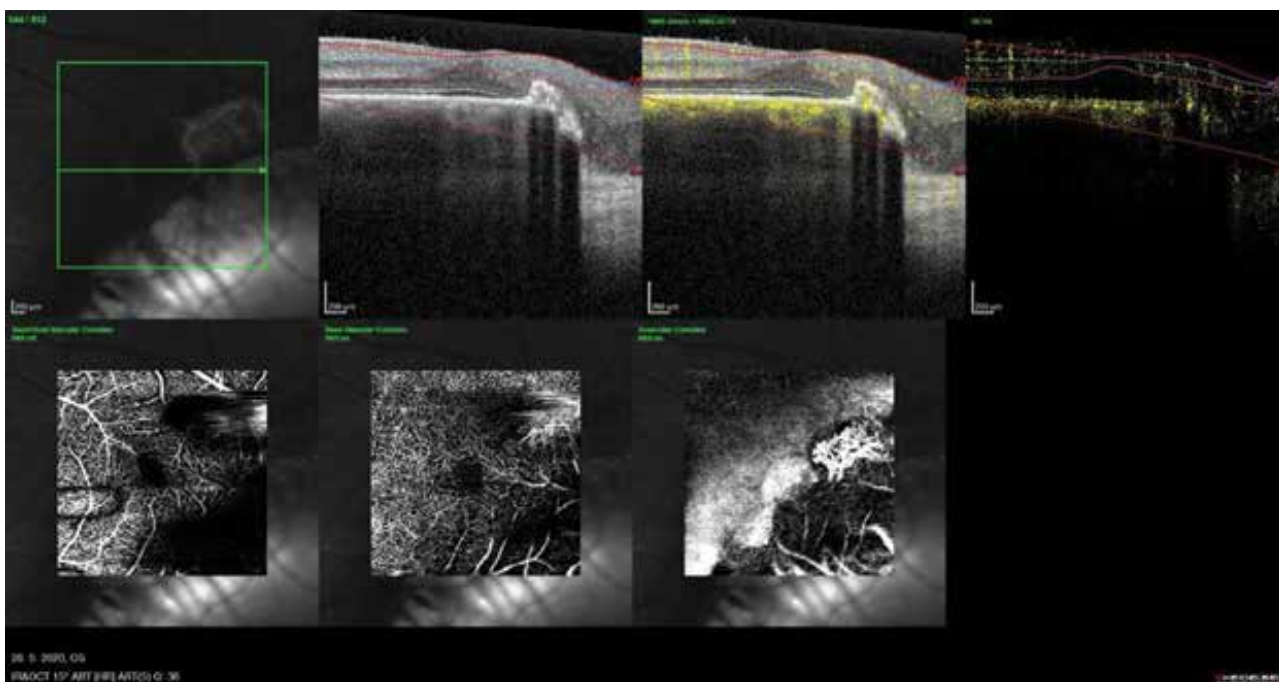
Obrázok 2. Funduskopický nálež na ľavom oku. Na okraji jazvy v makule nasadajúca subretinálna neovaskularizácia (2019)



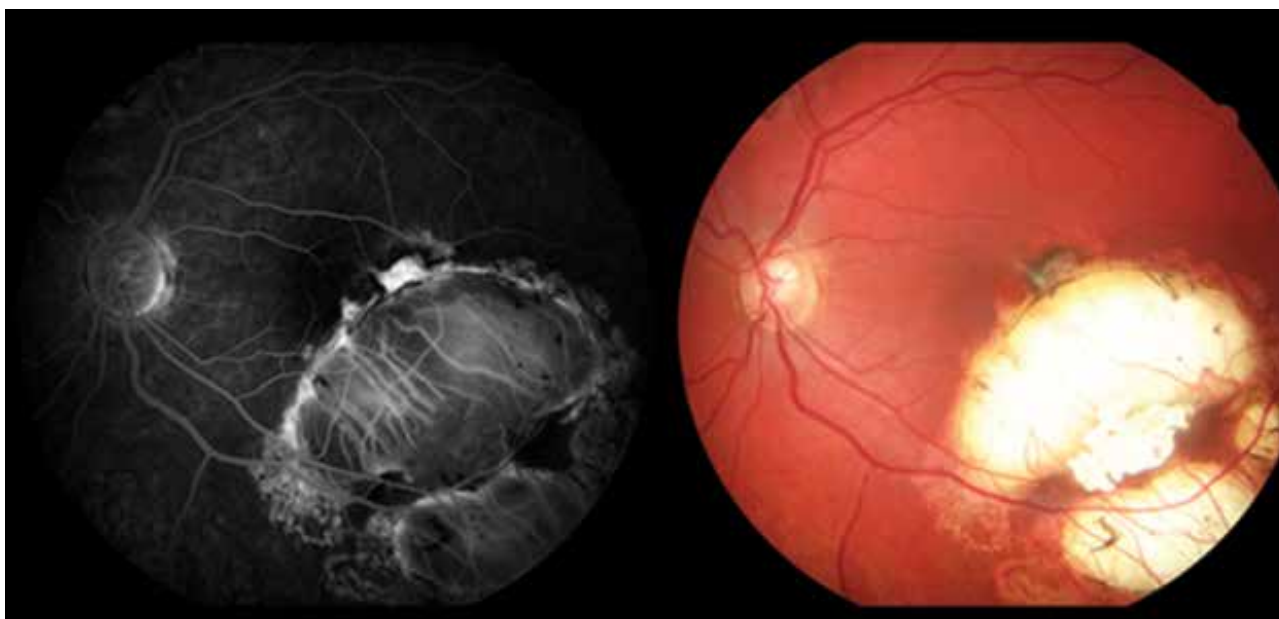
Obrázok 3. Fluoroangiografické vyšetrenie ľavého oka, skorá a neskorá fáza s presakovaním v mieste CNV (2019)

(RPE) u mladších jedincov ako u starších. Menej aplikovaných injekcií môže potenciálne znížiť riziko nežiaducich účinkov anti-VEGF látok u mladších pacientov [12]. Ako uvádza Avery et al., použitie ranibizumabu namiesto bevacizumabu u detí, môže znížiť systémovú expozíciu vzhľadom na jeho oveľa kratší sérový polčas, ako sa zistilo v niekoľkých štúdiách na zvieratách [13]. V pediatrickej populácii možno zvážiť PDT s verteporfínom. Viaceré kazuistiky naznačujú, že detskí pacienti vyžadujú menej opakovaných terapií v porovnaní s dospelými pacientmi na stabilizáciu CNV a dosiahnutie zlepšenia zrakovej ostrosti. Môžu však nastať atrofické zmeny v RPE [14,15].

U nášho pacienta sa pravdepodobne jednalo o vznik CNV pri porušení Bruchovej membrány v rámci hojajúcich a liečebných procesov sietnicového tumoru. Vzhľadom na blízku lokalizáciu k fovey sme u nášho pacienta nepredpokladali iatrogénne porušenie Bruchovej membrány laserom, ktorý bol použitý pri lokálnom ošetrovaní. Avšak Laovirojjanakul, W. et al. popisujú takúto možnú etiológiu najmä ak sa jedná o ošetrovanie do vzdialenosti 0,5 PD (papilárneho diametra) od fovey resp. pri silnejších alebo opakovaných zásahoch [16]. U nášho pacienta bol na liečbu použitý intravitreálne aplikovaný bevacizumab 1,2 mg trikrát, bez pozorovaných nežiaducich účinkov s dobrým terapeutickým efektom.



Obrázok 4. OCT – angiografia s neovaskulárnou membránou na okraji makuly (2020)



Obrázok 5. Kontrolné fluoroangiografické vyšetrenie a fotografia očného pozadia (2020)

ZÁVER

U pacientov v detstve liečených na retinoblastóm, sú aj vo vyššom veku prítomné mnohé riziká, či už v zmysle

sekundárnych malignít alebo iných očných komplikácií. V našom prípade sa jednalo o raritnú komplikáciu so vznikom CNV v dlhšom časovom odstupe od liečby s dobrou reakciou na intravitreálnu liečbu s anti-VEGF.

LITERATURA

- Gerinec A. Detská oftalmológia. 1st ed. Martin: Osveta; 2005. 592.
- Pandey AN. Retinoblastoma: An overview. Saudi J Ophthalmol. 2014;28(4):310-315.
- Balmer A, Munier F. Differential diagnosis of leukocoria and strabismus, first presenting signs of retinoblastoma. Clin Ophthalmol. 2007;1(4):431-439.
- Shields CL, Schoenberg E, Kocher K, Shukla SY, Kaliki S, Shields JA. Lesions simulating retinoblastoma (pseudoretinoblastoma) in 604 cases: results based on age at presentation. Ophthalmology. 2013;120(2):311-316.
- Popov I, Popova V, Krasnik V. Comparing the Results of Vitrectomy and Sclerectomy in a Patient with Nanophthalmic Uveal Effusion Syndrome. Medicina. 2021;57(2):120.
- Fabian ID, Reddy A, Sagoo MS. Classification and staging of retinoblastoma. Community Eye Health. 2018;31(101):11-13.
- Murphree AL. Intraocular retinoblastoma: the case for a new group classification. Ophthalmol Clin North Am. 2005;18(1):41-53.
- Shields CL, Shields JA, Cater J, Othmane I, Singh AD, Micaily B. Plaque radiotherapy for retinoblastoma: long-term tumor control and treatment complications in 208 tumors. Ophthalmology. 2001;108(11):2116-2121.
- Benz MS, Scott IU, Murray TG, Kramer D, Toledano S. Complications of Systemic Chemotherapy as Treatment of Retinoblastoma. Archives of Ophthalmology. 2000;118(4):572-575.
- Tawansy KA, Samuel MA, Shamma M, Murphree AL. Vitreoretinal complications of retinoblastoma treatment. Retina. 2006;26(7):47-52.
- Özdek Ş, Atalay HT, Chhablani J. (eds) Choroidal Neovascularization. 1st ed. Singapore (Singapore): Springer; 2020. Choroidal Neovascularization in Pediatric Population p. 203-215.
- Kohly RP, Muni RH, Kertes PJ, Lam WC. Management of pediatric choroidal neovascular membranes with intravitreal anti-VEGF agents: a retrospective consecutive case series. Can J Ophthalmol. 2011Feb;46(1):46-50.
- Avery RL. Extrapolating anti-vascular endothelial growth factor therapy into pediatric ophthalmology: promise and concern. J aapos. 2009;13(4):329-331.
- Mimouni KF, Bressler SB, Bressler NM. Photodynamic therapy with verteporfin for subfoveal choroidal neovascularization in children. Am J Ophthalmol. 2003;135(6):900-902.
- Rishi P, Gupta A, Rishi E, Shah BJ. Choroidal neovascularization in 36 eyes of children and adolescents. Eye (Lond). 2013; 27(10):1158-1168.
- Laovirojjanakul W, Sanguansak T, Yospaiboon Y, Sinawat S, Sinawat S. Laser-Induced Choroidal Neovascularizations: Clinical Study of 3 Cases. Case Rep Ophthalmol. 2017;8(2):429-435.

NOVINKY V ČLENSKÉ EVIDENCI ČLS JEP

www.cls.cz



NOVÁ ON-LINE PŘIHLÁŠKA NA WEBOVÝCH STRÁNKÁCH

- * rychlá registrace pro nové členy
- * propojení s administrátorem organizační složky
- * on-line schvalování nových členů

PŘIHLÁŠENÍ DO PROFILU ČLENA

- * možnost rychlé aktualizace kontaktních údajů člena
- * přehled evidovaných odborných společností
- * možnost rozšíření členství o další společnosti, sekce, spolky
- * přehled uhrazených a neuhrazených členských příspěvků
- * možnost on-line platby prostřednictvím QR kódu
- * doklad o úhradě členského příspěvku ke stažení

Pro přihlášení do profilu člena je nutné znát e-mail člena (zaevidovaný v členské evidenci ČLS JEP) a evidenční číslo (variabilní symbol)

Při potížích s přihlášením vám rádi pomůžeme. Kontaktujte Centrální evidenci členů ČLS JEP cle@cls.cz