

PRIMÁRNÍ GLAUKOM OTEVŘENÉHO ÚHLU NA PODKLADĚ MUTACÍ V GENU *MYOC*

Vergaro A.^{1,2}, Rezková L.¹, Fichtl M.¹, Jedličková J.², Ďudáková L.², Růžičková E.¹, Lišková P.^{1,2}

¹Oční klinika, 1. lékařská fakulta, Univerzita Karlova a Všeobecná fakultní nemocnice v Praze

²Laboratoř pro studium vzácných nemocí, Klinika pediatrie a dědičných poruch metabolismu, 1. lékařská fakulta Univerzity Karlovy a Všeobecná fakultní nemocnice v Praze

Autoři práce prohlašují, že vznik i téma odborného sdělení a jeho zveřejnění není ve střetu zájmů a není podpořeno žádnou farmaceutickou firmou. Dále prohlašujeme, že práce nebyla zadána jinému časopisu ani jinde otištěna.

Do redakce doručeno dne: 6. 5. 2022

Přijato k publikaci dne: 27. 7. 2022



MUDr. Andrea Vergaro
Oční klinika 1. LF UK a VFN
v Praze
U Nemocnice 2
12808 Praha 2
E-mail: andrea.vergaro@vfn.cz

SOUHRN

Cíle: Mutace v genu myocilin (*MYOC*) vedou k dysfunkci trávčiny a mají tak vliv na etiopatogenezi primárního glaukomu s otevřeným úhlem (PGOÚ). Cílem práce bylo charakterizovat a popsat klinické nálezy ve dvou českých rodinách s PGOÚ vzniklým na podkladě patogenních variant v tomto genu.

Materiál a metody: Příslušníci dvou rodin s výskytem PGOÚ podstoupili komplexní oftalmologické vyšetření. U probanda z první rodiny jsme provedli přímé sekvenování tří nejčastějších mutací v genu *MYOC* a u probanda z druhé rodiny pak exomové sekvenování. Ostatní rodinní příslušníci byli cíleně testováni pomocí přímého sekvenování.

Výsledky: Celkem jsme vyšetřili 10 jedinců s diagnózou PGOÚ ve věku 20–70 let (průměr 32,2 let, SD ±10,9 let). Osm z nich vykazovalo obraz pokročilé glaukomové neuropatie se závažnými změnami vrstvy nervových vláken. K manifestaci PGOÚ došlo u šesti jedinců již ve třetí dekádě života, u ostatních čtyř pak v průběhu čtvrté dekády života. U osmi z 10 pacientů bylo nutné přikročit k provedení filtrační operace. Operace proběhla v rozmezí 1–7 let od stanovení diagnózy, u většiny však byla provedena do dvou let od stanovení diagnózy. V první rodině byla u postižených členů nalezena v *MYOC* varianta c.1099G>A p.(Gly367Arg), ve druhé rodině pak c.1440C>A p.(Asn480Lys), obě v heterozygotním stavu. Změny byly vyhodnoceny jako patogenní.

Závěr: Naše studie jako první popisuje u českých pacientů mutace v genu *MYOC* způsobující PGOÚ. Genetické testování lze u této diagnózy doporučit především u jedinců s časnou manifestací a pozitivní rodinnou anamnézou. Nositelé patogenních variant genu *MYOC* mají celoživotní riziko vzniku PGOÚ více než 50% a průběh jejich onemocnění je často agresivnější, vyžadující chirurgickou intervenci k trvalé kompenzaci nitroočního tlaku.

Klíčová slova: Myocilin, mutace, primární glaukom s otevřeným úhlem, juvenilní glaukom

SUMMARY

PRIMARY OPEN-ANGLE GLAUCOMA DUE TO MUTATIONS IN THE *MYOC* GENE

Aim: Mutations in the myocilin gene (*MYOC*) cause trabecular dysfunction and thus are involved in the pathogenesis of primary open-angle glaucoma (POAG). The aim of this study was to characterize and describe the clinical findings in two Czech families with POAG due to pathogenic variants in the *MYOC* gene.

Material and methods: Members of the two families affected by POAG underwent complete ophthalmological examination. In the proband from the first family, a direct sequencing of the three most frequent mutations in the *MYOC* gene was performed, and in the proband from the second family, an exome sequencing was performed. Other family members underwent targeted tests using direct sequencing.

Results: In total, 10 individuals diagnosed with POAG aged 20–70 years (mean 32.2 years, SD ±10.9 years) were examined. Eight of them showed advanced glaucomatous neuropathy with severe changes in the retinal nerve fiber layer. Clinical signs of POAG were present in six individuals in the third decade of life already; another four developed POAG during the fourth decade of life. Eight out of 10 patients had to undergo filtration surgery. Surgery was performed within 1 to 7 years of diagnosis, but mostly was performed within 2 years of glaucoma diagnosis. In the first family, *MYOC* variant c.1099G>A p.(Gly367Arg) was shown in the affected family members; in the second family *MYOC* variant c.1440C>A p.(Asn480Lys), both in heterozygous state. The changes were assessed as pathogenic.

Conclusion: Our study is the first to describe mutations in the *MYOC* gene causing POAG in Czech patients. Genetic testing may be recommended for this diagnosis, especially in individuals with early presentation and a positive family history. Carriers of pathogenic variants of the *MYOC* gene have a lifetime risk of developing POAG of more than 50% and the course of their disease is often more aggressive, requiring surgical intervention to permanently control the intraocular pressure.

Key words: Myocilin, mutation, primary open angle glaucoma, juvenile glaucoma

Čes. a slov. Oftal., 78, 2022, No. 5, p. 242–248

ÚVOD

Glaukom je neurodegenerativní onemocnění, které patří celosvětově mezi hlavní příčiny závažné nevratné ztráty zraku [1]. Nejčastější formu představuje primární glaukom s otevřeným úhlem (PGOÚ). Etiopatogeneze PGOÚ nebyla dosud zcela objasněna, nicméně byl prokázán významný vliv genetických faktorů [2]. U pacientů s časnou manifestací do 40 let věku je třeba uvažovat o Mendelovském typu přenosu, tedy zásadnímu vlivu variant v jednom genu pro vznik onemocnění, zatímco u jedinců s pozdější manifestací se nejčastěji jedná o dědičnost polygenní [3].

Mutace v genu *MYOC* jsou nejčastější příčinou monogenně podmíněného glaukomu, dle literatury tvoří 10 % všech juvenilních glaukomů s otevřeným úhlem a 2–4 % PGOÚ s manifestací v dospělosti [4]. Doposud bylo v tomto genu identifikováno více než 70 patogenních variant [5]. *MYOC* kóduje protein myocilin, jehož fyziologická funkce nebyla doposud zcela objasněna. Myocilin je intracelulárně proteolyticky degradován a jeho fragmenty

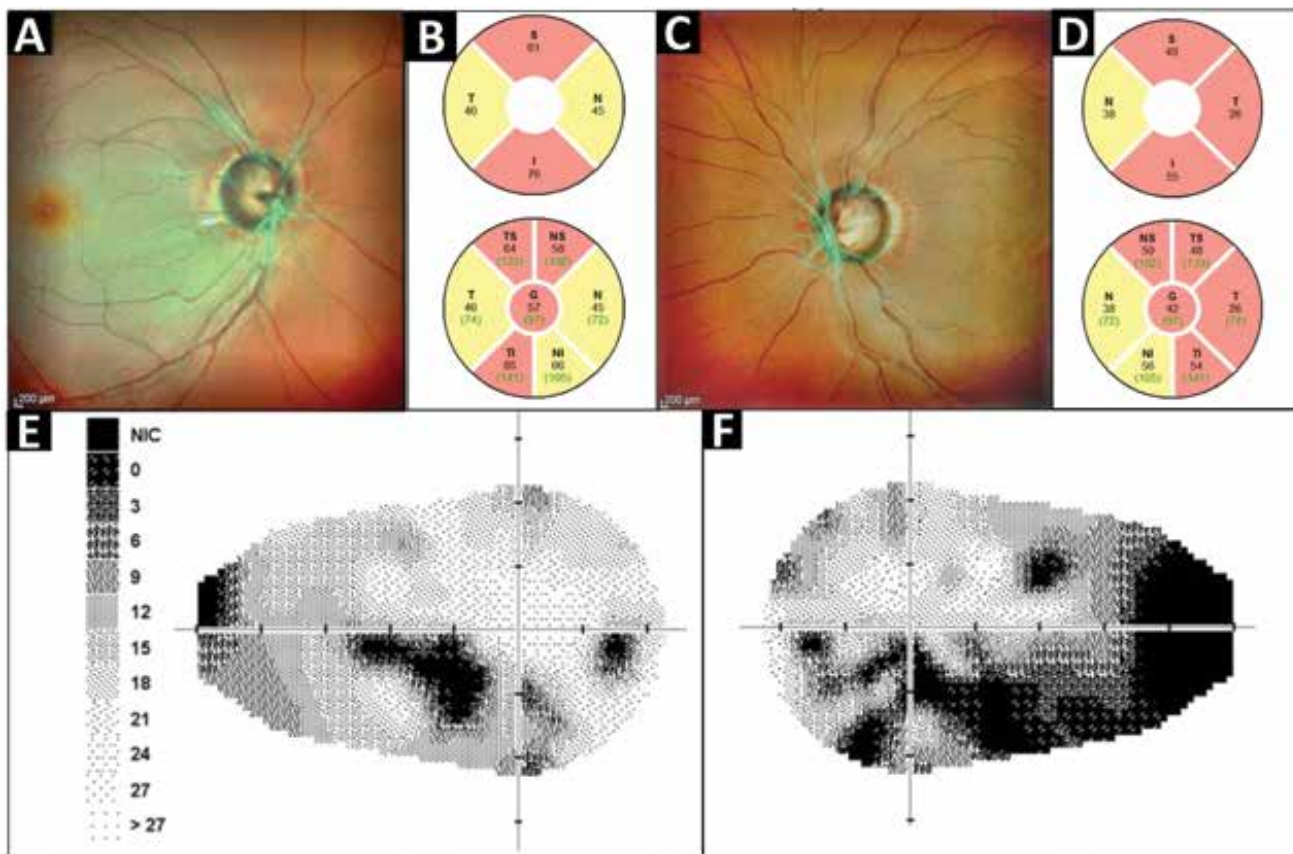
jsou pak uvolněny do extracelulárního prostoru. Interakcí s proteiny mezibuněčné hmoty se pak podílejí na homeostáze trámčiny. Přestože myocilin nacházíme v mnoha tkáních, mutace v *MYOC* způsobují pouze onemocnění oka [4]. Hlavní hypotéza patofyziologického mechanismu zahrnuje apoptotickou ztrátu buněk v trámčině, která vede k její dysfunkci a následně k elevaci nitroočního tlaku (NOT) [5].

Cílem práce bylo popsat klinické projevy PGOÚ asociovaných s mutacemi v genu *MYOC* ve dvou rodinách českého původu.

MATERIÁL A METODY

Výzkum popsáný v této práci byl schválen Etickou komisí VFN v Praze a všichni účastníci nebo jejich zákonní zástupci podepsali informovaný souhlas.

Probandi ze dvou vzájemně nepříbuzných rodin s výskytem PGOÚ byli odesláni na konziliární vyšetření na naše pracoviště. Primárním důvodem byla dekompen-



Obrázek 1. Klinické nálezy u probanda z rodiny č.1 v době první návštěvy na našem pracovišti. SD-OCT MultiColor fotografie očního pozadí oka pravého (A) a levého (C) ukazující glaukomovou exkavaci na obou očích, měření peripapilární tloušťky RNFL pravého oka (B) a levého oka (D) dokumentující významné snížení na hodnoty pod 5 (žluté sektory) a 1 (červené sektory) percentilem normativní databáze, statická automatická perimetrie (glaukomový program) pravého oka s absolutními skotomy v dolní Bjerrumově oblasti (E) a levého oka (F) kde jsou patrné ne zcela typické skotomy pouze částečně odpovídající Bjerrumově oblasti avšak vysoce korelující s hodnotami RNFL

RNFL – peripapilární vrstva nervových vláken

zace NOT při maximální farmakologické léčbě. Komplexní oční vyšetření zahrnovalo stanovení nejlepší korigované zrakové ostroty na Snellenových optotypech s hodnotami převedenými do decimální podoby, měření NOT Goldmanovým aplanačním tonometrem, vyšetření zorného pole pomocí statického perimetru na přístroji Medmont M700 (Medmont International, Nunawading, Austrálie) a optickou koherenční tomografií se spektrální doménou (SD-OCT) na přístroji Spectralis (Heidelberg Engineering GmbH, Heidelberg, Německo). Kromě řezu makul jsme měřili i tloušťku peripapilární vrstvy nervových vláken (RNFL) pomocí cirkulárních skenů ve vzdálenosti 3,5–3,6 mm od centra terče zrakového nervu. Jako fyziologické rozmezí celkové tloušťky RNFL byl považován interval 97,41 ± 11,73 μm u dětí a 97,52 ± 9,83 μm u dospělých [6]. Stejným způsobem byli vyšetřeni i další rodinní příslušníci.

Dále byla provedena podrobná genealogická analýza včetně zakreslení rodokmenu obou rodin a molekulárně genetické vyšetření. DNA byla extrahována ze vzorku venózní krve pomocí kytu Gentra Puregene Blood Kit (Qiagen GmbH, Hilden, Německo) nebo ze vzorku slin pomocí kytu Oragene (Oragene OG-300, DNA Genotek, Kanada). U probanda z rodiny č. 1 bylo dále provedeno Sangerovo sekvenování tří PCR produktů genu MYOC (referenční sekvence NM_000261.2) pokrývajících jeho 3. exon, ve kterém se dle literatury nachází většina patogenních mutací [4]. DNA byla amplifikována pomocí námi

navržených primerů (sekvence jsou dostupné na vyžádání v laboratoři) a sekvenována na kapilárním sekvenátoru ABI PRISM 3100 Genetic Analyzer (Applied Biosystems, Foster City, Kalifornie, USA). U probanda z rodiny č. 2 bylo provedeno exomové sekvenování. Sekvenační knihovny byly generovány kitem SureSelect Human All Exome V6 capture kit (Agilent, Santa Clara, Kalifornie, USA). Knihovny byly sekvenovány přístrojem Novaseq6000 (Illumina, San Diego, Kalifornie, USA). Sangerovo sekvenování bylo použito i pro cílené testování přítomnosti zjištěných mutací u dalších příbuzných. Efekt detekovaných variant byl stanoven na základě kritérií Americké vysoké školy lékařské genetiky a genomiky a Společností pro molekulární patologii [7].

VÝSLEDKY

Probandovi z rodiny č. 1 byla stanovena diagnóza PGOÚ ve 42 letech a na naše pracoviště byl odeslán ve věku 49 let pro elevaci NOT nereagující na trojkombinaci lokálních antiglaukomatik. Jeho klinické vyšetření prokázalo glaukomovou neuropatii s asymetrickou vertikální exkavací terče zrakového nervu (Obrázek 1A, C). Při SD-OCT vyšetření bylo přítomno významné snížení tloušťky RNFL s celkovou hodnotou 57 μm vpravo a 42 μm vlevo (Obrázek 1B, D). Pomocí automatické perimetrie byly oboustranně identifikovány absolutní skotomy odpoví-

Tabulka 1. Souhrn klinických nálezů vyšetřených pacientů, prokázaných heterozygotních nositelů patogenních variant v genu MYOC z obou rodin. Označení pacientů je dle zaznamenaných rodokmenů (Obrázek 2). Věk je udáván v letech, hodnota RNFL představuje celkovou tloušťku, pokud bylo měření provedeno jindy než při prvním vyšetření, je věk udán v závorce

Rodina/ jedinec	Věk v době diagnózy	Věk v době prvního vyšetření	NOT (mmHg)		RNFL (μm)		Chirurgické výkony/věk v době provedení	
			OP	OL	OP	OL	OP	OL
1/I:1	47	70	17*	37*	ND	67 (67 let)	TE/48	TE+Express/48
1/II:1	46	47	26*	24*	46	62	TE/47	TE+Ologen/47
1/II:3	42	49	24*	21*	57	42	TE/49	TE/48
1/III:1	22	24	11*	13*	35 (29 let)	39 (29 let)	TE/25	TE/25
2/IV:4	25	55	12	15	39	30	TE/25	TE/25
2/IV:10	42	46	21*	55*	97	54	TE+MMC/46	TE+MMC/46
2/V:3	29	29	34*	> 50	47	ND	Express+Ologen/29 Express+Ologen/30	CFK/29
2/V:5	28	30	18*	19*	104	106	Žádné	Žádné
2/V:6	21	23	36*	32*	118	116	HS+Healaflo/38	Express P200 +Ologen/38
2/V:7	20	20	24	24	99	98	Žádné	Žádné

*zkratka NOT znamená nitrooční tlak při použití kombinace tří a více antiglaukomatik

CFK – cyklofotokoagulace, MMC – 0,04% mitomycin, OP – oko pravé, OL – oko levé, RNFL – peripapilární vrstva nervových vláken, TE – trabekulektomie, HS – hluboká sklerektomie, ND – údaj není k dispozici

dající segmentům se sníženou tloušťkou RNFL. Maximum změn zorného pole bylo v dolní Bjerrumově oblasti (Obrázek 1E, F). Gonioskopické vyšetření prokázalo otevřený komorový úhel.

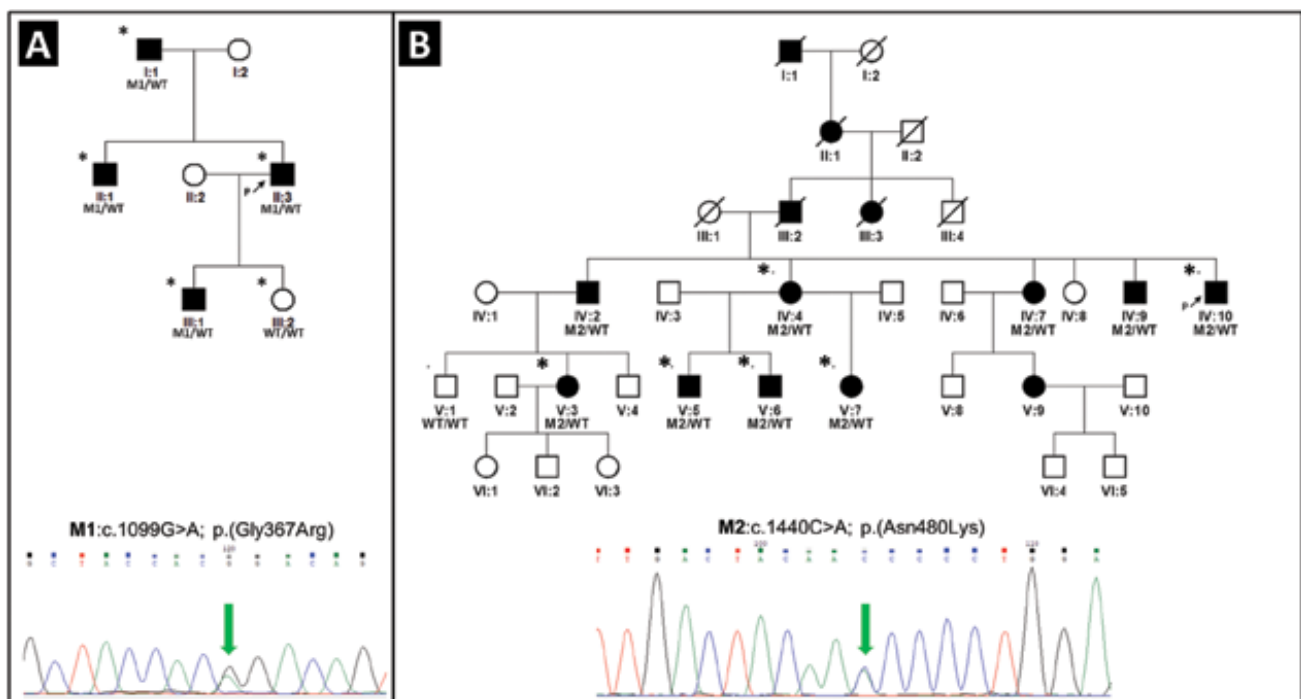
Na našem pracovišti byla následně provedena trabekulektomie s implantátem Ologen (Aeon Astron Europe BV, Leiden, Nizozemsko) oboustranně. Po operaci zůstal NOT pravého oka v rozmezí 8–16 mmHg bez terapie v průběhu sledovacího období šesti měsíců po výkonu. Na levém oku došlo rok po provedení filtrační operace k dekompenzaci NOT k 24 mmHg, ke kompenzaci NOT došlo až po nasazení fixní kombinované terapie brinzolamidem a brimonidinem.

Z rodiny č. 1 jsme dále vyšetřili tři muže. Diagnóza PGOÚ u nich byla stanovena v průměrném věku 39,25 let (rozmezí 22–47). U tří ze čtyř rodinných příslušníků byl tedy PGOÚ diagnostikován v průběhu čtvrté dekády života a u jednoho v dekadě třetí a v souladu s touto diagnózou jsme zaznamenali oboustrannou výraznou atrofii RNFL u všech jedinců (Tabulka 1). V době prvního vyšetření na našem pracovišti dva z nich (Obrázek 2A, I:1, II:1) měli zvýšený NOT i přes terapii třemi nebo více antiglaukmatiky. Filtrační operace byla nakonec nutná ke kompenzaci NOT u všech čtyř postižených rodinných příslušníků. Zá-

kladní klinické údaje a provedené operace u vyšetřených jedinců z rodiny č. 1 jsou shrnuty v Tabulce 1.

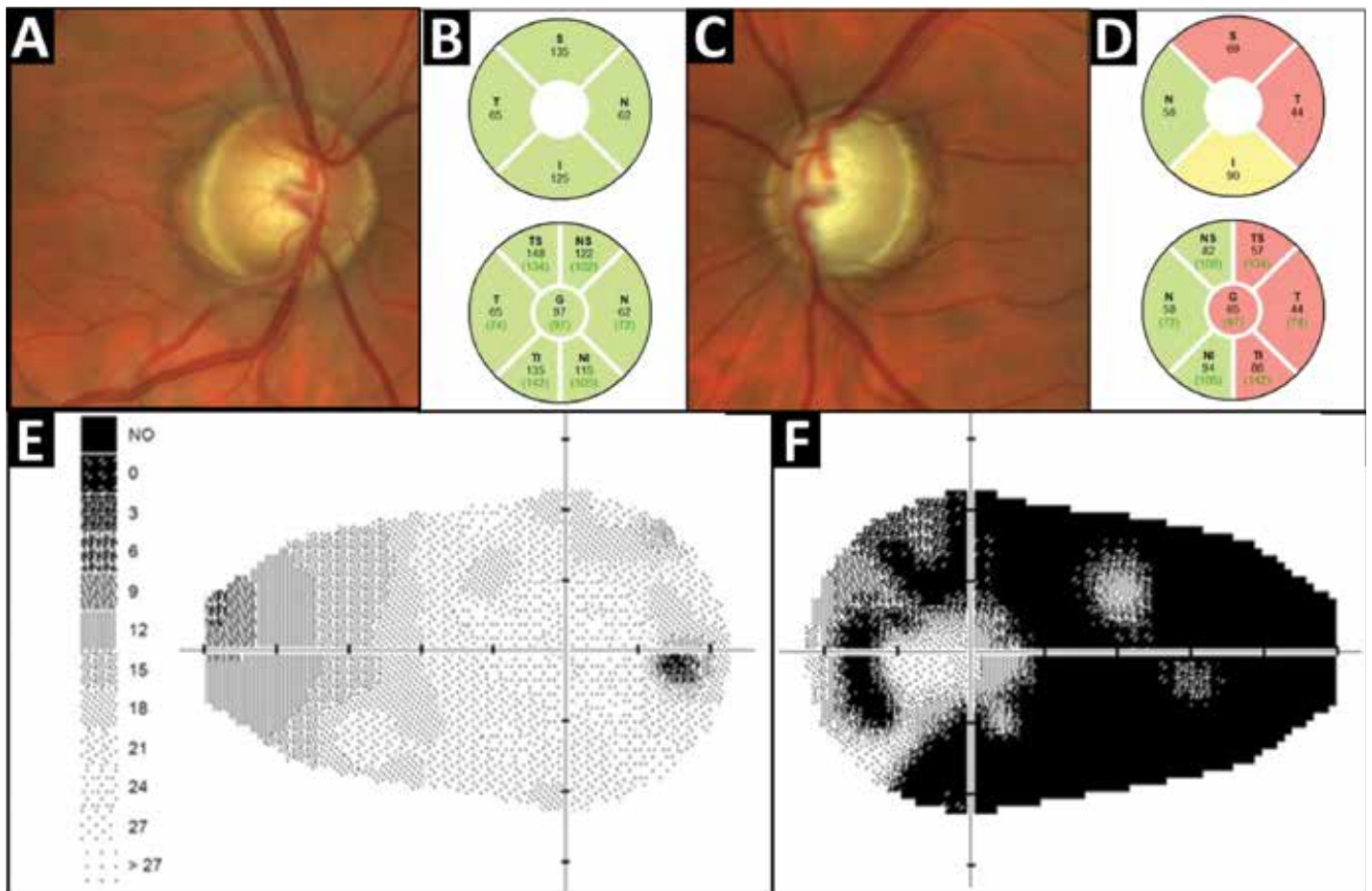
U probanda z rodiny č. 1 (II:3, Obrázek 2A) byla v genu *MYOC* zjištěna v heterozygotním stavu mutace c.1099G>A p.(Gly367Arg), která byla v souvislosti s PGOÚ opakovaně popsána [8–12]. Varianta byla klasifikována jako patogenní, což bylo v souladu s databází Clinvar (<https://www.ncbi.nlm.nih.gov/clinvar/>), kde je také interpretována jako kauzální pod identifikátorem VCV000007952.2. Tato mutace byla zjištěna u všech rodinných příslušníků s diagnózou PGOÚ, tedy u mužů: I:1, II:1, II:3, III:1, a naopak nebyla nalezena u ženy III:2, která byla bez známek glaukomového onemocnění (Obrázek 2A).

Probandovi z rodiny č. 2 (IV:10, Obrázek 2B) bylo v době našeho prvního vyšetření 46 let. Odeslán byl pro oboustrannou asymetrickou elevaci NOT refrakterní na maximální antiglaukomovou terapii: trojkombinaci lokálních antiglaukmatik a celkově podávaný acetazolamid 250 mg třikrát denně. Diagnóza PGOÚ mu byla stanovena ve věku 42 let. Paralelně s hodnotami NOT prokázala i ostatní klinická vyšetření značnou asymetrii mezi oběma očima s koncentrickým zúžením zorného pole k 10 stupňům a významným snížením tloušťky RNFL na



Obrázek 2. Rodokmeny dvou rodin s PGOÚ na podkladě patogenních variant v genu *MYOC*. Rodina č. 1 s mutací M1 c.1099G>A v heterozygotním stavu, která byla detekována u čtyř postižených jedinců (A). Rodina č. 2 s mutací M2 c.1440C>A v heterozygotním stavu, která byla prokázána u devíti postižených jedinců (B). Probandi jsou označeni černou šipkou, jedinci klinicky vyšetřeni alespoň jedním z autorů hvězdičkou, černé kolečko označuje ženu s PGOÚ, černý čtvereček muže s PGOÚ. Výsledky genetického testování genu *MYOC* jsou ukázány pouze u molekulárně geneticky vyšetřených jedinců. Všichni prokázaní nositelé patogenních variant vykazovali známky PGOÚ (diagnóza PGOÚ u jedinců, kteří nebyli vyšetřeni na našem pracovišti [tj. IV:2, IV:7, IV:9] byla stanovena na jiném pracovišti, což bylo ověřeno na základě dostupných lékařských zpráv). WT označuje referenční sekvenci (anglicky „wild type“)

PGOÚ – primární glaukom s otevřeným úhlem



Obrázek 3. Oční vyšetření probanda z rodiny č. 2 v době první návštěvy na našem pracovišti. Barevná fotografie fundu pravého (A) a levého oka (C) zobrazuje výraznou asymetrii mezi exkavacemi papil zrakového nervu. Statická automatická perimetrie (glaukomový program) dokumentující markantní asymetrii mezi rozsahem zorného pole pravého (E) a levého oka (F), odpovídající měření peripapilární tloušťky RNFL pravého (B) a levého oka (D)

RNFL – peripapilární vrstva nervových vláken

horším levém oku oproti normálnímu rozsahu zorného pole, absenci významné exkavace a fyziologické křivce RNFL na pravém oku (Obrázek 3). U tohoto pacienta byla bezprostředně oboustranně provedena trabekulektomie s aplikací 0,04 % mitomycinu. V průběhu sledovacího období jednoho roku nedošlo k elevaci NOT ani k progresi perimetrického nálezu ani na jednom oku. Vyšetření RNFL na pravém oku nevykazovalo progresi, na levém oku bylo identifikováno další významné snížení tloušťky ve všech kvadrantech, což lze vysvětlit pokročilostí nálezu v době operace a velmi vysokým předoperačním NOT.

Celkem byla filtrační operace nutná ke kompenzaci NOT u čtyř ze šesti rodinných příslušníků vyšetřených na našem pracovišti (Tabulka 1). Důvodem pro odeslání byla u čtyř jedinců elevace NOT neodpovídající na tři a více lokálních antiglaukomatik a **přítomnost onemocnění v rodině u dvou jedinců**. U čtyř ze šesti pacientů byla diagnóza PGOÚ stanovena v průběhu třetí dekády života a nejmladšímu jedinci ve 21 letech. U tohoto pacienta byla po dvou letech sledování provedena filtrační operace oboustranně. Pacientce V:7 (Obrázek 2B) byla ve 20

letech stanovena diagnóza oční hypertenze a při opakované elevaci NOT nad 30 mmHg a pozitivní rodinné anamnéze byla nasazena monoterapie prostaglandinem.

U probanda z rodiny č. 2 byla v genu *MYOC* nalezena v heterozygotním stavu patogenní varianta c.1440C>A; p.(Asn480Lys). Tato mutace byla zjištěna i u dalších rodinných příslušníků IV:2, IV:4, IV:7, IV:9, V:3, V:5, V:6 a V:7 (Obrázek 2B). Také varianta c.1440C>A byla v souvislosti s výskytem PGOÚ opakovaně popsána [13–16]. Variantu jsme klasifikovali jako patogenní, stejně jako databáze Clinvar, kde je interpretována jako kauzální pod identifikátorem VCV000007951.1.

DISKUZE

V rámci této práce popisujeme u pacientů českého původu poprvé kauzální mutace v genu *MYOC* a související klinické nálezy.

Pacienti s PGOÚ na podkladě mutací v genu *MYOC* mívají zpravidla elevaci NOT, kterou nelze kompenzovat pouze farmakologickou či laserovou léčbou, a ve většině

případů je nutné přistupovat k řešení chirurgicky, nejčastěji provedením trabekulektomie.

PGOÚ způsobený mutacemi genu *MYOC* vykazuje inkompletní penetranci, což znamená, že klinicky detekovatelné glaukomové onemocnění se v průběhu života rozvine pouze u některých nositelů patogenních mutací. Pravděpodobnost vzniku PGOÚ se liší dle konkrétní varianty a dále se zvyšuje s věkem, přičemž závažnější mutace vedou ke vzniku PGOÚ častěji a dříve, např. p.(Thr377Met), která způsobuje onemocnění u 88 % nositelů do věku 30 let [17]. Je třeba zdůraznit, že není známá žádná patogenní varianta v genu *MYOC*, která by byla ve věku 30 let kompletně penetrantní.

Mutace p.(Gly367Arg) zjištěná u členů rodiny č. 1 byla opakovaně popsána u pacientů s PGOÚ v různých populacích a odhaduje se, že její nositelé mají více než 90 % riziko vzniku glaukomu do 50 let [8–11,18]. Diagnóza PGOÚ byla u nositelů této patogenní varianty stanovena většinou v průběhu čtvrté dekády života, nicméně nejnižší zaznamenaný věk v době manifestace byl 12 let [9]. Více než 50 % pacientů s PGOÚ na podkladě p.(Gly367Arg) musí podstoupit trabekulektomii ke kompenzaci NOT [8–11,18]. Údajům v literatuře odpovídají i naše pozorování. Průměrný věk diagnózy v rodině č. 1 byl 39,25 let (SD ±10,13 let) s průměrným NOT při prvním vyšetření 21,63 mmHg (SD ±7,71 mmHg), a to i přes užívání kombinace tří a více antiglaukomatik u všech čtyř vyšetřených pacientů. Nejvyšší zaznamenaný NOT byl 37 mmHg. U všech postižených rodinných příslušníků bylo nutno provést trabekulektomii ke kompenzaci NOT a všichni měli v době prvního vyšetření významné glaukomové změny na zorném poli a výrazný pokles RNFL.

Patogenní varianta p.(Asn480Lys) zjištěná ve druhé rodině je vzácnější; byla dosud nalezena pouze v několika rodinách ve Francii, Nizozemsku, Malajsii, Indii a Peru [13,15,16,19,20]. Průměrný věk diagnózy byl v publikovaných článcích nižší než 40 let a nejnižší věk, ve kterém byla stanovena diagnóza, činil 10 let [19]. Procento pacientů vyžadujících filtrační operaci ke kompenzaci

NOT bylo v rozmezí 28–70 % [13,15,16]. V souladu s údaji z literatury činil v rodině č. 2 průměrný věk diagnózy PGOÚ 27,5 let (SD ±7,97 let), u 66 % pacientů bylo nutno provést filtrační operaci ke kompenzaci NOT, u všech oboustranně do dvou let od diagnózy PGOÚ. U jedné pacientky bylo nutno provést i cyklodestruktivní zákrok. S ohledem na velmi vysoký nitrooční tlak nereagující na tři a více antiglaukomatik a rodinnou anamnézu, byla provedena filtrační operace u dvou jedinců mladších 30 let, i když nevykazovali známky glaukomové neuropatie.

ZÁVĚR

Tato studie poprvé demonstruje roli mutací genu *MYOC* u glaukomového onemocnění v české populaci. Výsledky naší práce prokázaly, že příčinou PGOÚ v námi studovaných rodinách jsou *MYOC* mutace c. 1099G>A a c.1440C>A v heterozygotním stavu. PGOÚ na podkladě mutací v genu *MYOC* je autozomálně dominantní onemocnění s 50% rizikem přenosu na další generaci. V souladu s publikovanou literaturou potvrzujeme závažnost klinického průběhu PGOÚ na podkladě *MYOC* mutací včetně vysoké pravděpodobnosti nutnosti provedení filtrační operaci ke kompenzaci NOT. Identifikace nositelů mutací v rodinách umožňuje individuálně nastavit pravidelnost preventivního sledování za účelem včasného rozpoznání vzniku a progresu glaukomového onemocnění, ke zvážení je provedení filtrační operace při časných známkách PGOÚ ještě před vznikem neuropatie.

Poděkování

Práce byla podpořena granty UNCE/MED/007, SVV 2016/260148 a výzkumným grantem České glaukomové společnosti z roku 2019. Tento výstup vznikl v rámci programu Cooperatio, vědní oblasti Lékařská diagnostika a základní lékařské vědy.

LITERATURA

1. Takamoto M, Araie M. Genetics of primary open angle glaucoma. *Japanese Journal of Ophthalmology*. 2014;58(1):1-15.
2. Khawaja AP, Viswanathan AC. Are we ready for genetic testing for primary open-angle glaucoma? *Eye*. 2018;32(5):877-883.
3. Wiggs JL, Pasquale LR. Genetics of glaucoma. *Hum Mol Genet*. 2017;26(R1):R21-R7.
4. Wang HW, Li MZ, Zhang ZZ, Xue HF, Chen X, Ji Y. Physiological function of myocilin and its role in the pathogenesis of glaucoma in the trabecular meshwork (Review). *Int J Mol Med*. 2019;43(2):671-681.
5. Resch ZT, Fautsch MP. Glaucoma-associated myocilin: A better understanding but much more to learn. *Experimental Eye Research*. 2009;88(4):704-712.
6. Chung HK, Han YK, Oh S, Kim SH. Comparison of Optical Coherence Tomography Measurement Reproducibility between Children and Adults. *PLoS One*. 2016;11(1):e0147448.
7. Richards S, Aziz N, Bale S, et al. Standards and guidelines for the interpretation of sequence variants: a joint consensus recommendation of the American College of Medical Genetics and Genomics and the Association for Molecular Pathology. *Genet Med*. 2015;17(5):405-424.
8. Iliev ME, Bodmer S, Gallati S, et al. Glaucoma phenotype in a large Swiss pedigree with the myocilin Gly367Arg mutation. *Eye*. 2008;22(7):880-888.
9. Gupta V, Somarajan BI, Gupta S, et al. The mutational spectrum of Myocilin gene among familial versus sporadic cases of Juvenile onset open angle glaucoma. *Eye*. 2021;35(2):400-408.
10. Faucher M, Ancil JL, Rodrigue MA, et al. Founder TIGR/myocilin mutations for glaucoma in the Quebec population. *Hum Mol Genet*. 2002;11(18):2077-2090.
11. Mansergh FC, Kenna PF, Ayuso C, Kiang AS, Humphries P, Farrar GJ. Novel mutations in the *TIGR* gene in early and late onset open angle glaucoma. *Hum Mutat*. 1998;11(3):244-251.
12. Chen J, Cai SP, Yu W, et al. Sequence analysis of *MYOC* and *CYP1B1* in a Chinese pedigree of primary open-angle glaucoma. *Mol Vis*. 2011;17:1431-1435.
13. Mimivati Z, Nurliza K, Marini M, Liza-Sharmini A. Identification of *MYOC* gene mutation and polymorphism in a large Malay family with juvenile-onset open angle glaucoma. *Mol Vis*. 2014;20:714-723.
14. Rose R, Balakrishnan A, Muthusamy K, Arumugam P, Shanmugam S, Gopalswamy J. Myocilin mutations among POAG patients from

- two populations of Tamil Nadu, South India, a comparative analysis. *Mol Vis.* 2011;17(349-53):3243-3253.
15. Guevara-Fujita ML, Perez-Grossmann RA, Estrada-Cuzcano A, et al. Recurrent Myocilin Asn480Lys glaucoma causative mutation arises de novo in a family of Andean descent. *J Glaucoma.* 2008;17(1):67-72.
 16. Hulsman CA, De Jong PT, Lettink M, Van Duijn CM, Hofman A, Bergen AA. Myocilin mutations in a population-based sample of cases with open-angle glaucoma: the Rotterdam Study. *Graefe's Archive for Clinical and Experimental Ophthalmology.* 2002;240(6):468-474.
 17. Mackey DA, Healey DL, Fingert JH, et al. Glaucoma phenotype in pedigrees with the myocilin Thr377Met mutation. *Arch Ophthalmol.* 2003;121(8):1172-1180.
 18. Taniguchi F, Suzuki Y, Shirato S, Araie M. The Gly367Arg mutation in the myocilin gene causes adult-onset primary open-angle glaucoma. *Jpn J Ophthalmol.* 2000;44(4):445-8.
 19. Adam MF, Belmouden A, Binisti P, et al. Recurrent Mutations in a Single Exon Encoding the Evolutionarily Conserved Olfactomedin-Homology Domain of TIGR in Familial Open-Angle Glaucoma. *Hum Mol Genet.* 1997;6(12):2091-2097.
 20. Rose R, Balakrishnan A, Muthusamy K, Arumugam P, Shanmugam S, Gopalswamy J. Myocilin mutations among POAG patients from two populations of Tamil Nadu, South India, a comparative analysis. *Mol Vis.* 2011;17:3243-3253.



SOE 2023

European Society of
Ophthalmology

15-17 June 2023
Prague,
Czech Republic

www.SOE2023.org

A truly comprehensive Ophthalmology in-person meeting, delivering a world class scientific programme.
Offering symposia, workshops, live surgery, debates, mystery cases and updates on all topics!

KEYNOTE SPEAKERS



José Barraquer Lecture:
Cataract - Gerd Auffarth -
Thursday 15 June 2023
(13.30 – 14.15hrs)



Robert Machemer Lecture:
Retina - Marc de Smet -
Friday 16 June 2023 (13.15
– 14.00hrs)



Richard Coliin Lecture:
Oculoplastic - Michèle
Beaconsfield - Saturday 17
June 2023 (13.15 –
14.00hrs)