proLékaře.cz | 9.9.2025

ŠÍŘE CHIASMATU U NORMOTENZNÍCH A HYPERTENZNÍCH GLAUKOMŮ

Lešták J.[1], Kyncl M.[1], Fůs M.[1], Marešová K.[2]

[1]**Oční klinika JL Fakulty biomedicínského inženýrství ČVUT v Praze**
[2]**Oční klinika Lékařské fakulty Univerzity Palackého a Fakultní nemocnice Olomouc**

Autoři prohlašují, že vznik a téma odborného sdělení a jeho zveřejnění není ve střetu zájmu a není podpořeno žádnou farmaceutickou firmou.

Autoři prohlašují, že práce nebyla zadána jinému časopisu ani jinde otištěna.

Do redakce doručeno dne: 16. 3. 2020
Přijato k publikaci dne: 4. 5. 2020

doc. MUDr. Ján Lešták, CSc, MSc, MBA, LLA, DBA, FEBO, FAOG
Oční klinika JL Fakulty biomedicínského inženýrství ČVUT v Praze
V Hůrkách 1296/10
158 00 Praha 5 - Nové Butovice
lestak@seznam.cz

SOUHRN

Cíl: Cílem naší práce bylo zjistit, zda u nemocných s hypertenzními glaukomy (HTG) a normotenzním glaukomem (NTG), dochází ke změnám ve velikosti chiasmatu v závislosti na změnách v zorných polích. Proto jsme retrospektivně změřili šíři chiasmatu u nemocných, kterým jsme v roce 2013 měřili velikost corpus geniculatum laterale.
Soubor a metodika: Soubor tvořily dvě skupiny pacientů. Devět s hypertenzním glaukomem (HTG) a devět s normotenzním glaukomem (NTG). Diagnóza byla stanovena na základě komplexního oftalmologického vyšetření a u NTG i elektrofyziologického vyšetření. Zorné pole bylo vyšetřeno rychlým prahovým programem na přístroji Medmont M700. Součet citlivostí z obou zorných polí v rozsahu 0–22 stupňů jsme porovnali se šířkou chiasmatu získané vyšetřením magnetickou rezonancí použitím osmi kanálové hlavové cívky. Naměřené hodnoty všech subjektů jsme analyzovali pomocí párového t-testu a korelačním koeficientem.
Výsledky: Zjistili jsme redukci šířky chiasmatu v obou skupinách s glaukomem. Mezi kontrolní skupinou a skupinou s HTG jsme zjistili statisticky významný rozdíl ve velikosti chiasmatu (p = 0,0003), podobně i u kontrolní skupiny a skupiny s NTG (p = 0,001). Zúžení chiasmatu ukázalo u HTG slabou korelaci se změnami v zorných polích (r = 0,139) a u NTG střední korelaci (r = 0,375).
Závěr: Redukce velikosti chiasmatu jsme zjistili jak u HTG, tak u NTG. Součet citlivostí v centrálních částech zorných polích ale více koreloval s redukcí velikosti chiasmatu u NTG. I tento nález svědčí o tom, že se jedná o dvě odlišné diagnostické skupiny.
Klíčová slova: Hypertenzní glaukomy, normotenzní glaukom, šířka chiasmatu, MRI, změny v zorných polích

SUMMARY
OPTIC CHIASM WIDTH IN NORMOTENSIVE AND HYPERTENSIVE GLAUCOMAS

Purpose: The aim of our study was to find out whether in patients with hypertensive glaucoma (HTG) and normotensive glaucoma (NTG), there is a change in the size of the chiasm depending on the changes in the visual field. Therefore, we retrospectively measured the width of the chiasm in the patients to whom we measured the size of the corpus geniculatum laterale in 2013.
Materials and methods: The group consisted of two groups of patients. Nine with hypertensive glaucoma (HTG) and nine with normotensive glaucoma (NTG). The diagnosis was based on a complex ophthalmological examination and in NTG and electrophysiological examination. The visual field was examined by a rapid threshold program on the Medmont M700. The sum of the sensitivity from both visual fields in the range of 0-22 degrees was compared with the width of the chiasm obtained by the magnetic resonance imaging using the eight channel head coil. The measured values of all subjects were analyzed using a paired t-test and a correlation coefficient.
Results: We found a reduction in the chiasma width in both glaucoma groups. We found a statistically significant difference in the size of the chiasm (p = 0.0003) between the control group and the HTG group (p = 0.001). The narrowing of the chiasm showed a slight correlation in HTG with changes in the field of vision (r = 0.139) and in NTG a moderate correlation (r = 0.375).
Conclusion: We found a reduction in the size of the chiasm in both HTG and NTG. The sum of sensitivities in the central parts of the visual field, however, more correlated with the reduction in the size of the chiasm in NTG. This finding shows that there are two different diagnostic groups.
Key words: Hypertensive glaucoma, normotensive glaucoma, optic chiasm width, MRI, changes in visual field

Čes. a slov. Oftal., 76, 2020, No. 3, p. 126–128

ÚVOD

Základním uváděným rozdílem mezi hypertenzním glaukomem (HTG) a normotenzním glaukomem (NTG) je výše nitroočního tlaku. I když jsou změny na terči zrakového nervu podobné u obou diagnostických skupin, jejich příčina může být odlišná. Proto se i v našich pracích snažíme poukázat na odlišnost obou onemocnění včetně jejich příčiny.

V předchozí práci, „The anterior visual pathway in normal-tension glaucoma“, kde jsme se zabývali problematikou cerebrospinálního tlaku (cerebrospinal fluid pressure

proLékaře.cz | 9.9.2025

CSF-P), který může mít v patogenezi NTG podobný efekt na retrobulbární oblast orbity jako má zvýšený nitroční tlak na laminu cribriformis, jsme zjistili i statisticky významný rozdíl v šíři chiasmatu [1]. Zajímalo nás, zda se podobné změny nacházejí i u nemocných s HTG a pokud ano, zda existuje korelace mezi změnami v zorných polích a šířkou chiasmatu.

Proto jsme retrospektivně vyhodnotili výsledky vyšetření periferní části zrakové dráhy, kde jsme v jiné práci porovnávali velikost corpus geniculatum laterale u HTG a NTG [2].

SOUBOR A METODIKA

Soubor tvořilo 18 nemocných. Devět s HTG (3 ženy a 6 mužů ve věku od 35 do 81 let) a devět s NTG (6 žen a 3 muži ve věku od 48 do 77 let). Kontrolní skupina byla složena z devíti zdravých jedinců (4 ženy a 5 mužů ve věku od 31 do 73 let). U všech jsme provedli komplexní oftalmologické vyšetření včetně biomikroskopie, gonioskopie, denní křivky nitroočního tlaku (NOT), perimetrie, vyšetření vrstvy nervových vláken a u NTG i elektrofyziologické vyšetření zraku. Zraková ostrost byla po případné korekci menší ±3 dioptrie 1.0. Nemocní neměli žádné jiné neurologické onemocnění a strukturální vyšetření mozku magnetickou rezonancí (MR) bylo u všech normální. Vyšetření zorného pole jsme provedli na přístroji Medmont M700 (Medmont Pty Ltd, Victoria 3124, Australia) s použitím rychlého prahového glaukomového programu. Citlivost v zorných polích jsme stanovili prostým součtem všech vyšetřených bodů v rozsahu 0–22 stupňů v obou zorných polích. Hodnoty jsou v apostilbech (asb = 3,14 cd/m^2).

MR vyšetření mozku a optického chiasmatu bylo provedeno na 3T MR přístroji (Philips Achieva TX series release 3.2.1.1, Nederland) za použití 8 kanálové hlavové cívky. Sekvence byly využity následující: sagitální rovina 3D T1 TFE (TR/TE 8/3, 8, 160–170 vrstev, akviziční voxel 1×1×1, FOV 240×240, Sense 1.7, NSA 1) a koronální rovina T2 TSE (TR/TE 3000/80, 28 až 30 vrstev, 4 mm gap, šíře řezu 1 mm, FOV 240×240, TSE faktor 15, ACQ voxel 0,57×0,74×4, NSA 1). Analýzu obrazové dokumentace provedl neuroradiolog s dlouholetou zkušeností, parametry byly kvantifikovány z koronální rekonstrukce 3D T1 TFE obrazu. Data byla hodnocena na pracovní stanici Extended MR Workspace (EWS Philips, verze R2.6.3.1). K měření a matematickému zhodnocení chiasmatu byla využita koronální rekonstrukce T1 obrazu v místě horizontální vizualizace chiasmatu s klasickým činkovitým profilem.

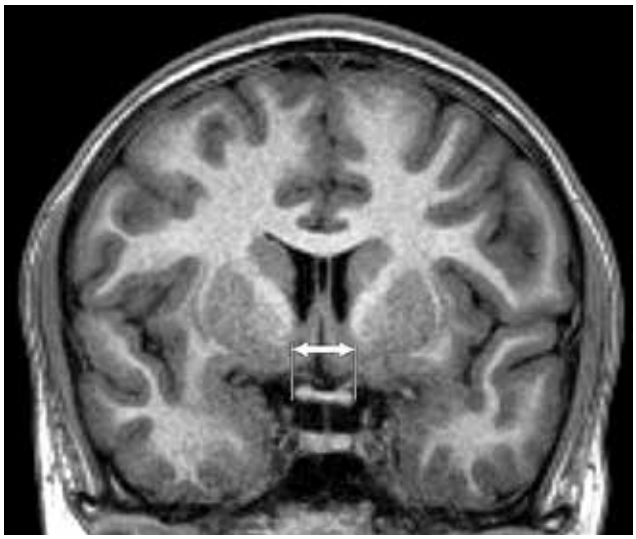

Obrázek 1. Magnetická rezonance, koronální rekonstrukce T1 TFE obrazu. Měření horizontálního rozměru chiasmatu (vyznačeno šipkami)

VÝSLEDKY

Průměrné naměřené hodnoty jsou uvedeny v tabulce 1. Mezi kontrolní skupinou a skupinou s HTG jsme zjistili statisticky významný rozdíl ve velikosti chiasmatu (p = 0,0003), podobně i u kontrolní skupiny a skupiny s NTG (p = 0,001). Korelace mezi citlivostí zorného pole

Tabulka 2. Korelační koeficient mezi šířkou chiasmatu (WCh) a citlivostí v zorných polích (VF) [(p = 0,05). [Slabá (r < 0,3), střední (0,3 < r < 0,8) a silná (r > 0,8)]

Korelační koeficienty WCh a VF		
Kontrolní	HTG	NTG
-0,128	0,139	0,375

WCh (šíře chiasmatu), VF (citlivost v zorných polích), HTG (hypertenzní glaukom), NTG (normotenzní glaukom)

Tabulka 1. Naměřené průměrné hodnoty a jejich směrodatné odchylky u nemocných s HTG, NTG a v kontrolní skupině

Skupina		HTG	NTG	Kontrolní
Počet pacientů		9	9	9
Průměrný věk (roky)		63,67 ± 10,36	67,11 ± 14,68	50,78 ± 15,01
	max	77	81	73
	min	48	35	31
Citlivost v zorných polích [asb]		2763,78 ± 1132,82	3621,67 ± 821,1	4368 ± 121,07
Šířka chiasmatu [mm]		12,1 ± 0,84	12,46 ± 0,86	13,76 ± 0,55

HTG (hypertenzní glaukom), NTG (normotenzní glaukom), asb (apostilb)

proLékaře.cz | 9.9.2025

(VF) a šířkou chiasmatu (WCh) u HTG byla slabá (r = 0,139) a u NTG střední (r = 0,375). Tabulka 2 ukazuje na korelační koeficienty mezi šířkou chiasmatu a součtem citlivostí v zorných polích (p = 0,05) u skupiny s HTG, skupiny s NTG a kontrolní skupiny.

DISKUSE

NTG je ve srovnání s HTG (kromě výše nitroočního tlaku) odlišný i ve změnách v zorném poli, kde u NTG nacházíme změny více v centrální části a tyto změny mají hlubší defekty citlivosti [3,4,5], nervová vlákna jsou u NTG více poškozena v centrální části sítnice a poškození mají fokální charakter [6]. U HTG dochází k poškození gangliových buněk difuzně po celé sítnici, přičemž více jsou poškozeny magnocelulární buňky. Následně odumírají i jejich axony. Za jak dlouhou dobu od těchto změn dojde k alteraci podkorových a korových zrakových ústředí v mozku není přesně známo. U NTG je na rozdíl od HTG elektrická odpověď gangliových buněk relativně dobrá. Alterace je ale ve zrakové dráze [7]. V sítnici se nachází cca 80 % parvocelulárních a 10 % magnocelulárních gangliových buněk [8], přičemž většina parvocelulárních se nachází v makule. U HTG dochází k většímu poklesu právě magnocelulárních buněk sítnice [9]. Proto u HTG v počátečních stádiích nelze prokázat podobné změny v centrální části zorného pole jako u NTG. Na základě těchto znalostí lze předpokládat, že u HTG budou změny v centrální části zorného pole, na rozdíl od NTG, méně korelovat se změnami v optickém chiasmatu.

Změny v optickém chiasmatu jsou u glaukomu známé. Některé práce neodlišují tyto změny u HTG a NTG [10,11,12,13,14]. Zhang a spol. vyšetřili pomocí MR periferní část zrakové dráhy u NTG a zjistili, že zúžení optického nervu a zmenšení velikosti chiasmatu a corpus geniculatum laterale koreluje s úbytkem RNFL [15].

Podobně i Kashiwagi a spol. prokázali korelaci ve velikosti optického nervu a chiasmatu s MD (středním defektem) při vyšetření zorného pole u HTG a NTG [16].

V naší práci jsme na rozdíl od předchozích autorů porovnávali součet citlivostí v centrální části zorných polí (0-22 stupňů) s velikostí chiasmatu. Zjistili jsme statisticky významný rozdíl u obou diagnostikovaných skupin, ve skupině s HTG p = 0,0003, ve skupině s NTG p = 0,001. Součet citlivostí v centrálních částech zorných polích ale více koreloval s velikostí chiasmatu u NTG. I tento nález mluví o tom, že se jedná o dvě odlišné diagnostické skupiny.

Uvědomujeme si i nedostatek této práce spočívající v malém počtu subjektů. Přesto jsme prokázali, že i na malém souboru jsou prokazatelné rozdíly mezi HTG a NTG.

ZÁVĚR

U HTG i NTG jsme prokázali změny ve velikosti chiasmatu ve srovnání s kontrolní skupinou. Součet citlivostí v centrálních částech zorných polích ale více koreloval s velikostí chiasmatu u NTG. I tento nález mluví o tom, že se jedná o dvě odlišné diagnostické skupiny.

LITERATURA

1. Kyncl M, Lestak J, Sverepa M, Ettler L, Rozsival P.: The anterior visual pathway in normal-tension glaucoma. Indian Journal of Research. 2015 Jan;4(1):10–14.
2. Lestak J, Kyncl M, Svata Z, Rozsival P.: Lateral Geniculate Nucleus in Hypertensive and Normotensive Glaucoma. J Clin Exp Ophthalmol. 2013 Feb;4(2): DOI:10.4172/2155-9570.1000269.
3. Araie M, Yamagami J, Suziki Y.: Visual field defects in normal-tension and high-tension glaucoma. Ophthalmology. 1993 Dec;100(12):1808–1814.
4. Lestak J, Nutterova E, Bartosova L, Rozsival P.: The Visual Field in Normal tension and Hypertension Glaucoma. International Journal of Scientific Research. 2014 Dec;3(12):49–51.
5. Lester M, De Feo F, Douglas GR.: Visual field loss morphology in high-and normal-tension glaucoma. J Ophthalmol. 2012 Feb; 327326. [Epub 2012: doi:10.1155/2012/327326].
6. Shin IH, Kang SY, Hong S, Kim SK, Seong GJ, Tak MK. et al.: Comparison of OCT and HRT findings among normal tension glaucoma, and high tension glaucoma. Korean J Ophthalmol. 2008 Dec;22(4): 236–241.
7. Lestak J, Nutterova E, Pitrova S, Bartosova L.: High tension versus normal tension glaucoma. A comparison of structural and functional examinations. J Clin Exp Ophthalmol. 2012 Mar; S:5. [Epub doi.org/10.4172/2155-9570.S5-006].
8. Prasad S, Galetta SL. Handbook of Clinical Neurology. 102. Amsterdam (The Netherlands): Elsevier; 2011. Anatomy and physiology of the afferent pupilary systém; 3–19.
9. Shou T, Liu J, Wang W, Zhou Y, Zhao K.: Differential dendritic shrinkage of alpha and beta retinal ganglion cells in cats with chronic glaucoma. Invest Ophthalmol Vis Sci. 2003 Jul;44(7): 3005–3010.
10. Erzos MG, Peckevik Y, Ayintap E, Gunes IB, Mart DK, Yucel E. et al.: MR Imaging of the Anterior Visual Pathway in Primary Open-Angle Glaucoma: Correlation with Octopus 101 Perimetry and Spectralis Optical Cherence Tomography Findings. Curr Eye Res. 2013 May;42(7): 995–1001.
11. Hernowo AT, Boucard ChC, Jansonius NM, Hooyman JM, Cornelissen FW. et al: Automated Morphometry of the Visual Pathway in Primary Open-Angle Glaucoma. Invest Ophthal & Vis Sci. 2011 Apr;52(5): 2758–2766.
12. Iwata F, Patronas NJ, Caruso RC, Podqor MJ, Remaley NA, Kupfer C. et al: Association of Visual Field, Cup-Disc Ratio, and Magnetic Resonance Imaging of Optic Chiasm. Arch Ophthalmol. 1997 Jun;115(6): 729–733.
13. Murai H, Suzuki Y, Kiyosawa M, Tokumaru AM, Ashii K, Mochizuki M.: Positive correlation between the degree of visual field defect and optic radiation damage in glaucoma patients. Jpn J Ophthalmol. 2013 May;57(3):257–262.
14. Omodaka K, Murata T, Sato S, Takahashi M, Nagasaka T, Doi H. et al.: Correlation of magnetic resonance imaging optic nerve parameters to optical coherence tomography and the visual field in glaucoma. Clin and Exp Ophthalmol. 2014 May-Jun;42(4):360–368.
15. Zhang YQ, Jing LiJ, Xu L, Wang ZC, Yang H, Chen CX. et al.: Anterior visual pathway assessment by magnetic resonance imaging in normal-pressure glaucoma. Acta Ophthalmol. 2012 Jun;90(4):e295–302.
16. Kashiwagi K, Okubo T, Tsukahara S.: Association of magnetic resonance imaging of anterior optic pathway with glaucomatous visual field damage and optic disc cupping. J Glaucoma. 2014 Jun;13(3):189–195.