

RANIBIZUMAB V LÉČBĚ MAKULÁRNÍHO EDÉMU PŘI VĚTVOVÉ SÍTNICOVÉ ŽILNÍ OKLUZI – DVOULETÉ VÝSLEDKY LÉČBY

SOUHRN

Cíl: Retrospektivní zhodnocení výsledků léčby makulárního edému (ME) na podkladě větвовé sítnicové žilní okluze (BRVO) intravitreálně podávaným ranibizumabem v průběhu dvouletého sledování.

Metodika a soubor: Do studie bylo zahrnuto 39 očí 39 pacientů s ME podmíněným BRVO léčených na Oční klinice Fakultní nemocnice v Hradci Králové. Průměrný věk pacientů byl 69,3 let, průměrná délka trvání obtíží před zahájením léčby byla 5,4 měsíce, průměrná vstupní zraková ostrost (ZO) byla 54,6 písmen ETDRS (Early Treatment Diabetic Retinopathy Study) optotypů, průměrná vstupní centrální retinální tloušťka (CRT) byla 544,9 μm . Před zahájením léčby ranibizumabem absolvovalo 64,1 % pacientů laserfotokoagulaci (LPK) makuly. Roční sledování ukončilo 17 pacientů, skupina zbylých 22 pacientů byla sledována po dobu 24 měsíců. Po 3 intravitreálních dávkách ranibizumabu s odstupem jednoho měsíce byly další dávky podávány v režimu PRN (pro re nata). Pacienti byli sledováni před zahájením léčby a poté s odstupem 3, 6, 9, 12 a 24 měsíců. Hodnotili jsme vliv léčby ranibizumabem na funkční i morfologické parametry postiženého oka a bezpečnostní profil přípravku.

Během sledování jsme docílili statisticky významného zlepšení ZO v porovnání se vstupními daty na všech kontrolách, tedy po 3, 6, 9, 12 i 24 měsících od zahájení terapie, kdy po 3 měsících byl průměrný zisk ZO 12,1 písmen ETDRS optotypů ($p < 0,001$), po 6 měsících byl zisk 12,5 písmen ($p < 0,001$), po 9 měsících bylo zlepšení o 10,5 písmen ($p < 0,001$), po 12 měsících 12,5 ($p < 0,001$), po 24 měsících 8,6 písmen ($p < 0,05$). Zároveň došlo ke statisticky významnému poklesu CRT na všech kontrolách v porovnání se vstupními daty, po 3, 6, 9, 12 a 24 měsících o 249,0 μm ($p < 0,001$), 185,2 μm ($p < 0,001$), 187,0 μm ($p < 0,001$), 214,8 μm ($p < 0,001$), 205,2 μm ($p < 0,001$). Průměrný počet aplikovaných dávek ranibizumabu byl během 12 měsíců 4,9, během 24 měsíců 7,1. Na léčbu reagovali lépe pacienti mladšího věku, s trváním ME do 4 měsíců před zahájením léčby, horší vstupní ZO – pod 55 písmen ETDRS optotypů (6/24). Z komplikací jsme zaznamenali pouze přechodnou elevaci nitroočního tlaku, žádné jiné komplikace dlouhodobého charakteru nebyly shledány.

Závěr: Naše výsledky z běžné praxe odpovídají výsledkům velkých klinických studií, zvláště dobrý efekt léčby byl zaznamenán u pacientů s kratším trváním obtíží a horší vstupní ZO. Prokázali jsme také dobrý bezpečnostní profil léčby ranibizumabem.

Klíčová slova: větвовá sítnicová žilní okluze, BRVO, ranibizumab, anti-VEGF

SUMMARY

RANIBIZUMAB IN MACULAR OEDEMA SECONDARY TO BRANCH RETINAL VEIN OCCLUSION – 24 MONTHS OF TREATMENT

University Hospital in Hradec Kralove, Ophthalmology Clinic, Head: prof. MUDr. Nada Jiraskova, Ph.D., FEBO

Purpose: To retrospectively evaluate the efficacy and safety of ranibizumab treatment for macular edema (ME) secondary to branch retina vein occlusion (BRVO) after 24 months.

Středová M., Stepanov A., Studnička J., Nekolová J., Jirásková N.

Oční klinika Fakultní nemocnice
Hradec Králové, Sokolská 581, Hradec
Králové, 500 05 Přednostka: prof.
MUDr. Naďa Jirásková, Ph.D., FEBO

*Autoři práce prohlašují, že vznik
i téma odborného sdělení a jeho
zveřejnění není ve střetu zájmů a není
podpořeno žádnou farmaceutickou
firmou.*



MUDr. Markéta Středová
Oční klinika Fakultní nemocnice
Hradec Králové
Sokolská 581
500 05 Hradec Králové,
marketa.stredova@gmail.com

Do redakce doručeno dne: 2. 7. 2019
Do tisku přijato dne: 23. 8. 2019

Materials and Methods: This study included 39 eyes of 39 patients with ME associated with BRVO treated at the Ophthalmology Department of Faculty Hospital in Hradec Kralove. The average age of included patients was 69,3 years, the mean duration of symptoms before treatment was 5,4 months, the mean baseline visual acuity (VA) was 54,6 ETDRS (Early Treatment Diabetic Retinopathy Study) letters, the mean baseline central retinal thickness (CRT) was 544,9 μm . At 64,1% patients a retinal laserphotocoagulation was performed before intravitreal ranibizumab. After one year, the study was discontinued by 17 patients, the remaining 22 patients were observed for 24 months. Initially, there were 3 doses of intravitreal ranibizumab administered in monthly intervals, further injections were applied according to PRN (pro re nata) regimen. Patients were examined at baseline and then at 3, 6, 9, 12 and 24 months from initiation of the treatment. In this study, the effect of ranibizumab on functional and morphological parameters of the affected eye was monitored, the safety of this treatment was also evaluated.

During the follow-up, a statistically significant improvement in VA was achieved in every visit in comparison to baseline parameters, the mean VA gain at the 3 month visit was 12,1 ETDRS letters ($p < 0,001$), at 6 months 12,5 letters ($p < 0,001$), at 9 months 10,5 letters ($p < 0,001$), at 12 months 12,5 ($p < 0,001$), at 24 months 8,6 letters ($p < 0,05$). There was a statistically significant decrease in CRT as well in the 3, 6, 9, 12 and 24 months visits, namely 249,0 μm ($p < 0,001$), 185,2 μm ($p < 0,001$), 187,0 μm ($p < 0,001$), 214,8 μm ($p < 0,001$) and 205,2 μm ($p < 0,001$). The average number of doses administered to a patient was 4,9 within 12 months and 7,1 within 24 months. The treatment had greater effect in younger patients with shorter duration of symptoms and baseline VA of less than 55 ETDRS letters (6/24 or worse). No serious, neither long-term adverse events occurred, only occasional intraocular pressure elevation after intravitreal application was found.

Conclusion: Our results from common clinical practice are consistent with the results of large clinical trials, we confirmed particularly good treatment efficacy in younger patients with shorter duration of macular edema and poorer baseline visual acuity. The safety of ranibizumab treatment was confirmed.

Key words: branch retinal vein occlusion, BRVO, ranibizumab, anti-VEGF

Čes. a slov. Oftal., 75, 2019, No.4, p. 190–198

ÚVOD

Retinální venózní okluze (RVO) jsou vaskulární onemocnění sítnice způsobující těžkou ztrátu zrakové ostrosti (ZO) z důvodu makulárního edému (ME) [9,10,36]. Incidence RVO se uvádí 180 000/rok ve Spojených státech amerických [7]. Podle velikosti zóny kapilární nonperfúze se RVO dělí na ischemickou a neischemickou formu, podle lokalizace obstrukce na okluzi centrální (CRVO), větвовou (BRVO) a hemiretinální [7,36].

V léčbě RVO existují různé léčebné modalit zaměřené na jednotlivé patogenetické mechanismy vzniku trombozy, na urychlení resoluce trombu, snížení míry ME či na prevenci neovaskularizací, z jednotlivých modalit uvádíme: sheatotomie s vitrektomií v oblasti arteriovenózních křížení, antiagregační terapie s fibrinolyzou, izovolemická hemodiluce, aplikace steroidů intravitreálně či periokulárně a laserové ošetření –

mřížková (GRID) makulární laserfotokoagulace (LPK), LPK periferních oblastí sítnice či arteriolární konstrikce [14,26,27]. Standardem léčby BRVO se po publikaci výsledků BVOSG (Branch Vein Occlusion Study Group) stala GRID LPK. Ke zlepšení zrakových funkcí dochází po laserovém ošetření velmi pomalu [7]. Lékem volby v řešení ME na podkladě BRVO se tak staly inhibitory VEGF (vaskulárního endoteliálního růstového faktoru), které cílí na molekulární podklad jeho vzniku [8,26,27]. Vyšší efektivita léčby anti-VEGF ve srovnání s laserovým ošetřením sítnice byla prokázána v mnohých klinických studiích [24]. Tento údaj potvrzuje i recentně publikovaná randomizovaná studie BRIGHTER zabývající se dlouhodobou efektivitou léčby a bezpečnostním profilem ranibizumabu v široké populaci pacientů s BRVO včetně pacientů s retinální ischemií [32,35]. Vlivem okluze dochází k nadprodukci VEGF [1,5,21] a interleukinu (IL) 6 [22], které podporují únik tekutiny z kapilár do tkáně

narušením hematoretinální bariéry a vyšší vaskulární permeabilitou při poškození mezibuněčných spojů endoteliálních buněk [31]. ME je úzce spojen s retinální hypoxií a především různým stupněm hypoxie v makule [27]. Pokud v makulární oblasti výrazná hypoxie přetrvává, dochází k ireverzibilním strukturálním změnám a trvalému zhoršení ZO [27]. Mezi anti-VEGF preparáty užívané v současné době k léčbě ME při RVO patří ranibizumab (Lucentis) a aflibercept (Eylea). Ranibizumab, kterému se v této práci budeme věnovat, je Fab (antigen-binding fragment, část molekuly vzájemně protilátka) humanizované protilátky proti VEGF se schopností neutralizovat všechny izoformy VEGF-A a jejich biologicky aktivní degradační produkty [4,28]. Jeho podávání je kontraindikováno u pacientů se suspektním či aktivním periokulárním nebo nitroočním zánětem a u hypersenzitivity na léčivou látku [38]. Účinnost, bezpečnost a dlouhodobé výsledky podávání ranibizumabu byly randomizovanými studiemi potvrzeny, ze studií zmiňují především na sebe navazující BRAVO [33], HORIZON [13] a RETAIN [8]. Studie BRAVO [33] prokázala, že intraokulární injekce ranibizumabu každý měsíc po dobu 6 měsíců vedou ke značnému snížení ME a zlepšení ZO. Tyto benefity byly udrženy po dobu dalších 6 měsíců, kdy byli pacienti sledováni měsíčně a injekce byly aplikovány pouze u rekurence nebo perzistence ME [2,3,6,7]. Studie HORIZON prokázala, že mnoho pacientů nadále potřebovalo injekce ranibizumabu 2 roky od zahájení léčby a že méně časté sledování v průběhu druhého roku vedlo ke zhoršení edému a snížení ZO [13]. Ve studii RETAIN bylo provedeno další následné sledování pacientů, kteří dokončili studii HORIZON. S průměrnou dobou sledování 50,2 měsíců mělo 50 % pacientů s BRVO ústup edému, definovaný jako nepřítomnost intraretinální tekutiny bez potřeby injekce ranibizumabu po dobu nejméně 6 měsíců. Tyto pacienti měli vynikající vizuální výsledek s konečnou ZO 6/12 nebo lepší přibližně v 80 %. Dalších 50 % pacientů vyžadovalo v průměru 3 injekce ranibizumabu během posledního roku sledování, ale 80 % z nich mělo výslednou ZO 6/12 nebo lepší. U poloviny pacientů s BRVO bylo dosaženo dobré výsledné ZO bez nutnosti replikace, ale u druhé poloviny pacientů je konečný výsledek

stále nejistý, většina pacientů si udržuje dobrý zrakový potenciál, což vyžaduje málo časté replikace k řešení rekurentního ME [8].

Obecně je známo, že prognóza BRVO je relativně dobrá i bez jakékoliv léčebné intervence, kdy 50–60 % očí spontánně dosáhne ZO 6/12 a lepší [11,12,19,20]. Mezi prognosticky nepříznivé faktory BRVO jsou: vstupní ZO 6/24 a horší a vyšší věk (věk nad 60–70 let dle jednotlivých autorů) [16,25,27].

METODIKA

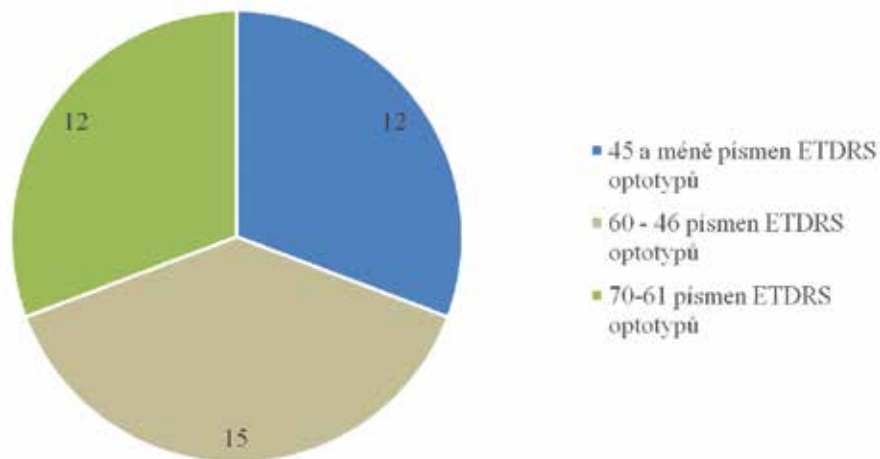
Soubor zahrnuje pacienty, kteří byli léčeni na Oční klinice Fakultní nemocnice v Hradci Králové pro ME při BRVO intravitreálně podávaným ranibizumabem v časovém rozmezí od října 2014 do počátku roku 2017. Celkový počet pacientů splňujících výše uvedené parametry byl 82, z nichž jsme do studie 43 pacientů zařadit nemohli z následujících důvodů: 9 pacientů absolvovalo před léčbou ranibizumabem nebo během ní terapii jinou léčebnou modalitou, konkrétně 6 pacientů intravitreální dexamethason (Ozurdex), 1 intravitreální aflibercept (Eylea), 1 intravitreální bevacizumab (Avastin) a u 1 pacienta byla indikována pars plana vitrektomie pro cystoidní ME; 26 pacientů nesplnilo alespoň roční sledovací dobu. Po úvodních třech injekcích byli dále sledováni spádovým oftalmologem (1 pacientka na vlastní přání, u zbylých 25 pacientů další intravitreální anti-VEGF léčba nebyla indikována – u 1 pacienta z důvodu rizik převažujících nad benefity léčby, u 3 pacientů pro nezlepšení či dokonce zhoršení ZO po třech úvodních injekcích, u 21 pacientů jsme po úvodních dávkách dosáhli kompletního vstřebání ME s CRT 250 μ m a méně) 8 pacientů se k další léčbě bez udání důvodu nedostavilo a nemáme tak u nich dostatečně dlouhou dobu sledování.

Do naší studie tak bylo zahrnuto 39 očí 39 pacientů, z této skupiny ženy představovaly 64,1 % a muži 35,9 %. Průměrný věk pacientů byl 69,3 let \pm 10,4 (v rozmezí 42 až 88 let). Průměrná délka trvání obtíží před zahájením léčby byla 5,4 měsíce, průměrná vstupní ZO byla 54,6 \pm 11,2 písmen ETDRS (Early Treatment Diabetic Retinopathy Study) optotypů, průměrná vstupní centrální retinální tloušťka (CRT) 544,9 \pm 155,8 μ m. Před zahájením léčby ranibizuma-

Tabulka 1. Demografická data pacientů

Demografická data pacientů	Všichni pacienti (n = 39)
Pohlaví, ženy, n (%)	25 (64.1 %)
Průměrný věk (roky) \pm SO (rozmezí min-max)	69,3 \pm 10 (42-88)
Průměrná vstupní zraková ostrost, počet písmen ETDRS optotypů \pm SO	54,6 \pm 11,2
Průměrná vstupní centrální retinální tloušťka, μ m \pm SO	544,9 \pm 155,8
Průměrná délka trvání makulárního edému \pm SO	5,4 měsíce \pm 6,5
Pacienti s předchozím laserovým ošetřením makuly (n, %)	24, 64,1 %

SO (směrodatná odchylka), ETDRS (Early Treatment Diabetic Retinopathy Study)



Graf 1. Charakteristika souboru dle vstupní zrakové ostrosti (počet pacientů)

bem absolvovalo 25 pacientů (64,1 %) laserové ošetření makuly. Demografická data pacientů reprezentuje (Tabulka 1), charakteristiku souboru dle vstupní ZO (Graf 1). Roční sledování ukončilo 17 pacientů, skupina zbylých 22 pacientů byla sledována po dobu 24 měsíců.

Jedná se o retrospektivní studii. Podmínkou pro zařazení do léčby bylo splnění všech indikačních omezení úhrady léčby stanovených Státním úřadem pro kontrolu léčiv, která jsou následující: změny v makule nejsou ireverzibilního charakteru a zároveň jsou refrakterní na laserovou léčbu nebo laserovou léčbu nelze provést (rozsáhlé retinální hemoragie, makrocystické změny v makule). Doba trvání ME nesmí přesáhnout 12 měsíců, pacienti musí být kompenzováni po interní stránce; vylučujícím kritériem léčby je infarkt myokardu nebo cévní mozková příhoda v časovém intervalu do 3 měsíců zpět. ZO pacienta musí být v rozmezí 6/12-6/120, CRT 250 μ m a více [37].

Při každém vyšetření byla stanovena ZO pomocí ETDRS optotypů, pacientům byl měřen nitrooční tlak, byl vyšetřen přední i zadní segment oka na šterbinové lampě. CRT byla stanovena za pomoci OCT vyšetření (optická koherenční tomografie, Cirrus Zeiss HD-4000). U všech pacientů byly aplikovány nejprve 3 nasycovací intravitreální dávky ranibizumabu s odstupem jednoho měsíce, další injekce byly aplikovány dle léčebného režimu PRN (pro re nata), kdy v léčbě je pokračováno v případě změny ZO a/nebo známek ME na OCT. Intravitreální aplikace probíhala za aseptických podmínek po výplachu spojivkového vaku 5% roztokem Betadine. Pacienti byli sledováni před zahájením léčby a poté s odstupem 3, 6, 9, 12 a 24 měsíců od zahájení terapie, kontroly byly prováděny v pravidelných 3měsíčních intervalech.

Ve studii jsme hodnotili vliv léčby ranibizumabem na funkční i morfologické parametry postiženého oka. Sledovali jsme také bezpečnostní profil přípravku.

Kvantitativní údaje jsou vyjádřeny průměrem a rozsahem. Změny ZO a CRT byly hodnoceny pomocí párového Studentova t-testu. Statistická významnost byla definována jako $p < 0,05$.

VÝSLEDKY

Průměrná vstupní ZO byla $54,6 \pm 11,2$ písmen ETDRS optotypů, v porovnání se vstupními hodnotami jsme na kontrole po 3 měsících od zahájení léčby zaznamenali průměrný zisk 12,1 písmen ($p < 0,001$), po 6 měsících byl zisk 12,5 písmen ($p < 0,001$), po 9 měsících zlepšení o 10,5 písmen ($p < 0,001$), po 12 měsících o 12,5 ($p < 0,001$) a po 24 měsících o 8,6 písmen ($p < 0,05$).

Zlepšení ZO na výslednou hodnotu 6/12 a lepší v době 1 roku dosáhlo 46,2 % ($n = 39$), v době 2 let 45,5 % ($n = 22$). ZO 6/60 a horší se v době 1 roku nevyskytla u žádného pacienta, v době dvou let u jednoho.

Průměrná vstupní CRT na OCT byla $544,9 \pm 155,8$ μ m, v porovnání se vstupními daty jsme na kontrole po 3 měsících zaznamenali průměrný pokles o 249,0 μ m ($p < 0,001$), po 6 měsících byl pokles o 185,2 μ m ($p < 0,001$), po 9 měsících 187,0 μ m ($p < 0,001$), po 12 měsících 214,8 μ m ($p < 0,001$), po 24 měsících 205,2 μ m ($p < 0,001$).

Hodnot CRT ≤ 250 μ m dosáhlo v době 1 roku 20,5 % pacientů ($n = 39$) a v době 2 let 18,2 % ($n = 22$).

Během sledování jsme docílili statisticky významného zlepšení ZO i CRT v porovnání se vstupními daty na všech kontrolách, v porovnání s předchozími kontrolami bylo statisticky významné zlepšení ZO zaznamenáno pouze na kontrole po 3 měsících ($p < 0,001$), ostatní změny ZO v porovnání s předchozími kontrolami nebyly statisticky významné. Ke statisticky významnému poklesu CRT došlo v porovnání s předchozí kontrolou při návštěvě po 3 ($p < 0,001$) a 6 ($p < 0,05$) měsících. Vývoj průměrné ZO je znázorněn v (Grafu 2), vývoj průměrné CRT v (Grafu 3).

U 28 % pacientů došlo ke stabilizaci nálezu (kompletnímu vstřebání ME bez nutnosti re aplikace anti-VEGF) po 3 úvodních dávkách ranibizumabu, z nichž v 36 % máme data dostupná i z druhého roku, všichni tito pacienti dosáhli sanace (tedy během dalšího roku sledování nebyla nutná re aplikace), u 64 % pacientů chybí data z druhého roku a nelze se vyjádřit, zda se jednalo o přechodné či trvalé vstřebání ME.

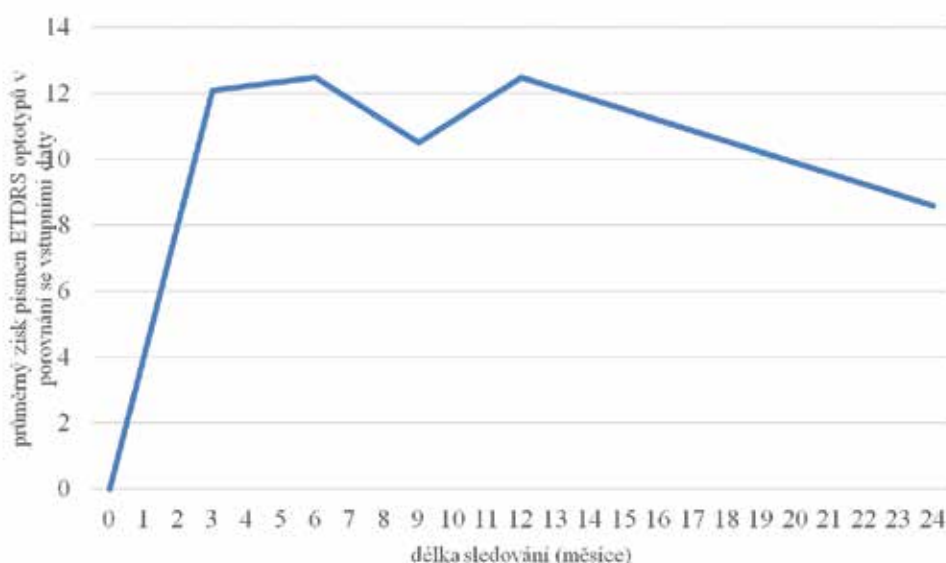
Průměrný počet dávek ranibizumabu byl během 12 měsíců 4,9, během celkového dvouletého sledování 7,1.

Medián věku pacientů zařazených do naší studie byl 69 let. U pacientů ve věku 69 let a mladších jsme zaznamenali po 12 měsících od zahájení léčby průměrný zisk 14,7 písmen ETDRS ($p < 0,001$) a průměrný pokles CRT o 235 μm ($p < 0,001$), po 24 měsících byl celkový průměrný zisk písmen 10,1 ($p < 0,05$) a průměrný pokles CRT o 188 μm ($p < 0,05$). ZO 6/12 a lepší byla v době 1 roku dosažena u 70 % pacientů, v době 2 let u 50 % pacientů.

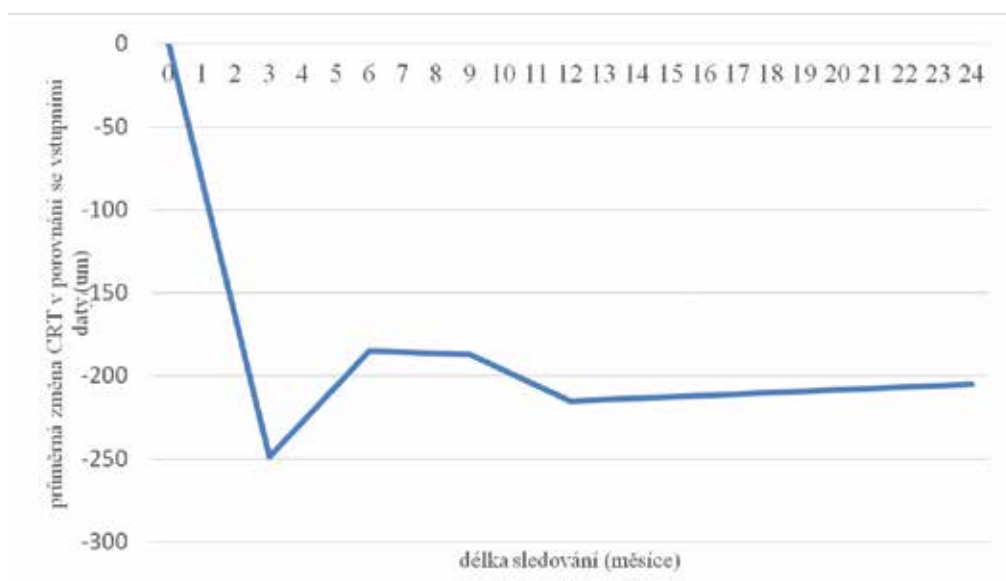
Ve skupině pacientů ve věku 70 let a více byl po 12 měsících od zahájení léčby průměrný zisk 9,93 písmen ETDRS ($p < 0,001$) a průměrný pokles CRT o 194 μm ($p < 0,001$), po 24 měsících byl celkový průměrný zisk písmen 7,08 ($p = 0,08$) a průměrný pokles CRT o 218 μm ($p < 0,001$). ZO

6/12 a lepší byla v době 1 roku dosažena u 21 % pacientů, v době 2 let u 42 % pacientů.

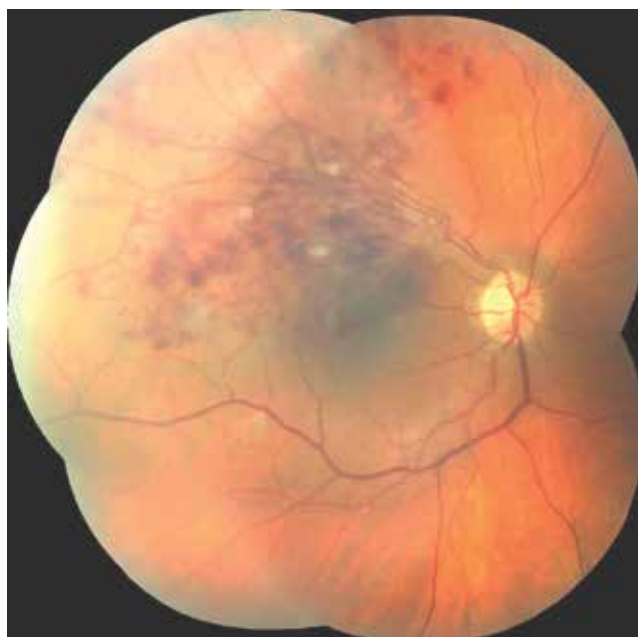Skupina pacientů byla rozdělena na dvě poloviny dle délky trvání ME, trvání obtíží bylo u první poloviny 4 měsíce a méně, u druhé poloviny déle než 4 měsíce. U obou skupin jsme po 12 měsících terapie dosáhli identické průměrné změny CRT – pokles o 216 μm , po 24 měsících byl průměrný pokles ve skupině s kratším trváním obtíží 205 μm , ve skupině s obtížemi trvajících déle než 4 měsíce 194 μm . Pacienti s kratší dobou trvání dosáhli v době 1 roku CRT 250 μm a méně v 24 % ($n = 21$), v době 2 let v 14 % ($n = 14$). Pacienti s délkou trvání obtíží před zahájením léčby delší než 4 měsíce měli CRT 250 μm a méně v době 1 roku v 11 % ($n = 18$), v době 2 let 25 % ($n = 8$). Výsledný průměrný zisk ZO byl u pacientů první skupiny



Graf 2. Vývoj nejlépe korigované zrakové ostrosti po dobu sledování



Graf 3. Vývoj průměrné centrální retinální tloušťky v porovnání s její průměrnou vstupní hodnotou

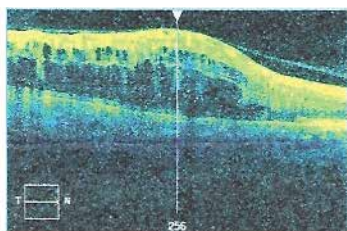


Obrázek 1. Sítňice pravého oka u pacienta s okluzí horní temporální větve centrální sítnicové žíly – snímek pořízený při indikaci intravitreální léčby ranibizumabem, na sítnici nález stříkan-covitých hemoragií a vatovitých ložisek v oblasti centra a v horním temporálním kvadrantu sítnice, nejlepší korigovaná zraková ostrost vpravo v době indikace 6/30

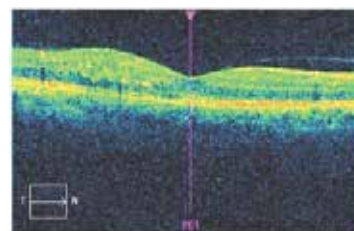
17,1 písmen ETDRS optotypů po 12 měsících a 15,6 písmen po 24 měsících. U skupiny s delším trváním ME byl po 12 měsících průměrný zisk 6,77 písmen ETDRS optotypů, po 24 měsících došlo průměrně ke ztrátě 5,4 písmen v porovnání se vstupními daty. Při porovnání dat mezi sebou se v době jednoho roku jedná v případě ZO i CRT o statisticky významný rozdíl ($p = 0,01$); v době 2 let u obou parametrů nikoliv.

Pacienti se vstupní ZO 55 písmen ETDRS optotypů (6/24) a lepší dosáhli po roce léčby ranibizumabem průměrného zisku 7,42 písmen ($p < 0,05$), po 2 letech byl průměrný nárůst o 1,33 písmen ($p = 0,39$) v porovnání se vstupní ZO. Pacienti, u kterých byla vstupní ZO 54 písmen ETDRS a horší dosáhli po roce léčby průměrného zisku 17 písmen ETDRS ($p < 0,001$), po 2 letech byl průměrný nárůst ZO o 13,6 písmen ($p < 0,05$).

Pacienti, kterým nebyla před zahájením anti-VEGF terapie provedena LPK centra sítnice, měli průměrnou vstupní ZO $47,4 \pm 10,0$ písmen ETDRS optotypů, v porovnání se vstupními hodnotami jsme na kontrole po 3 měsících od zahájení léčby zaznamenali průměrný zisk 16,6 písmen, po 6 měsících byl zisk 17,3 písmen, po 9 měsících bylo zlepšení o 15,2 písmen, po 12 měsících 18,1, po 24 měsících 14,1 písmen ($p = 0,004$). ZO 6/12 a lepší byla v době 1 roku dosažena u 36 % pacientů, v době 2 let u 40 % pacientů. Průměrná vstupní CRT na OCT byla $612,6 \pm 167,5$ μm , v porovnání se vstupními daty jsme na kontrole po 3 měsících zaznamenali průměrný pokles o 321,1 μm , po 6 měsících byl pokles o 294,7 μm , po 9 měsících 287,1 μm , po 12 měsících 294,7 μm , po 24 měsících 296,6 μm ($p < 0,001$). CRT 250 μm a méně byla v době 1 roku dosažena u 29 % pa-



Obrázek 2. Snímek optické koherenční tomografie u téhož pacienta pořízený při indikaci intravitreální léčby ranibizumabem, centrální retinální tloušťka 759 μm , makrocystický edém v oblasti horních 2/3 centrální krajiny



Obrázek 3. Snímek optické koherenční tomografie u téhož pacienta pořízený po 3 intravitreálních injekcích ranibizumabu, centrální retinální tloušťka 292 μm , reziduální edém v horních částech centrální krajiny, nejlepší korigovaná zraková ostrost 6/7,5. Další injekce nebyly indikovány, reziduální edém se bez další nutnosti replikace spontánně vstřebal, pacient po dobu dalšího roku sledování udržel zrakovou ostrost 6/6

cientů, v době 2 let u 20 % pacientů. Průměrný počet dávek ranibizumabu byl během 12 měsíců 5,2, během 24 měsíců 7,5.

Pacienti, kteří podstoupili před intravitreální aplikací ranibizumabu LPK sítnice, měli průměrnou vstupní ZO $57,9 \pm 10,1$ písmen ETDRS optotypů, v porovnání se vstupními hodnotami jsme na kontrole po 3 měsících od zahájení léčby zaznamenali průměrný zisk 9,6 písmen, po 6 měsících 10,0 písmen, po 9 měsících 8,0 písmen, po 12 měsících 9,4 a po 24 měsících 4,0 písmena ($p = 0,18$). ZO 6/12 a lepší byla v době 1 roku dosažena u 52 % pacientů, v době 2 let u 50 % pacientů. Průměrná vstupní CRT na OCT byla $507,0 \pm 134,8 \mu\text{m}$, v porovnání se vstupními hodnotami jsme na kontrole po 3 měsících zaznamenali průměrný pokles o $208,8 \mu\text{m}$, po 6 měsících byl pokles o $120,8 \mu\text{m}$, po 9 měsících $128,2 \mu\text{m}$, po 12 měsících $168,7 \mu\text{m}$, po 24 měsících $130,6 \mu\text{m}$ ($p < 0,05$). CRT $250 \mu\text{m}$ a méně byla v době 1 roku dosažena u 16 % pacientů, v době 2 let u 17 % pacientů. Průměrný počet dávek ranibizumabu byl během 12 měsíců 4,8, během 24 měsíců 7,25.

Během doby sledování jsme stran komplikací souvisejících s intravitreální aplikací ranibizumabu zaznamenali pouze přechodnou elevaci nitroočního tlaku, která byla řešena konzervativně aplikací topických antiglaukomatik, eventuálně perorálního acetozalamidu. K elevaci nitroočního tlaku nad 23 mmHg došlo u 13 pacientů, z nichž u 6 pacientů byla elevace nad 25 mmHg. Maximální naměřená hodnota nitrooční tenze po aplikaci byla 27 mmHg. Nebyly pozorovány žádné následující komplikace související s intravitreální aplikací ranibizumabu, například těžký nitrooční zánět, hemoftalmus nebo rozvoj glaukomu.

V naší studii nalézáme vysoké procento „nevléčených pacientů“, tedy těch, kteří vyžadují další replikace anti-VEGF preparátů – v období 1 roku 32 (82 %) pacientů ($n = 39$) a na kontrole na 2 letech 19 (86,4 %) ($n = 22$).

DISKUSE

V naší retrospektivní studii byl hodnocen efekt a bezpečnost léčby intravitreálně podávaným ranibizumabem u pacientů s ME na podkladě BRVO. Pacienti byli sledováni po dobu do 24 měsíců. Během sledování došlo u pacientů v našem souboru ke statisticky významnému nárůstu ZO i poklesu ME po 1 i 2 letech léčby.

Suner ve své práci uvádí, že za klinicky signifikantní je považovaný nárůst ZO o 15 a více písmen ETDRS optotypů, vzhledem k tomu, že tento rozdíl reprezentuje zdvojnásobení zrakového úhlu, zároveň je tato změna považována za klinicky významnou i dotazníkem vytvořeným National Eye Institutem – Visual Functioning Questionnaire [29]. Ve studii BRAVO byl průměrný zisk písmen po 12měsíční terapii anti-VEGF 18,3 písmen. Patnáct a více písmen ETDRS získalo po 12měsíční léčbě 56 % pacientů léčených 0,3 mg ranibizumabem, 60,3 % 0,5 mg ranibizumabem [33]. Studie českých autorů z Oční kliniky Fakultní nemocnice Krá-

lovské Vinohrady v souboru 54 pacientů léčených 0,5 mg ranibizumabem dle léčebného schématu 3 úvodní dávky a dále léčebný režim PRN prokazuje nárůst ZO průměrně o 16,5 písmen po jednom roce léčby. Patnáct a více písmen ETDRS získalo 63 % očí [18]. V naší studii jsme dosáhli po 12 měsících zlepšení ZO o 12,5 písmen ETDRS optotypů, klinicky signifikantního zlepšení ZO, tedy o 15 a více písmen ETDRS optotypů, jsme dosáhli u 43 % po 1. roce léčby a 23 % na dvouleté kontrole.

Naše výsledky jsou o něco horší než ve výše uvedených publikacích, ačkoliv dostupné údaje s průměrnou vstupní ZO a délkou trvání obtíží jsou srovnatelné. Rozdíl v počtu aplikovaných dávek je značný v porovnání se studií BRAVO, kdy během 6 měsíců bylo aplikováno průměrně 3,8 injekcí, u kolektivu autorů z Fakultní nemocnice Královské Vinohrady je počet aplikovaných dávek téměř shodný jako v naší studii - 4,8 během 12 měsíců. Výsledky mohou být ovlivněny i další řadou faktorů, například podílem očí s relativně dobrou vstupní ZO, které mají menší prostor pro zlepšení. Dalšími faktory jsou průměrný věk pacientů a procento pacientů s prognosticky nepříznivou okluzí, vzhledem k tomu, že tyto faktory jsou významnými prediktory výsledků terapie [16,25,26,27].

U pacientů s kratší dobou trvání obtíží před zahájením terapie jsme dosáhli statisticky významně lepších anatomických i funkčních výsledků v době 1 roku sledování. Důvodem horších výsledných parametrů u skupiny s delším trváním obtíží je nejspíše nástup ireverzibilních změn v oblasti makuly vlivem prolongované hypoxie [8,25].

Zajímavostí, kterou zmiňuje Puče a kol. je, že vstupní ZO nepřímo úměrně korelovala se vstupní CRT, výstupní hodnoty ZO a CRT však spolu nekorelují, vztah je ale pozorován v dosažené změně těchto parametrů. Souvislost dále pozoruje mezi vstupní a výstupní ZO i mezi vstupní a výstupní CRT [23]. Fakt, že vyšší vstupní CRT predikovala vyšší změnu CRT na konci sledování, pozoruje ve své studii i Kim a kol. [17]. Tento trend potvrzuje i naše studie. Tento jev není překvapivý vzhledem k tomu, že pacient s vyšší vstupní CRT má větší prostor pro zlepšení. Kim dále poukazuje, že vyšší pravděpodobnost k dosažení CRT pod $250 \mu\text{m}$ měli pacienti mladšího věku – konkrétní věk nespécifikuje [17]. V našem souboru u mladších pacientů (do 69 let) došlo po 12 měsících léčby k většímu a statisticky významnému zisku písmen i výraznějšímu poklesu CRT, než u skupiny starších pacientů (70 let a více). Tato skutečnost byla prokázána i ve studii autorů Řehák a kol. [25].

V publikaci korejských autorů je uvedeno, že u pacientů s ME při BRVO léčených různými modalitami – intravitreálně aplikovanými různými anti-VEGF preparáty, triamcinolonem nebo laserem, eventuálně jejich kombinací, došlo k nejvýraznějšímu zlepšení ZO u pacientů mladšího věku, s horší vstupní ZO a kratším trváním ME [17]. Tyto údaje se shodují s výsledky studie SCORE (Standard Care versus Corticosteroid for Retinal Vein Occlusion) [15], naopak studie BVOSG neuvádí souvislost výsledné ZO s věkem [30,34]. Puče naopak zmiňuje, že věk pacientů, typ okluze (ischemický, neischemický) ani délka trvání symptomů neměla vliv na změny anatomických poměrů ani zrakových

funkcí [23]. Na základě našich výsledků by se za prediktivní faktory efektivity léčby na výsledné funkční parametry dala taktéž považovat kratší doba obtíží, nižší věk a horší vstupní ZO. Tyto skutečnosti potvrzují již publikované studie [16,25,26].

Studie RETAIN [8] uvádí, že opakované intravitreální dávky ranibizumabu potřebuje vzhledem k rekurentnímu či perzistujícímu ME přibližně 50 % pacientů. V naší studii je toto procento až dvojnásobně vyšší, to však může být zkrácené faktem, že „vyléčení pacienti“ (pacienti, kteří nevyžadovali další aplikaci anti-VEGF) byli odesíláni ke sledování spádovým očním lékařem, nedocházeli tak nadále na kontroly na naší kliniku a proto nebyli zařazeni do této studie. Svou roli zde hraje i fakt, že doba od zhoršení obtíží pacienta k uskutečnění další replikace léčiva většinou bývá, především z kapacitních důvodů, relativně dlouhá.

ZÁVĚR

V naší retrospektivní studii byla hodnocena účinnost a bezpečnost léčby ME na podkladě BRVO intravitreálním ranibizumabem do doby 2 let. Naše zkušenosti s léčbou odpovídají výsledkům velkých klinických studií, ačkoliv jsme byli limitováni menším rozsahem souboru pacientů. Dalším faktorem komplikujícím sběr dat bylo to, že intervaly kontrol pacientů nelze v běžném provozu zajistit zcela pravidelně a mnohdy musí být interval mezi aplikacemi prodloužen z kapacitních důvodů. Na základě našich výsledků potvrzujeme nálezy z již publikovaných studií, že efekt léčby ME na podkladě BRVO anti-VEGF je výraznější u pacientů ve věku 69 let a mladších, s kratším trváním obtíží a horší vstupní ZO. Prokázali jsme také bezpečnost léčby ranibizumabem. Přesné parametry prediktivních faktorů úspěšnosti léčby a dlouhodobé efektivity jsou stále předmětem zkoumání.

LITERATURA

- Aiello LP., Avery RL., Arrigg PG. et al.:** Vascular endothelial growth factor in ocular fluid of patients with diabetic retinopathy and other retinal disorders. *N Engl J Med*, 331; 1994: 1480–7.
- Brown DM., Campochiaro PA., Bhisitkul RB. et al.:** Sustained benefits from ranibizumab for macular edema following branch retinal vein occlusion: 12-month outcomes of a phase III study. *Ophthalmology*, 118; 2011: 1594–602.
- Brown DM., Campochiaro PA., Singh RP. et al.:** Ranibizumab for macular edema following central retinal vein occlusion: six-month primary end point of a phase III study. *Ophthalmology*, 117; 2010: 1124–33.
- Brown DM., Kaiser PK., Michels M. et al.:** Ranibizumab versus verteporfin for neovascular age related macular degeneration. *N Engl J Med*, 355; 2006: 1432–44.
- Campochiaro PA., Hafiz G., Shah SM. et al.:** Ranibizumab for macular edema due to retinal vein occlusions: implication of VEGF as a critical stimulator. *Mol Ther*, 16; 2008: 791–9.
- Campochiaro PA., Brown DM., Awh CC. et al.:** Sustained benefits from ranibizumab for macular edema following central retinal vein occlusion: twelve-month outcomes of a phase III study. *Ophthalmology*, 118; 2011: 2041–9.
- Campochiaro PA., Heier JS., Feiner L. et al.:** Ranibizumab for macular edema following branch retinal vein occlusion: six-month primary end point results of a phase III study. *Ophthalmology*, 117 (6); 2010 Jun: 1102–1112.
- Campochiaro PA., Sophie R., Pearlman J. et al.:** Long-term outcomes in patients with retinal vein occlusion treated with ranibizumab: the RETAIN study. *Ophthalmology*, 121 (1); 2014: 209–219.
- Feng XX., Li C., Shao WW. et al.:** Intravitreal anti-VEGF agents, oral glucocorticoids, and laser photocoagulation combination therapy for macular edema secondary to retinal vein occlusion: preliminary report. *Int J Ophthalmol*, 11 (3); 2018: 429–437.
- Fuma S., Nishinaka A., Inoue Y. et al.:** A pharmacological approach in newly established retinal vein occlusion model. *Sci Rep*, 7; 2017: 1–14.
- Gutman FA., Zegarra H., Zakov ZN.:** The natural course of temporal retinal vein occlusion. *Trans Am Acad Ophthalmol Otolaryngol*, 78; 1974: 178–192.
- Hayreh SS., Rojas P., Podhajsky P. et al.:** Ocular neovascularization with retinal occlusion: III. Incidence of neovascularization with retinal vascular occlusion. *Ophthalmology*, 90; 1983: 488–506.
- Heier JS., Campochiaro PA., Yau L.:** Ranibizumab for macular edema due to retinal vein occlusions: long-term follow-up in the HORIZON trial. *Ophthalmology*, 119 (4); 2012: 802–9.
- Ho M., Liu DT., Lam DS. et al.:** Retinal vein occlusions, from basics to the latest treatment. *Retina*, 36 (3); 2016: 432–448.
- Ip MS., Oden NL., Scott IU. et al.:** SCORE Study report 3: study design and baseline characteristics. *Ophthalmology*, 116; 2009: 1770–7.
- Jaissle GB., Szurman P., Feltgen N.:** Predictive factors for functional improvement after intravitreal bevacizumab therapy for macular edema due to branch retinal vein occlusion. *Graefes Arch Clin Exp Ophthalmol*, 249 (2); 2011: 183–92.
- Kim SJ., Yoon YH., Kim HK. et al.:** Baseline predictors of visual acuity and retinal thickness in patients with retinal vein occlusion. *J Korean Med Sci*, 30 (4); 2015: 475–82.
- Lalinska L., Krasny J., Studeny P. et al.:** Results of the first 12 months treatment of macular edema complicating BRVO in patients treated with ranibizumab. *Cesk Slov Oftalmol*, 74 (2); 2018: 62–67.
- Magargal LE., Sanborn GE., Kimmel AS. et al.:** Temporal branch retinal vein obstruction: A review. *Ophthalmol Surg*, 17; 1986: 240–246.
- Michels RG., Gass JDM.:** Natural course of temporal retinal branch occlusion. *Trans Am Acad Ophthalmol Otolaryngol*, 78; 1974: 166–177.
- Noma H., Funatsu H., Yamasaki M. et al.:** Pathogenesis of macular edema with branch retinal vein occlusion and intraocular levels of vascular endothelial growth factor and interleukin-6. *Am J Ophthalmol*, 140; 2005: 256–61.
- Noma H., Minamoto A., Funatsu H. et al.:** Intravitreal levels of vascular endothelial growth factor and interleukin-6 are correlated with macular edema in branch retinal vein occlusion. *Graefes Arch Clin Exp Ophthalmol*, 244; 2006: 309–315.
- Puche N., Glacet A., Mimoun G. et al.:** Intravitreal ranibizumab for macular oedema secondary to retinal vein occlusion: a retrospective study of 34 eyes. *Acta Ophthalmol*, 90 (4); 2012 Jun: 357–61.

24. **Regnier SA., Larsen M., Bezlyak V. et al.:** Comparative efficacy and safety of approved treatments for macular oedema secondary to branch retinal vein occlusion: a network meta-analysis. *BMJ Open*, 5 (6); 2015 Jun: e007527.
25. **Rehak J., Dusek L., Chrapek O. et al.:** Initial visual acuity is an important prognostic factor in patients with branch retinal vein occlusion. *Ophthalmic Res*, 45(4); 2011: 204-9.
26. **Rehak J., Dusek L., Sin M. et al.:** Long term visual outcome after arteriolar constriction in patients with branch retinal vein occlusion. *Biomed Pap Med Fac Univ Palacky Olomouc Czech Repub*, 158 (4); 2014: 577-82.
27. **Rehak J., Rehak M.:** Branch retinal vein occlusion: pathogenesis, visual prognosis, and treatment modalities. *Curr Eye Res*, 33 (2); 2008: 111-31.
28. **Rosenfeld PJ., Brown DM., Heier JS. et al.:** Ranibizumab for neovascular age-related macular degeneration. *N Engl J Med*, 355; 2006: 1419–31.
29. **Suner IJ., Kokame GT., Yu E. et al.:** Responsiveness of NEI VFQ-25 to changes in visual acuity in neovascular AMD: validation studies from two phase 3 clinical trials. *Invest Ophthalmol Vis Sci*, 50; 2009: 3629-35.
30. **Scott IU., VanVeldhuisen PC., Oden NL. et al.:** Baseline Predictors of Visual Acuity and Retinal Thickness Outcomes in Patients with Retinal Vein Occlusion. *SCORE Study Report 10. Ophthalmology*, 118 (2); 2011 Feb: 345–352.
31. **Silva RM., Faria de Abreu JR., Cunha-Vaz JG.:** Blood-retina barrier in acute retinal branch vein occlusion. *Graefes Arch Clin Exp Ophthalmol*, 233; 1995: 721–726.
32. **Tadayoni R., Waldstein SM., Boscia F. et al.:** Sustained Benefits of Ranibizumab with or without Laser in Branch Retinal Vein Occlusion: 24-Month Results of the BRIGHTER Study. *Ophthalmology*, 124 (12); 2017 Dec: 1778-1787.
33. **Thach AB., Yau L., Hoang C. et al.:** Time to clinically significant visual acuity gains after ranibizumab treatment for retinal vein occlusion: BRAVO and CRUISE trials. *Ophthalmology*, 121 (5); 2014 May: 1059-66.
34. **The Branch Vein Occlusion Study Group:** Argon laser photocoagulation for macular edema in branch vein occlusion, *Am J Ophthalmol*, 98 (3); 1984: 271-82.
35. **Varma R., Bressler NM., Suñer I. et al.:** Improved vision-related function after ranibizumab for macular edema after retinal vein occlusion: results from the BRAVO and CRUISE trials. *Ophthalmology*, 119 (10); 2012: 2108–2118.
36. **Doporučené postupy pro léčbu RVO**, dostupné z URL: <http://www.cvrs.cz/dokumenty/RVO-guidelines.pdf>
37. **Indikační omezení úhrady léčby Lucentisem pojišťovnou** dostupné z URL: www.cvrs.cz/indikacni-omezeni-uh rady-lucentis
38. **SPC (souhrn údajů o léčivém přípravku) Lucentis**, dostupné z URL: http://www.ema.europa.eu/docs/cs_CZ/document_library/EPAR_-_Product_Information/human/000715/WC500043546.pdf