

# PACHYCHOROIDNÍ CHOROBA MAKULY – KAZUISTIKA

## SOUHRN

Pachychoroidní choroba makuly zahrnuje čtyři stadia onemocnění - pachychoroidní pigmentovou epiteliopatii, centrální serózní chorioretinopatii, pachychoroidní neovaskulopatii a polypoidní choroidální vaskulopatii. Jejich základními společnými rysy jsou zvětšení tloušťky cévnatky  $\geq 300 \mu\text{m}$ , patologicky dilatované žíly Hallerovy vrstvy, ztenčování Sattlerovy vrstvy a vrstvy choriokapillaris. Referujeme kazuistické sdělení případu ženy ve věku 61 let, u které jsme během 8 let zaznamenali kompletní vývoj tohoto onemocnění.

**Klíčová slova:** pachychoroidní choroba makuly, choroidální neovaskulární membrána, cévnatka, EDI-OCT

## SUMMARY

### PACHYCHOROID DISEASE OF THE MACULA – CASE REPORT

Pachychoroid disease of the macula includes four stages: pachychoroid pigment epithelopathy, central serous chorioretinopathy, pachychoroid neovascularopathy, and polypoid choroidal vasculopathy. Their basic common features are increase in choroidal thickness  $\geq 300 \mu\text{m}$ , pathologically dilated choroidal vessels in the Haller's layer with thinning of Sattler's layer and choriocapillaris layer. We report the case of a woman at the age of sixty-one, in which we have monitored the complete development of this disease within 8 years.

**Key words:** pachychoroid disease of the macula, choroidal neovascular membrane, choroid, EDI-OCT

Čes. a slov. Oftal., 74, 2018, No. 5, p. 208-211

## ÚVOD

Rychlý pokrok v zobrazovacích metodách zadního očního segmentu přinesl nový pohled na etiologii a patogenezi chorioretinálních onemocnění. Národním příkladem tohoto trendu je vývoj optické koherenční tomografie (OCT). Po první zmínce o vyšetření sítnice metodou OCT v roce 1991 [10], vedl další rozvoj k výraznému zlepšení rozlišení snímků a také ke kvalitnějšímu zobrazení struktury sítnice [1,5,7].

Spaide a kol. uvedl v roce 2008 OCT modul EDI (Enhanced Depth Imaging) s vylepšeným zobrazením hloubky řezu (obrázek 1) [19], který umožnil ještě přesnější strukturální a funkční analýzu sítnice a cévnatky [2]. Hodnocení pomocí EDI-OCT přineslo nový pohled na patogenezi řady onemocnění.

V roce 2013 Warrow a kol. poprvé použil pojem „pachychoroid“ a definoval ho jako abnormální a trvalý nárůst tloušťky cévnatky  $\geq 300 \mu\text{m}$  [23]. Další typické známky spojené s přítomností „pachychoroidu“ jsou dilatace cév Hallerovy vrstvy a ztenčování vrstvy choriokapillaris a Sattlerovy vrstvy [4,13,24]. Předpokládá se, že tento stav má autozomálně dominantní typ dědičnosti a v závislosti na dalším působení různých exogenních a/nebo endogenních faktorů může vzniknout pachychoroidní choroba makuly.

## KAZUISTIKA

Žena ve věku 61let byla vyšetřena v říjnu 2009 na Oční klinice Fakultní nemocnice v Hradci Králové pro zhoršení vi-

Stepanov A., Studnička J., Jirásková N.

Univerzita Karlova, Lékařská fakulta v Hradci Králové, katedra očního lékařství Fakultní nemocnice Hradec Králové, Oční klinika, přednostka prof. MUDr. Naďa Jirásková, Ph.D., FEBO

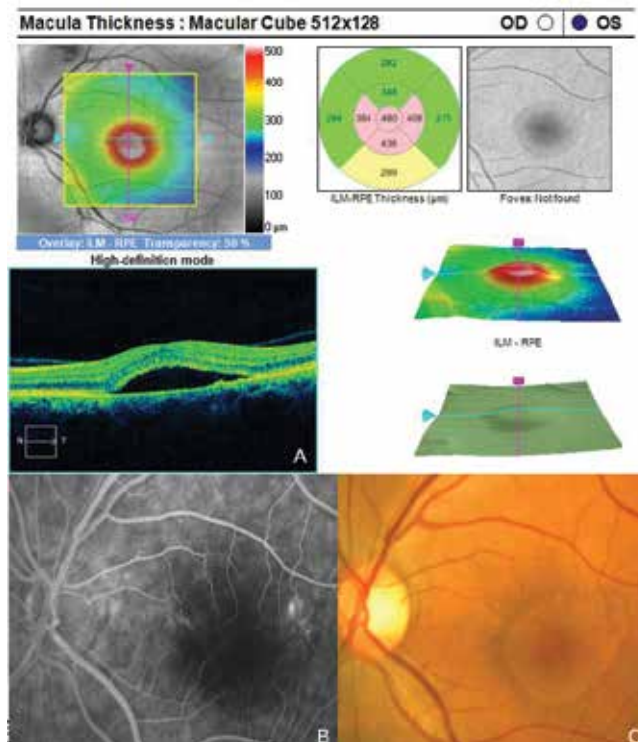
*Autoři práce prohlašují, že vznik i téma odborného sdělení a jeho zveřejnění není ve střetu zájmu a není podpořeno žádnou farmaceutickou firmou.*



Do redakce doručeno dne: 12. 7. 2018  
Do tisku přijato dne: 3. 11. 2018

MUDr. Alexandr Stepanov, Ph.D., FEBO  
Oční klinika Fakultní nemocnice Hradec Králové  
Sokolská 581  
500 05 Hradec Králové  
stepanov.doctor@gmail.com

dění levého oka. Z osobní anamnézy vyplývá, že se doposud léčila s trombózou žil pravého lýtka. Pravidelně užívala



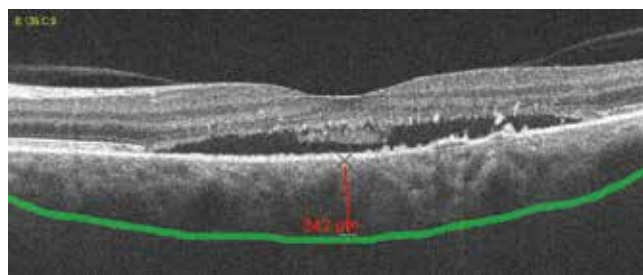
Obrázek 1. Známky centrální serózní chorioretinopatie levého oka

Clexane 0,4 ml/den. Předchozí oční anamnéza byla bez pozoruhodností.

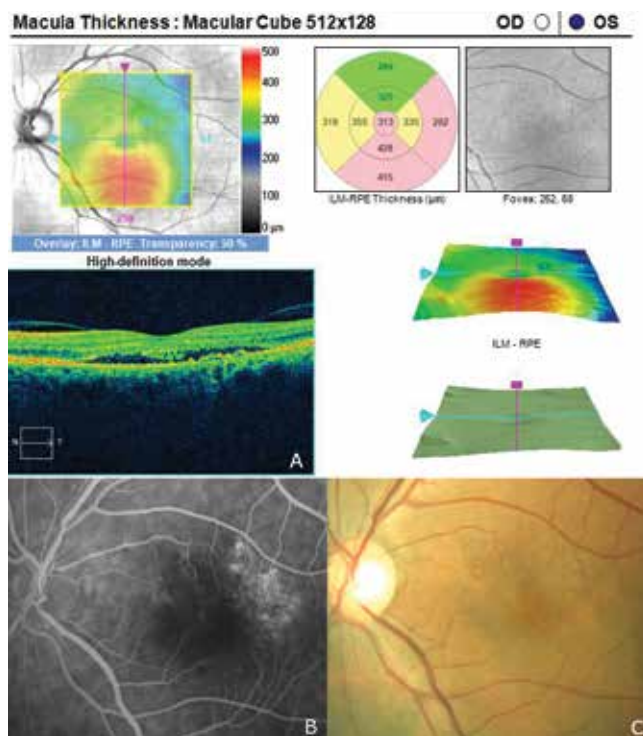
Oční obtíže pozorovala 2 měsíce, vnímala postupně se zvětšující šedou skvrnu v centru zorného pole levého oka. Vstupní zraková ostrost levého oka byla 6/20, korekce nelepšila. Zraková ostrost pravého oka byla 6/6 naturálně. Nález na předním segmentu oka byl oboustranně přiměřený věku. V centrální krajině vpravo byly patrné jemné pigmentové shluky, vlevo bylo v makule přítomno okrouhlé průhledné ložisko a diskoidní žlutavé precipitáty (obrázek 1C). EDI-OCT (Zeiss, Cirrus) centrální krajiny levého oka ukázala serózní ablací neuroretiny (obrázek 1A), zesílení cévnatky (tloušťka cévnatky byla 345  $\mu\text{m}$  – (obrázek 2). Centrální retinální tloušťka (CRT) byla 480  $\mu\text{m}$ . Fluorescenční angiografie (FAG) prokázala skvrnitou hyperfluorescenci v temporální části makuly a jeden bod graduující fluorescence (obrázek 1B). Na základě objektivního nálezu a anamnézy pacientky byla stanovena diagnóza centrální serózní chorioretinopatie (CSC) vlevo a pigmentová epitelopatie makuly vpravo. Dále byla provedena přímá fotokoagulace bodu prosakování vlevo s následným zlepšením stavu. Zraková ostrost levého oka 2 měsíce po laseru byla 6/7,5. V červnu 2014 však následovala recidiva ablace neuroretiny v makule levého oka (obrázek 3), na FAG bylo patrné zvětšení plochy skvrnitě hyperfluorescence v temporální části makuly. Zraková ostrost byla 20/63. Na základě výsledků FAG byla provedena fotodynamická léčba (Photodynamic Therapy – PDT) s verteporfinem (Visudyne, Novartis) s polovičním časem expozice. Po provedené terapii znovu došlo k subjektivnímu i objektivnímu zlepšení nálezu. Zraková ostrost levého oka se 5 měsíců po PDT zlepšila na 20/32. OCT centrální krajiny levého oka (obrázek 4) ukazovala zlepšení stavu a přiložení neuroretiny k retinálnímu pigmentovému epitelu (RPE), CRT byla 189  $\mu\text{m}$ . V březnu 2016 pacientka přichází pro další zhoršení zrakové ostrosti levého oka (20/63). Na očním pozadí byl znovu patrný edém centrální krajiny, tvrdé exsudáty a skvrnitě intraretinální hemoragie (obrázek 5C). OCT-angiografie prokázala přítomnost vaskularizace žil Hallerovy vrstvy (zamotaná síť - tangled network) (obrázek 5B) a ablací RPE (obrázek 5A). Stav byl uzavřen jako pachychoroidní neovaskulopatie s komplikovanou okultní choroidální neovaskulární membránou (CNV). Bylo rozhodnuto o provedení dalšího sezení PDT s polovičním časem a následným ošetřením mikropulsním laserem. Výkon byl proveden bez komplikací, ale stav se stále zhoršoval. V březnu 2017 se nález komplikoval krvácením pod RPE (obrázek 6A,C). Provedena FAG prokázala nález polypoidní léze, prorůstající choroidální cévy v temporální části makuly (obrázek 6B). Stav byl uzavřen jako polypoidní choroidální vaskulopatie a doporučeno zahájení léčby Lucentisem v režimu pro re nata (celkem 9 injekcí). V průběhu léčby došlo k výraznému zlepšení nálezu na očním pozadí levého oka – byl zaznamenán pokles ablace RPE, hemoragie se vstřebala (obrázek 7). Centrální zraková ostrost zůstala v průběhu léčby Lucentisem na úrovni 20/100. V současné době pokračujeme v léčbě.

## DISKUSE

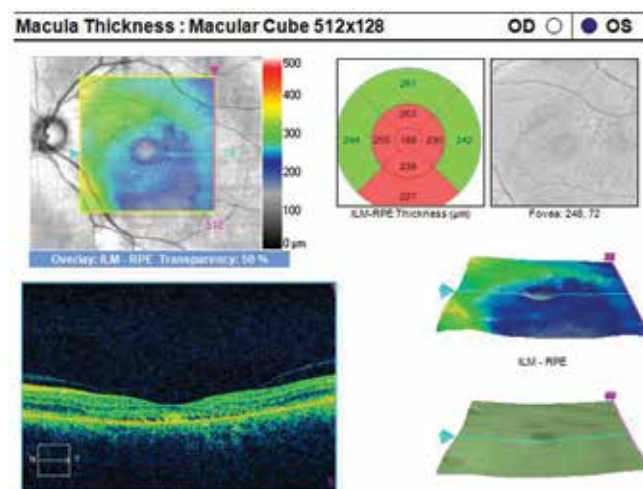
Do skupiny onemocnění zahrnutých mezi pachychoroidní choroby makuly patří centrální serózní chorioretinopatie, při které hraje roli choroidální kongesce a hyperpermeabili-



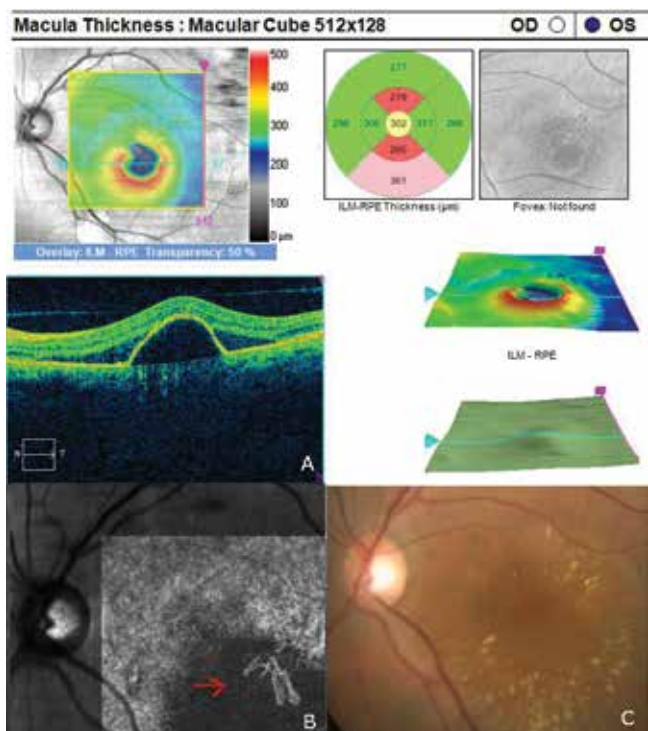
Obrázek 2. Pachychoroid, tloušťka choroidey 342  $\mu\text{m}$



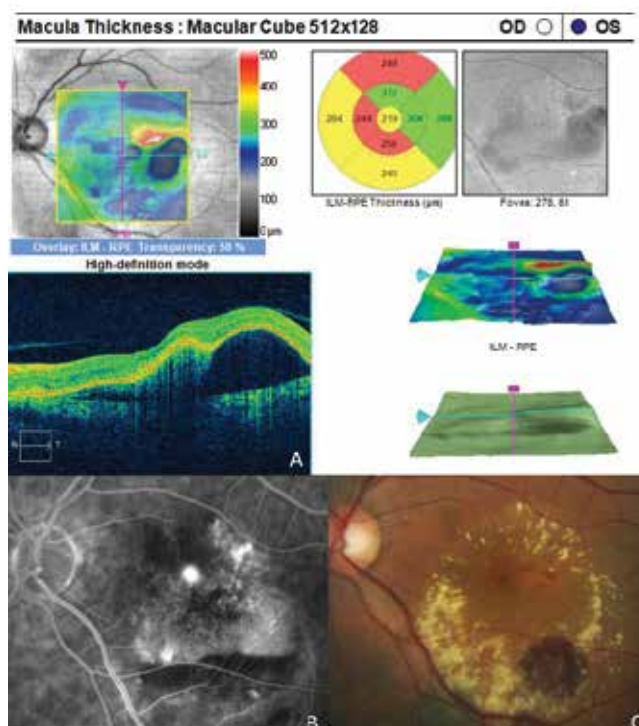
Obrázek 3. Recidiva centrální serózní chorioretinopatie po 5 letech



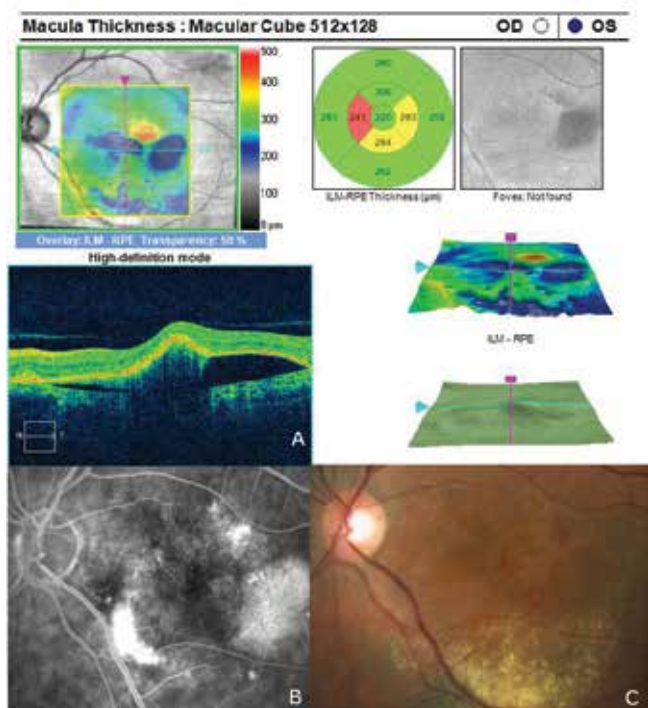
Obrázek 4. Zlepšení stavu po PDT, pokles ablace neuroretiny



Obrázek 5. Nález pachychoroidní neovaskulopatie. Červenou šipkou je označena vaskularizace žil v Hallerovy vrstvě na angio-OCT (zamotaná síť - tangled network)



Obrázek 6. Nález polypoidní choroidální vaskulopatie



Obrázek 7. Zlepšení stavu levého oka po zahájení anti-VEGF léčby

ta a následný vznik serózního odchlípení neuroretiny a RPE, pachychoroidní pigmentová epitelopatie, která představuje frustní formu CSC, pachychoroidní neovaskulopatie, která je

charakteristická přítomností okultní CNV a konečně polypoidní choroidální vaskulopatie, která je považována za nejvíce pokročilou formu pachychoroidní choroby makuly [16,20]. S progresí onemocnění dochází k postupnému přechodu do dalšího stadia onemocnění [3]. To jsme dokumentovali i u naší pacientky.

Fotodynamická terapie s verteporfinem je jednou z používaných léčebných metod u pacientů s centrální serózní chorioretinopatií [21]. Je známo, že primárním účinkem PDT je tvorba singletového kyslíku a volných radikálů s následným poškozením endotelu choriocapillaris [18].

Toto poškození vede k aktivaci trombocytů a rozvoji trombózy v choroidálním řečišti se souvisejícím poklesem permeability žil cévnatky v ošetřované oblasti. Dalším pozitivním účinkem této léčby u pacientů s CSC je vznik zánětlivé reakce. Verteporfin se dostává do serózní submakulární tekutiny a jeho aktivace uvolňuje prozánětlivé faktory, které indukují trvalou adhezi mezi neuroepitelem sítnice a RPE [17]. Vysloužilová a kol. ověřila efektivitu léčby PDT s Visudyne v redukováném režimu u 28 pacientů s CSC s přínosným výsledkem [22]. Také u naší pacientky měla PDT léčba s redukováným časem pozitivní účinek. Pro další projevy choroby byla opakovaná léčba PDT již neúčinná a proto byly zahájeny intravitreální aplikace Lucentisu.

Rozvoj okultní CNV je typickým projevem pachychoroidní neovaskulopatie [15]. Matsumoto a kol. ve své práci popsal přínos intravitreální léčby inhibitory VEGF u této komplikace [14]. U naší pacientky jsme zaznamenali vznik okultní CNV jako přechod do pachychoroidní neovaskulopatie (PNV) a léčba Lucentisem byla doprovázena zlepšením anatomického nálezu a stabilizací zrakové ostrosti. I přes to jsme bohužel nedokázali zabránit progresi stavu a přechodu do polypoidní choroidální vaskulopatie (PCV).

Několik studií hodnotilo efekt léčby anti-VEGF u pacientů s PCV [8,11,12]. Kokame a kol. uvedl, že měsíční intravitreální injekce ranibizumabu vedly ke stabilizaci zraku u všech pacientů s PCV po 6 měsících léčby, anatomický nálezn v neuroretině se také zlepšil u 80% očí [11]. Nicméně zmenšení polypů cévnatky bylo zaznamenáno pouze u 33 % pacientů. Lai a kol. prokázal, že úvodní měsíční léčba bevacizumabem u pacientů s PCV měla omezený účinek na regresi polypů, neboť polypy přetrvávaly u všech pacientů po 3 měsících léčby navzdory funkčnímu zlepšení a poklesu centrální retinální tloušťky [12]. Hikichi a kol. prezentoval své výsledky dvouleté prospektivní studie s použitím monoterapie ranibizumabem v režimu „pro re nata“ u 75 pacientů s PCV [9]. Přes slibný výsledek funkčního zlepšení, nálezn polypů přetrvával u všech pacientů během celé doby léčby. Léčba PCV blokátory VEGF má menší anatomický efekt, než v případě CNV 1. a 2. typu. Také v případě naší pacientky jsou polypoidní léze cévnatky stále přítomné i přes provedenou léčbu.

Zvýšená tloušťka cévnatky a nepřítomnost drúz odlišují pachychoroidní chorobu makuly od VPMD a dalších degenerativních onemocnění, které predisponují k vzniku CNV [6]. V našem případě pacientka neměla retinální drúzy při současné tloušťce cévnatky 345  $\mu\text{m}$ , což nám umožnilo stanovit diagnózu pachychoroidní choroby makuly a vyloučit VPMD.

## ZÁVĚR

Pachychoroidní choroba makuly je získané onemocnění s předpokládanou genetickou predispozicí, typickým nálezem abnormálního a trvalého nárůstu tloušťky cévnatky  $\geq 300 \mu\text{m}$ . V našem případě jsme během osmileté sledovací doby zaznamenali kompletní vývoj klinického obrazu tohoto onemocnění. Při nasazení anti-VEGF léčbě došlo ke zlepšení anatomického stavu na očním pozadí. Neúplný návrat zrakové ostrosti na postiženém oku souvisí s pokročilými změnami v makule.

## LITERATURA

1. **Alam, S., Zawadzki, RJ., Choi, S. et al.:** Clinical application of rapid serial fourier-domain optical coherence tomography for macular imaging. *Ophthalmology*, 113(8); 2006: 1425–31.
2. **Azar, G., Wolff, B., Mauget-Faÿsse, M. et al.:** Pachychoroid neovasculopathy: aspect on optical coherence tomography angiography. *Acta Ophthalmol*, 95(4); 2017: 421-427.
3. **Dansingani, KK., Balaratnasingam, C., Naysan, J. et al.:** En face imaging of pachychoroid spectrum disorders with swept-source optical coherence tomography. *Retina*, 36(3); 2016: 499–516.
4. **de Jong, EK., Breukink, MB., Schellevis, RL. et al.:** Chronic central serous chorioretinopathy is associated with genetic variants implicated in age-related macular degeneration. *Ophthalmology*, 122(3); 2015: 562-70.
5. **Drexler, W., Morgner, U., Ghanta, RK. et al.:** Ultrahigh-resolution ophthalmic optical coherence tomography. *Nat Med*, 7(5); 2001: 636.
6. **Gemenetzi, M., De Salvo, G., Lotery, AJ.:** Central serous chorioretinopathy: an update on pathogenesis and treatment. *Eye*, 24; 2010: 1743–1756.
7. **Gloesmann, M., Hermann, B., Schubert, C. et al.:** Histologic correlation of pig retina radial stratification with ultrahigh-resolution optical coherence tomography. *Invest Ophthalmol Vis Sci*, 44(4); 2003: 1696–703.
8. **Gomi, F, Sawa, M, Sakaguchi, H. et al.:** Efficacy of intravitreal bevacizumab for polypoidal choroidal vasculopathy. *Br J Ophthalmol*. 92; 2008: 70–73.
9. **Hikichi, T., Higuchi, M., Matsushita, T. et al.:** Results of 2 years of treatment with as-needed ranibizumab reinjection for polypoidal choroidal vasculopathy. *Br J Ophthalmol*. 97; 2013: 617–621.
10. **Huang, D., Swanson, EA., Lin, CP. et al.:** Optical coherence tomography. *Science*, 254(5035); 1991: 1178–81.
11. **Kokame, GT., Yeung, L., Lai, JC.:** Continuous anti-VEGF treatment with ranibizumab for polypoidal choroidal vasculopathy: 6-month results. *Br J Ophthalmol*. 94; 2010: 297–301.
12. **Lai, TY., Chan, WM., Liu, DT. et al.:** Intravitreal bevacizumab (Avastin) with or without photodynamic therapy for the treatment of polypoidal choroidal vasculopathy. *Br J Ophthalmol*. 92; 2008: 661–666.
13. **Lehmann, M., Bousquet, E., Beydoun, T.:** Pachychoroid: an inherited condition? *Retina*, 35(1); 2015: 10-6.
14. **Matsumoto, H., Hiroe, T., Morimoto, M. et al.:** Efficacy of treat-and-extend regimen with aflibercept for pachychoroid neovasculopathy and Type 1 neovascular age-related macular degeneration. *Jpn J Ophthalmol*, 62(2); 2018: 144-150.
15. **Pang, CE., Freund, KB.:** Pachychoroid neovasculopathy. *Retina*, 35(1); 2015: 1–9.
16. **Rosa, DM., Kunal, K., Dansingani, K.:** The pachychoroid clinical spectrum. [online] *Retina Today*. May/June 2016. Dostupné na [www: <http://retinatoday.com/2016/06/the-pachychoroid-clinical-spectrum/>](http://retinatoday.com/2016/06/the-pachychoroid-clinical-spectrum/) .
17. **Ruiz-Moreno, JM., Lugo, FL., Armadá, F., et al.:** Photodynamic therapy for chronic central serous chorioretinopathy. *Acta Ophthalmol*, 88(3) ; 2010: 371-6.
18. **Schmidt-Erfurth, U., Laqua, H., Schlötzer-Schrehard, U. et al.:** Histopathological changes following photodynamic therapy in human eyes. *Arch Ophthalmol*, 120(6); 2002: 835-44.
19. **Spaide, RF., Koizumi, H., Pozzoni, MC.:** Enhanced depth imaging spectral-domain optical coherence tomography. *Am J Ophthalmol*, 146(4); 2008: 496–500.
20. **Stepanov, A., Studnička, J., Středová, M. et al.:** Pachychoroidní choroba makuly. *Cesk Slov Oftalmol*, 1; 2018: 72–6.
21. **van Dijk, EHC, Dijkman, G., Boon, CJF.:** Photodynamic therapy in chronic central serous chorioretinopathy with subretinal fluid outside the fovea. *Graefes Arch Clin Exp Ophthalmol*, 255(10); 2017: 2029-35.
22. **Vysloužilová, D., Kolář, P., Matušková, V.:** Náš přístup k léčbě centrální serózní chorioretinopatie. In: *Sborník prací 13. Vejdovského olomouckého vědeckého dne. Olomouc. Olomouc: Univerzita Palackého Olomouc, 2012. s. 59-60.*
23. **Warrow, DJ., Hoang, QV., Freund, KB.:** Pachychoroid pigment epitheliopathy. *Retina*, 33(8); 2013: 1659–1672.
24. **Yoneyama, S., Sakurada, Y., Kikushima, W. et al.:** Genetic factors associated with choroidal vascular hyperpermeability and subfoveal choroidal thickness polypoidal choroidal vasculopathy. *Retina*, 36(8); 2016: 1535-41.