

POUŽITÍ EX-PRESS® IMPLANTÁTU V CHIRURGII GLAUKOMU – RETROSPEKTIVNÍ STUDIE

SOUHRN

Cíl: Cílem studie bylo zhodnotit výsledky chirurgie primárního glaukomu s otevřeným úhlem (PGOÚ) za použití EX-PRESS drenážního implantátu. Hodnotili jsme pokles nitroočního tlaku, stabilizace visus, nález na perimetru Humphrey (T 30-2), Heidelberg Retina Tomograph (HRT) a možnost snížení lokální farmakoterapie.

Soubor a metodika: Retrospektivní analýza dat 40 očí s primárním glaukomem otevřeného úhlu (PGOÚ) u 28 pacientů, z toho 14 žen a 14 mužů, s průměrným věkem 69,5 let. U všech 40 očí byla operace provedena jedním chirurgem v letech 2011-2017. Indikací k implantaci EX-PRESS byl v naší studii PGOÚ s dekompenzovaným nitroočním tlakem (NOT), dekompenzovaný chronický sekundární glaukom nebo selhání předchozí antiglaukomové operace. Ve všech případech v předoperačním období byla zaznamenána progresse na perimetru T 30-2 nebo na HRT. U všech 40 očí před a po operaci byly hodnoceny tyto faktory: NOT, visus, pachymetrie, terapie antiglaukomatiky a pravidelné kontroly perimetru a HRT. Průměrná sledovací doba po operaci v našem souboru pacientů byla 3 roky a 8 měsíců. Zjištěná data v souboru byla statisticky zpracována pomocí pořadového Wilcoxonova testu.

Výsledky: Průměrný NOT před operací byl 21,4 mm Hg, 6 měsíců po operaci 11,2 mm Hg, při poslední kontrole 13,2 mm Hg. Antiglaukomová terapie před operací: monoterapie u 2 očí, dvojkombinace u 25 očí, trojkombinace u 13 očí. Pooperačně bez nutnosti terapie bylo 19 očí, nutnost monoterapie u 7 očí, dvojkombinace u 13 očí a trojkombinace u 1 oka. Při poslední kontrole perimetru či HRT v pooperačním období jsme zaznamenali u 39 očí stacionární nález a pouze u 1 oka mírnou progresi. Peroperačně jsme nezaznamenali vážnější komplikace. V pooperačním období jsme zjistili u 10 očí ablaci choroidey s úpravou do 6-7 dnů. Jako vážnější komplikaci jsme identifikovali u 1 oka endoftalmitidu při celkovém komplikujícím kožním onemocnění lichen planus. V pozdním pooperačním období jsme registrovali u 5 očí uzávěr bočních otvorů v EX-PRESS implantátu fibrózní tkání, u 4 očí jsme diagnostikovali kataraktu, na 1 oku přetrvává hypotonie bulbu na úrovni 5 torr bez vlivu na visus operovaného oka.

Závěr: Z výše uvedených výsledků vyplývá, že použití EX-PRESS implantátu v chirurgii glaukomu je efektivní a bezpečnou metodou s minimálním počtem komplikací.

Clíčová slova: primární glaukom s otevřeným úhlem, filtrující operace, EX-PRESS implantát.

SUMMARY

USE OF EX-PRESS® IMPLANT IN GLAUCOMA SURGERY – RETROSPECTIVE STUDY

Purpose: The objective of the study is to evaluate of primary open-angle glaucoma (POAG) with the use of EX-PRESS drainage implant. Evaluated was the decrease of intraocular pressure (IOP), visus stabilization, perimeter Humphrey - related finding (T 30-2), Heidelberg Retina Tomograph (HRT) and possibility of reducing the local drug therapy.

Patients and methods: Retrospective data analysis was performed in 40 eyes with POAG in 28 subjects (14 female- and 14 male patients) average-aged 69.5 years. In all 40 eyes, surgery was performed by one surgeon within the years 2011-2017. Indications for EX-PRESS implantation in our study were the POAG with decompensated IOP, decompensated chronic secondary glaucoma or failure previously anti-glaucoma surgical operations. Within the pre-operative period, in all cases the progression was observed on the perimeter T 30-2 or on the HRT. Before and after surgery, all 40 eyes were evaluated for the following factors: the IOP, visus, pachymetry, therapy by anti-glaucomatic drugs and regular inspections of the perimeter and HRT. The average post-surgery following-up time in our total of patients was 3 years and 8 months. The identified data of our total of patients were statistically processed using the Wilcoxon Signed-Rank Test.

Results: The average pre-surgery IOP was 21.4 mm Hg, 6 months post-surgery 11.2 mm Hg, and 13.2 mm Hg at the last inspection. Pre-surgery anti-glaucoma therapy: monotherapy in 2 eyes, dual therapy in 25 eyes, triple therapy in 13 eyes. Post-operatively without the need of therapy were 19 eyes, the need for monotherapy in 7 eyes, dual therapy in 13-eyes and triple therapy in 1 eye. During the last inspection of the perimeter or HRT within the postoperative period, we identified stationary finding in 39 eyes and only a mild progression in 1 eye. Peroperatively, we have not identified any serious complications. Within the postoperative

Fialová V.¹, Váša M.²

¹Oční klinika Fakultní nemocnice Hradec Králové, Sokolská tř. 581; 500 05 Hradec Králové

přednosta kliniky: Prof. MUDr. Naďa Jirásková, Ph.D., FEBO

²VISUS spol. s r.o., Němcové 738, 547 01 Náchod

primář: MUDr. Karel Havlíček, MBA

Práce byla ve zkrácené formě prezentována na mezinárodním kongresu 12th European Glaucoma Society Congress, 2016, Praha, ČR a na Futurum Ophthalmologicum 2016, Lázně Bělohrad.

Autoři práce prohlašují, že vznik i téma odborného sdělení a jeho zveřejnění není ve střetu zájmů a není podpořeno žádnou farmaceutickou firmou.



Do redakce doručeno dne 8. 11. 2017

Do tisku přijato dne 26. 2. 2018

MUDr. Veronika Fialová
Oční klinika Fakultní nemocnice Hradec Králové
Sokolská tř. 581
500 05 Hradec Králové
veronikahavlickovafialova@gmail.com

period, we observed choroid ablation in 10 eyes as recovered within 6-7 days. As a more serious complication, we noted endophthalmitis in 1 eye on the background of generalized lichen planus complicating skin disease. In 5 eyes within the late postoperative period we found occlusion of lateral orifices in the EX-PRESS implant by the fibrotic tissue, the 4 eyes developed cataracts, and the eyeball hypotonia persists in 1 eye at the level of 5 torr without affecting the visus of the operated eye.

Conclusion: It outflows from the above results that the use of EX-PRESS implant in the surgery of glaucoma is an effective and safe method with a minimal number of complications.

Keywords: primary open-angle glaucoma, filtering surgery, EX-PRESS implant.

Čes. a slov. Oftal., 74, 2018, No.1, p. 9-14

ÚVOD


Glaukom je multifaktoriální onemocnění, definované jako progresivní ztráta retinálních gangliových buněk vedoucí ke vzniku defektů v zorném poli [9]. Zvýšený nitrooční tlak, jako nejvýznamnější rizikový faktor, jsme v současné době schopni ovlivnit postupy konzervativními, laserovými nebo chirurgickými [7].

Za tradiční chirurgické řešení je stále pokládána trabekulektomie [1, 9, 12]. V posledních letech je alternativou k trabekulektomii nejen EX-PRESS implantát, ale i jiné typy implantátů (Aquaflow, Healaflow, T flux, Xen Gel stent, Starflow, Ahmedova chlopeč, iStent, CyPass, ...) [5].

Indikací k chirurgické intervenci je nedostatečná kompenzace glaukomového onemocnění antiglaukomovou medicínou, laserové ošetření s nedostatečným snížením nitroočního tlaku (NOT) či neúspěšné předchozí antiglaukomové operace.

Cílem chirurgické léčby glaukomu je snížení či stabilizace nitroočního tlaku vytvořením alternativní cesty odtoku nitrooční tekutiny a tím docílení zpomalení či úplné zastavení progresu glaukomového onemocnění [13].

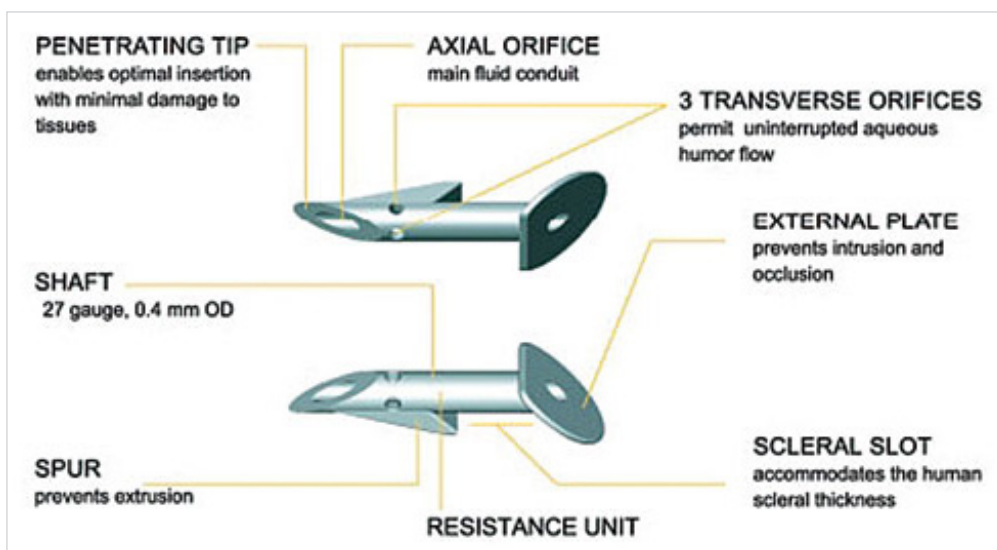
EX-PRESS implantát je 2-3 mm dlouhá trubička o průměru 0,4 mm spojující přední komoru se subsklerálním prostorem (viz. obr. č. 1). Vyrobená z 316 L nerezové oceli. Nepodléhá teplotním změnám, do síly magnetické resonance (MR) 3 Tesla nezmění svoji pozici ani polohu. Existují 2 varianty ve-



Obr. č. 2: Jednorázový zaváděcí nástroj pro implantát - EX-PRESS™ Delivery System (Zdroj: obrázek poskytnut výrobcem)

lišnosti lumen: P50 a P200. Použití závisí na stavu očního nálezu, dekompenzaci nitroočního tlaku a potřeby dosažení cílového nitroočního tlaku [4]. Přibližně 2 týdny po implantaci pacient může podstoupit vyšetření magnetickou resonancí.

Dodává se vložený ve speciálně navrženém jednorázovém zaváděcím systému EX-PRESS™ Delivery System (viz. obr. č. 2), který celou dobu implantace udržuje správnou orientaci implantátu, a ovládá se jedním prstem. Je určen pouze na jedno použití [4].

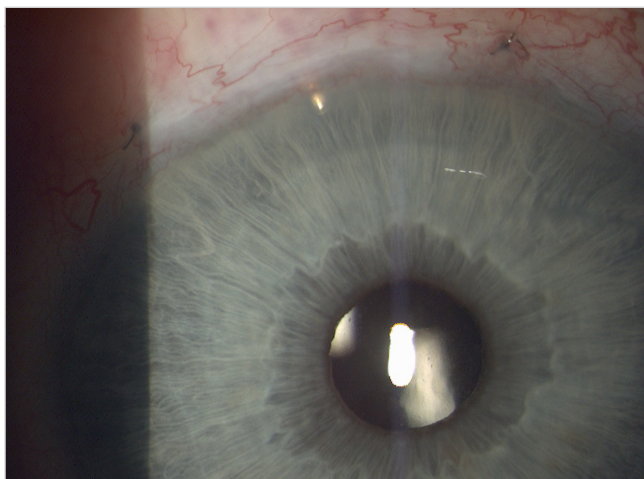


Obr. č. 1: Popis implantátu EX-PRESS (Zdroj: obrázek poskytnut výrobcem)

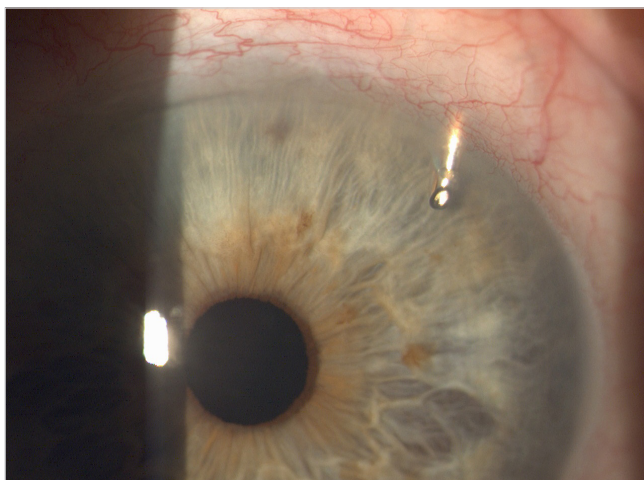
METODIKA A VÝZKUMNÝ SOUBOR

Do retrospektivní studie bylo zařazeno 40 očí u 28 pacientů, z toho 14 žen a 14 mužů, s průměrným věkem 69,5 let. Průměrná doba terapie před implantací EX-PRESS byla 10,63 let. U všech 40 očí byla operace provedena jedním chirurgem v letech 2011-2017. Implantován byl model EX-PRESS P50 u 24 očí a P200 u 16 očí. Indikací k implantaci EX-PRESS byl primární glaukom otevřeného úhlu (PGOÚ) s dekompenzovaným NOT, selhání maximální konzervativní terapie s progresí na perimetru či neúspěšné předchozí antiglaukomové operace. V souboru bylo 15 očí po předchozí antiglaukomové operaci (trabekulektomie, hluboká sklerektomie, cyklokryokoagulace). Implantace byla provedena na 23 artefakických (1 oko s předněkomorovou nitrooční čočkou, 22 očí se zadněkomorovou nitrooční čočkou) a 17 fakických očí. Průměrná sledovací doba souboru odoperovaných pacientů byla 3 roky a 8 měsíců.

Úspěšnost byla stanovena jako úplná, pokud nitrooční tlak byl v rozmezí 5 - 21 mm Hg a částečná v případě, že nitrooční tlak byl ve stejném rozmezí, ale s antiglaukomovou terapií.



Obr. č. 3: EX-PRESS implantát umístěný v zevním horním kvadrantu oka pravého (Zdroj: vlastní zpracování, rok:2015)



Obr. č. 4: EX-PRESS implantát v umístěný v zevním horním kvadrantu oka levého (Zdroj: vlastní zpracování, rok:2015)

Vyšetření pacienta

U všech pacientů byla průměrná četnost kontrol před implantací EX-PRESS minimálně jednou za 3 měsíce. Po operaci kontroly probíhaly dle klinického nálezu a stavu NOT a postupně se prodlužovaly až na kontroly minimálně jednou za 3 měsíce. U každého pacienta byly před a po operaci zaznamenány a hodnoceny tyto faktory: NOT (měřený aplanačně na šterbinové lampě CSO SL-980, výrobce: CSO Itálie), visus (vyšetřovaný na Snellenových optotypech), vyšetření pachymetrie (na přístroji Auto-kerato-refrakto-tonometr TRK-1P, výrobce: TOPCON, Japonsko), fundus včetně stavu zrakového nervu (vyšetřováno na šterbinové lampě CSO SL-980, výrobce: CSO Itálie), terapie antiglaukomatiky a pravidelné kontroly na počítačovém perimetru (T 30-2) HFA 740i (výrobce: Carl Zeiss Meditec AG, Německo) a Heidelberg Retina Tomograph III (HRT) (výrobce: Heidelberg Engineering).

Ve všech případech v předoperačním období byla při vyšetření zaznamenána progresse na perimetru T 30-2 nebo na HRT.

Operační technika

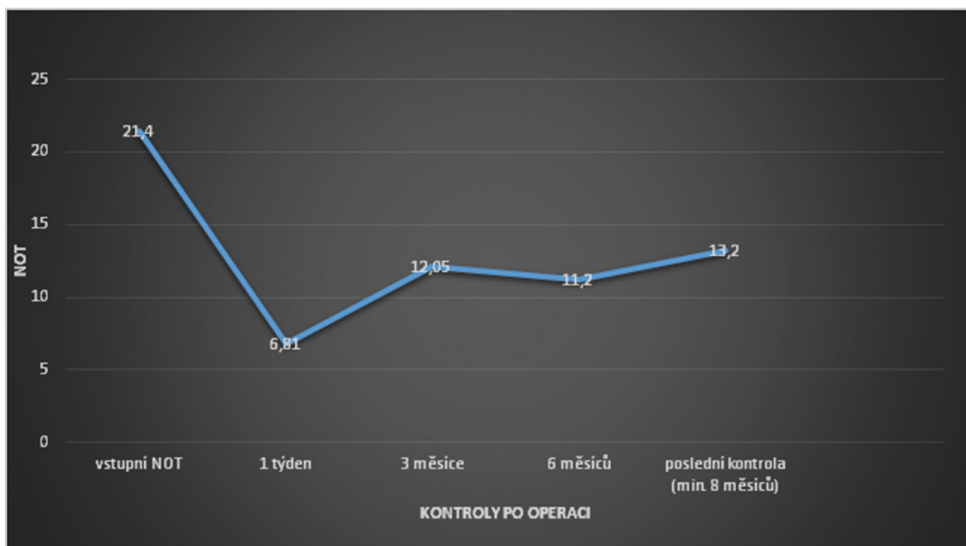
Operační postup zahrnuje vytvoření spojivkového laloku, očištění sklery a vytvoření sklerálního laloku, který by měl mít 50 % tloušťky sklery a velikost 4x3 mm až 5x5 mm (závisí na přidružené zrakové vadě, anatomických poměrech oka a v neposlední řadě na zkušenosti chirurga, jak vyhodnotí rizikovitost), poté aplikujeme mitomycin 0,2 mg/l na 1-2 minuty subkonjunktiválně a pod sklerální lalok pro snížení rizika selhání filtrace. Následuje důkladné opláchnutí fyziologickým roztokem. Poté vytvoříme punkci přes zbývající sklerální tkáň 25 G jehlou v dolní části šedé zóny paralelně s duhovkou. Následuje vlastní implantace EX-PRESS implantátu a důsledná kontrola pozice a poté i funkce následně přes paracentézu v rohovce. Provedeme suturu sklerálního laloku jednotlivými stehy a suturu spojivky na limbu či fornixu dle místa vytvoření spojivkového laloku. V závěru operace aplikujeme Diprophos subkonjunktiválně, Tobradex unguentum a monokulus.

Ve výjimečných případech lze použít 1 i více EX-PRESS implantátů do dalších kvadrantů. Umístění určuje chirurg na základě anatomických poměrů a stavu komorového úhlu. Většinou je doporučováno do horních kvadrantů. My jsme ve všech případech implantovali jeden EX-PRESS implantát do horních kvadrantů (viz. Obr. 3 a 4).

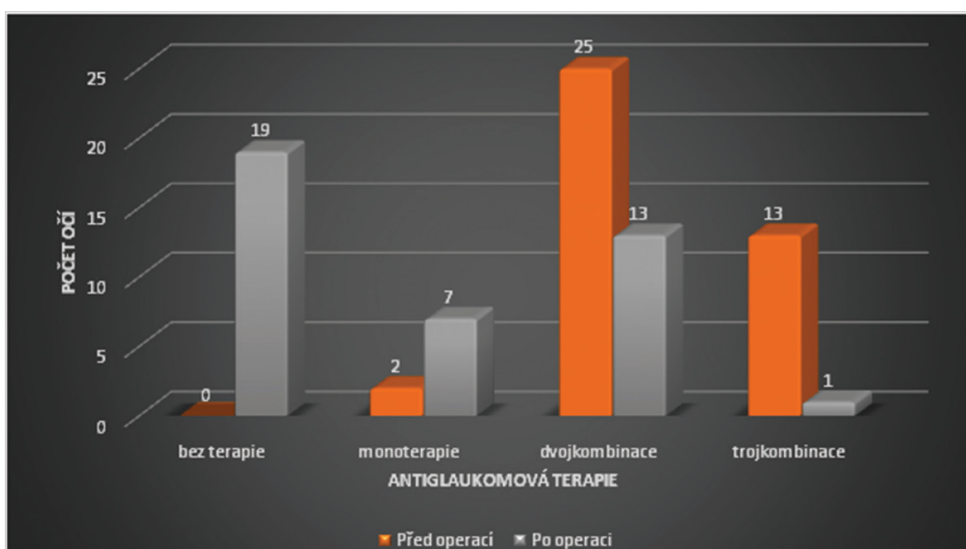
VÝSLEDKY

Průměrný NOT před operací byl 21,14 mm Hg, 6 měsíců po operaci 11,2 mm Hg a při poslední kontrole minimálně 8 měsíců od operace 13,2 mm Hg (viz. Graf č. 1). Průměrný pokles NOT při poslední kontrole je 8,2 mm Hg, nastal tedy pokles o 38,3 %. Kompenzaci nitroočního tlaku v rozmezí 5 - 21 mm Hg bez antiglaukomové medikace jsme zaznamenali v 47,5 %, s nasazením antiglaukomové medikace v rozmezí 5 - 21 mm Hg jsme zaznamenali v 52,5 %.

Naměřené hodnoty nitroočních tlaků před a po operaci jsme statisticky vyhodnotili pomocí nepárového pořadového



Graf č. 1: Průměr nitroočního tlaku (NOT) v mm Hg vs. doba sledování



Graf č. 2: Antiglaukomová terapie před operací vs. po operaci

Wilcoxova testu. Použitý Wilcoxonův test zamítl nulovou hypotézu shody obou mediánů a výsledkem se přiklonil k hypotéze alternativní, že medián před operací je statisticky významně vyšší a to na hladině významnosti $p < 0,0000005$. V tabulce č.1 vidíme meze spolehlivosti, které zde vyznačují interval, ve kterém skutečný medián leží s vysokou, 95 %, pravděpodobností. Z tabulky je patrné, že skutečné hodnoty mediánů se zde ani náhodou „nepotkávají“ a jsou zřetelně odlišné.

Na základě provedeného testu jsme tedy prokázali statisticky významný pokles NOT po implantaci EX-PRESS implantátu.

Tab. č. 1: Mez spolehlivosti vyznačující interval, ve kterém skutečný interval leží s 95 % spolehlivostí

Data	Dolní 95 % mez spolehlivosti mediánu	Medián	Horní 95 % mez spolehlivosti mediánu
NOT_1	17	20	21
NOT_2	12	13	14

Antiglaukomová terapie před operací: monoterapie 2 oči, dvojkombinace u 25 očí, trojkombinace u 13 očí. Pooperačně bez nutnosti terapie bylo 19 očí, nutnost monoterapie u 7 očí, dvojkombinace u 13 očí a trojkombinace u 1 oka (Graf č. 2). Průměrný počet aplikovaných antiglaukomatik poklesl z 2,27 před operací, na 0,9 při poslední kontrole. Procentuální pokles aplikovaných antiglaukomatik před operací a po operaci při poslední kontrole je o 60,4 %.

Zraková ostrost před operací a po operaci u 27 očí zůstala stejná, u 6 očí došlo ke zlepšení o 1-2 řádky a u 7 očí došlo ke zhoršení o 1-2 řádky, což bylo způsobeno u 4 z nich kataraktou a u zbylých 3 progresí věkem podmíněnou makulární degenerací a progresí glaukomových změn.

Při poslední kontrole perimetru v pooperačním období jsme zaznamenali u 37 očí stacionární nález a pouze u 3 očí mírnou progresi.

KOMPLIKACE

Peroperačně jsme nezaznamenali vážnější komplikace. V časném pooperačním období jsme zaznamenali u 10 očí

ablaci choroidey s úpravou do 6-7 dnů pro excesivní hypotonii. Jako vážnější komplikaci jsme zaznamenali u 1 oka endoftalmitidu při celkovém komplikujícím kožním onemocnění lichen planus s následnou explantací EX-PRESS implantátu. V pozdním pooperačním období u 5 očí došlo k uzavěru bočních otvorů v EX-PRESS implantátu fibrózní tkání, u 4 očí vznik katarakty a na 1 oku přetrvává hypotonie bulbu na úrovni 5 torr, ale bez tvorby hypotonické makulopatie a s visem 5/5.

DISKUSE

Chirurgické léčebné postupy u dekompenzovaných glaukomů jsou hodnoceny hlavně na základě účinnosti, bezpečnosti a proveditelnosti metody.

V posledních letech je stále více využívána metoda implantace EX-PRESS implantátu ve srovnání s trabekulektomií, byť je metodou stále pokládanou za zlatý standard [1, 9, 12].

EX-PRESS je miniaturní drenážní implantát určený k regulaci nitroočního tlaku u očí s refrakterním glaukomem, kde konzervativní, laserová či předchozí jiná antiglaukomová terapie selhává. Indikací k implantaci EX-PRESS je PGOÚ s pokročilou formou, dekompenzovaný či špatně kompenzovaný glaukom, selhání farmakoterapie, předchozí antiglaukomové operace, afakický či pseudofakický glaukom indikovaný k filtrační operaci, sekundární glaukomy indikované k filtrační operaci (uveitidy, neovaskulární glaukomy) [1, 9, 13, 14, 15].

Kontraindikace k provedení implantace jsou: akutní uveitida, oční infekce, těžký sicca syndrom, blefaritida, existující oční nebo systémové onemocnění (jizevnaté onemocnění, autoimunitní onemocnění, vaskulární choroby a další), o kterém se chirurg domnívá, že by po implantaci pravděpodobně způsobilo níže popsané komplikace, pacient s diagnostikovaným glaukomem s úzkým nebo uzavřeným úhlem. Potencionální komplikace a vedlejší účinky: mělká přední komora, krátkodobá nebo dlouhodobá ablace choroidey, významné snížení zrakové ostrosti, vznik jizevnaté tkáně v místě operace, eroze spojivky, hyféma [4].

Positivní aspekty vůči trabekulektomii jsou: vyšší procento úspěšnosti, bezpečnější provedení, méně invazivní metoda, rychlejší a snadnější provedení, opakovatelnost metody, lepší hojení, přesně kalibrovaný odtok (dáno tvarem a velikostí lumen implantátu a suturou sklerálního laloku), redukce komplikací (hypotonie, krvácení z operační rány nebo iridektomie, mělká přední komora, ablace choroidey, pooperační záněty (uveitidy, endoftalmitidy) [1, 9, 12, 15].

V naší studii jsme zaznamenali u 10 očí ablaci choroidey s úpravou do 6-7 dnů pro excesivní pooperační hypotonii. Jako vážnější komplikaci jsme identifikovali u 1 oka endoftalmitidu při celkovém komplikujícím kožním onemocnění lichen planus. V pozdním pooperačním období u 5 očí došlo k uzavěru bočních otvorů v EX-PRESS implantátu fibrózní tkání, u 4 očí vznik katarakty a u 1 oka přetrvává hypotonie bulbu na úrovni 4 torr, ale bez tvorby hypotonické makulopatie a s visem 5/5.

V naší retrospektivní studii jsme docílili úplné úspěšnosti v 42,5 % a částečné úspěšnosti v 52,5 %. Průměrný NOT před operací byl 21,14 mm Hg, 6 měsíců po operaci 11,2

mm Hg, při poslední kontrole minimálně 8 měsíců od operace 13,2 mm Hg. V práci Dahan et al. [2] se souborem 24 očí s PGOÚ, u které selhala konzervativní terapie, byl NOT snížen z průměru 27,2 ± 7,1 mm Hg před operací, na 14,5 ± 5,0 mm Hg po 12 měsících od operace a 14,21 ± 4,2 po 24 měsících od operace. Podle Lankaranian et al. [8] u souboru 100 očí, byla úplná a částečná úspěšnost definována stejně jako v naší studii, úplná úspěšnost byla docílena u 60 % pacientů a částečná u 24 %, s poklesem nitroočního tlaku z průměrné předoperační hodnoty 27,7 mm Hg ± 9,2 na 14,02 ± 5,1 mm Hg.

Dle Mariotti et al. [11] kde na 136 očí (55 %) byl implantován EX-PRESS implantát samostatně, zatímco na 112 očí (45 %) byla provedena implantace EX-PRESS implantátu spolu s operací katarakty v jedné době, kdy výsledky obou skupin byly seskupeny. Průměrný předoperační nitrooční tlak se snížil z 27,63 ± 8,26 mm Hg (n = 248) na 13,95 ± 2,70 mm Hg (n = 95) po 5 letech od implantace. Se stanovenými kritérii úplného úspěchu, tj. bez glaukomové medikace, je pooperační nitrooční tlak 5-18 mm Hg a částečného úspěchu, tj. stejný nitrooční tlak, ale s farmakologickou medikací, změna byla úplná a částečná úspěšnost 83 % a 85 %, v daném pořadí za 1 rok a 57 % a 63 % po 5 letech sledování. V práci Samková et al. (15) byl hodnocen soubor 22 očí s dekompenzovaným sekundárním glaukomem, kde byl implantován EX-PRESS implantát. Po operaci autoři opět prokázali signifikantní snížení nitroočního tlaku (p < 0,005), redukci lokální antiglaukomové terapie a úplné vysazení terapie celkové.

Na základě uvedených prací je zřejmé, že již po 6 měsících, ale i po 5 letech od operace nejen významně poklesne NOT, ale lze podle výsledků doložit, že implantát EX-PRESS je v chirurgickém řešení glaukomu velmi spolehlivou metodou.

Jelikož je EX-PRESS implantát vyroben z chirurgické nerezavějící oceli, nastal potencionální problém při zobrazování MR. Geffen et al. [6] studoval vliv magnetického pole 1,5 a 3 T na EX-PRESS implantátu v různých podmínkách, včetně lidských očí (na mrtvolách) a dospěl k závěru, že podstoupení MR s implantovaným EX-PRESS implantátem až 3 T je bezpečné, v důsledku očních tkání, které brání pohybu zařízení. Seibold et al. [17] zkoumal pohyb EX-PRESS implantátu v různých magnetických polích, a také zjistil, že implantát je bezpečný pro MR až 3 T. Rovněž Mabray et al. [10] dokázali, že přítomnost EX-PRESS implantátu v očích pacientů nezpůsobil žádné významné artefakty ovlivňující diagnostický výklad jejich MR. V naší studii žádný z pacientů prozatím nemusel podstoupit vyšetření MR.

Standardně jsme prováděli kontrolu polohy a funkce EX-PRESS implantátu ve všech případech biomikroskopicky a gonioskopicky. Detorakis et al. [3] prováděl zobrazování EX-PRESS implantátu pomocí ultrazvukového B scanu a na optické koherentní tomografii (OCT). Z jejich výsledků vyplývá, že je zobrazování proveditelné oběma způsoby, oba způsoby umožňují vizualizaci polohy implantátu ve vztahu k duhovce a rohovce a vymezují vnitřní strukturu filtračního puchýřku. Bylo by tedy vhodné tyto metody využít v případech s velkým filtračním puchýřkem přesahujícím přes rohovku nebo při neprůhlednosti předního segmentu.

V naší studii jsme nezkoumali rozdíly mezi velikostí implantátu P50 a P200, nicméně Samsudin et al. [15] tuto veličinu zkoumal, a došel k závěru, že luminární průměry jsou velmi podobné, a oba průměry mají nízké hodnoty odporu, tudíž samy o sobě nezabrání vzniku pooperační hypotonie.

ZÁVĚR

Před antiglaukomovou operací s implantací Express implantátu 6 % očí podstoupilo jiný antiglaukomový výkon (trabekulektomie, hluboká sklerektomie, cyklokryokoagulace.). Všichni pacienti v našem výběrovém souboru

měli dekompenzovaný PGOÚ či sekundární glaukom a bez léčby by došlo k ireverzibilnímu zhoršení zraku či k úplné slepotě.

V našem výběrovém souboru jsme prokázali statisticky významné snížení NOT po operaci, v průměru o 38,3 % a snížení počtu aplikovaných antiglaukomatik o 60,4 %.

Přestože je trabekulektomie stále pokládána za zlatý standard v chirurgii PGOÚ a většina očních chirurgů se k ní stále přiklání, z našich výsledků vyplývá, že použití EX-PRESS implantátu v chirurgii dekompenzovaného primárního glaukomu s otevřeným úhlem a sekundárního glaukomu je efektivnější a bezpečnější metodou s minimálním počtem komplikací.

LITERATURA

1. **Bing, L., Da-Dong, G., Xiu-Juan, D., et al.:** Evaluation of EX-PRESS implantation combined with phacoemulsification in primary angle-closure glaucoma. *Medicine (Baltimore)*. [online]. 2016, Sep, 96(36): e4613. [cit. 2001-01-03]. Dostupné na <https://www.ncbi.nlm.nih.gov/pmc/articles/PMC5023874/>.
2. **Dahan, E., Carmichael, TR.:** Implantation of a miniature glaucoma device under a scleral flap. *J Glaucoma*. 2005, April, 14(2) : 98-102.
3. **Detorakis, E., Stojanovic, N., Chalkia, A., et al.:** EX-PRESS® Implant Position and Function: Comparative Evaluation with Ultrasound Biomicroscopy and Optical Coherence Tomography. *J Ophthalmol*. 2016, Jan-Mar, 23(1): 110-4.
4. EX-PRESS. Návod k obsluze zdravotnického prostředku.
5. **Francis, B. A., Sarkisian, S. R. Jr., Tan, J. C.:** Minimally invasive glaucoma surgery. A practical guide. New York/Stuttgart, Thieme Publishers. 2016, 236 p. ISBN 978-1-62,623-156-6.
6. **Geffen, N., Trope, GE., Alasbali, T., et al.:** Is the Ex-PRESS glaucoma shunt magnetic resonance imaging safe? *J Glaucoma*. 2010, Feb, 19(2): 116-8.
7. **Kuchynka, P. a kol.:** Oční lékařství. 2. Doplněné a přepracované vydání. Praha: Grada Publishing a.s. 2016. 650s.
8. **Lankaranian, D., Razeghinejad, MR., Prasad, A., et al.:** Intermediate-term results of the Ex-PRESS miniature glaucoma implant under a scleral flap in previously operated eyes. *Clin Exp Ophthalmol*. 2011, Jul, 39(5): 421-8.
9. **Leo, J., Antoine, L., Anne-Sophie, A., et al.:** Five-year extension of a clinical trial comparing the EX-PRESS glaucoma filtration device and trabeculectomy in primary open-angle glaucoma. *Clin Ophthalmol*. 2011, 5: 527-533.
10. **Mabray, M., Uzelac, A., Talbott, JE., Lin, SC., et al.:** Ex-PRESS glaucoma filter: an MRI compatible metallic orbital foreign body imaged at 1.5 and 3 T. *Clin Radiol*. 2015, May, 70(5): e28-34.
11. **Mariotti, C., Dahan, E., Nicolai, M., et al.:** Response to: RE: Long-term outcomes and risk factors for failure with the EX-press glaucoma drainage device. *Eye (Lond)*. 2014, 28:1-8.
12. **Marzette, L., Herndon, LW.:** A comparison of the Ex-PRESS™ mini glaucoma shunt with standard trabeculectomy in the surgical treatment of glaucoma. *Ophthalmic Surg Lasers Imaging*. 2011, 42(6): 453-9.
13. **MLčák, P., Karhanová, M., Marešová, K.:** Chirurgická léčba glaukomu. *Praktické lékařství*. 2009, 5(3): 118 s.
14. **Salim, S.:** The role of the Ex-PRESS glaucoma filtration device in glaucoma surgery. *Semin Ophthalmol*. 2013, 28:180-184.
15. **Samková K., Rejmont L.:** Řešení dekompenzovaného sekundárního glaukomu pomocí antiglaukomového implantátu EXPRESS. *Čes a slov. Oftal*. 69, 2013, 5, s.198-200.
16. **Samsudin, A., Eames, I., Brocchini, S., et al.:** Evaluation of Dimensional and Flow Properties of ExPress Glaucoma Drainage Devices. *Journal of Glaucoma*. 2016, January, Volume 25, Issue 1, pp 39-45.
17. **Seibold, LK., Rorrer, RA., Kahook, M.:** MRI of the Ex-PRESS stainless steel glaucoma drainage device. *Br J Ophthalmol*. 2011, Feb, 95(2): 251-4.