

IN VIVO KONFOKÁLNÍ MIKROSKOPIE ROHOVKY: PRINCIP METODY A SOUČASNÉ MOŽNOSTI

SOUHRN

In vivo konfokální mikroskopie rohovky je moderní zobrazovací metoda, která umožňuje zobrazit jednotlivé vrstvy rohovky. Metoda je neinvazivní a představuje rychlou metodu k zobrazení rohovky v „naturálním“ (fyziologickém) stavu, bez artefaktů způsobených zpracováním *ex vivo* preparátů. Metoda umožňuje kvantitativně i kvalitativně posoudit strukturu jednotlivých vrstev rohovky – počet buněk, nervových vláken a jejich morfologii, a také sledování změn v čase.

V současnosti je tak metoda využívána při studiu různých onemocnění rohovky a povrchu oka a rovněž ke sledování změn těchto struktur při systémových onemocněních. V odborné literatuře se můžeme potkat s třemi typy klinicky používaných *in vivo* rohovkových konfokálních mikroskopů. Výsledky získané na různých přístrojích však nejsou přímo srovnatelné. Práce popisuje základní principy metody, možnosti jejího využití a důležité rozdíly mezi v současnosti používanými přístroji.

Klíčová slova: konfokální mikroskopie, rohovka

SUMMARY

IN VIVO CORNEAL CONFOCAL MICROSCOPY: BASIC PRINCIPLES AND APPLICATIONS

Corneal confocal microscopy is a new, non-invasive imaging method. It provides serial images of a face optical sections through the full-thickness of the living cornea, avoiding artefacts associated with *ex vivo* study. It provides qualitative as well as quantitative analysis of the corneal layers, nerves, and cells. It also allows longitudinal examination of the corneal structure changes over time.

The purpose of this article is to describe the principles and capabilities of the currently available corneal confocal microscopes, and possible applications of this tool.

Key words: confocal microscopy, cornea

Čes. a slov. Oftal., 73, 2017, No. 4, p. 155–160

ÚVOD

Konfokální mikroskop poprvé popsal Goldmann v roce 1940 a později ho v roce 1957 patentoval M. Minsky (6, 10). O deset let později M. Petráň a M. Hadravský z Lékařské fakulty UK v Plzni patentovali konfokální mikroskopii na bázi rotujícího Nipkowova kotouče (23). S tímto přístrojem (v odborné literatuře je znám pod názvem Tandem Scanning Confocal Microscope) byly poprvé získány kvalitní optické řezy ze silného preparátu, konkrétně z mozkové tkáně.

V současnosti je princip konfokální mikroskopie využíván i pro *in vivo* zobrazení povrchu oka, zejména rohovky. Metoda umožňuje zobrazit jednotlivé vrstvy rohovky ve frontální rovině. Je neinvazivní a představuje rychlou metodu k zobrazení rohovky v „naturálním“ (fyziologickém) stavu, bez artefaktů způsobených zpracováním *ex vivo* preparátů. Umožňuje kvantitativně i kvalitativně posoudit strukturu jednotlivých vrstev rohovky – počtu buněk, nervových vláken a jejich morfologii, a také sledování změn v čase (2, 6, 8, 10).

V české oftalmologické literatuře publikovala základní informace o metodě a možnostech jejích využití, především při diagnostice a sledování onemocnění rohovky, Pirnerová a kol. (27). V současnosti dochází k rychlému rozvoji této

metody a tím i k rozšíření možností jejího využití. Práce shrnuje aktuální možnosti přístrojového vybavení a uplatnění této zobrazovací techniky.

Princip konfokální mikroskopie

Rozlišovací schopnost klasických optických mikroskopů je interferenčními jevy omezena na cca 0,2 μm , přičemž tato hranice je v praxi obtížně dosažitelná, a to zejména u silnějších preparátů. Nepříznivě se projevuje zvláště vliv parazitního osvětlení. Z nezaostřených rovin se odráží mnohem více světla než z roviny zaostřené. Rušivého zamlžení obrazu světlem z mimoohniskových rovin se lze do značné míry zbavit pomocí konfokální mikroskopie.

Termín konfokální („mající stejné ohnisko“) označuje optickou soustavu, ve které jsou objektiv i kondenzor zaostřeny na stejný bod. V konfokálním mikroskopu je světlo bodového zdroje zaostřeno na vybraný bod do roviny preparátu a světlo odražené nebo jím prošlé je zaostřeno na bodovou clonu, která zachytí světlo přicházející z okolí, a to jak ze stran, tak z míst nad i pod ohniskovou rovinou. Tato clona tedy působí jako prostorový filtr. Světlo nenesoucí informaci ze zvoleného bodu preparátu je z tvorby výsledného obrazu vyloučeno. Intenzita světla v obrazové rovině velmi rychle klesá s rostoucí vzdáleností od pozorovaného bodu, proto

Mahelková G.^{1,2}, Česká Burdová M.¹,
Odehnal M.¹, Dotřelová D.¹

¹Oční klinika dětí a dospělých 2. LF UK
a FN Motol

²Ústav fyziologie 2. LF UK

Podpořeno projektem (Ministerstvo
zdravotnictví Česká republika)
konceptního rozvoje výzkumné
organizace 00064203 a projektem
CZ.2.16/3.1.00/24022.

Autoři práce prohlašují, že vznik i téma
odborného sdělení a jeho zveřejnění
není ve střetu zájmu a není podpořeno
žádnou farmaceutickou firmou.



Do redakce doručeno dne 5. 6. 2017
Do tisku přijato dne 20. 10. 2017

MUDr. Gabriela Mahelková, Ph.D.

Oční klinika dětí a dospělých 2. LF UK
a FN Motol

V Úvalu 84

150 06 Praha 5 Motol

e-mail: gabriela.mahelkova@fnmotol.cz

má zobrazovací soustava velmi malou hloubku ostrosti a vysokou rozlišovací schopnost (15, 24).

In vivo konfokální mikroskopie rohovky

V roce 1985 Lemp a spolupracovníci publikoval první konfokální snímky rohovky v celé její tloušťce (14). Jak již jsme zmiňovali výše, má konfokální soustava v porovnání s konvenčními mikroskopy redukovanou hloubku ostrosti s nejen kvalitnějším axiálním, ale zároveň i laterálním rozlišením. Klinické rohovkové konfokální mikroskopy mají typicky hloubku ostrosti od 4 do 26 μm , dle typu mikroskopu, a laterální rozlišení 1–2 μm . Zároveň je takto uspořádaný systém limitovaný velmi malým zorným polem. Větší zorné pole tak získá pomocí postupného snímání „bod po bodu“. To může být teoreticky zajištěno buď pohybem vzorku před stacionárním mikroskopem, pohybem mikroskopu nad stacionárním vzorkem nebo rozmítáním paprsku. Moderní *in vivo* konfokální mikroskopy používají druhou nebo třetí možnost. Laterální rozlišení je dále limitováno rychlostí snímání jednotlivých obrázků (snímků), protože při snímání živých objektů nemůžeme zcela vyloučit mimovolní pohyby (dýchání, oční pohyby). Signál produkovaný odraženým světlem *in vivo* konfokálního mikroskopu je typicky dále detekován elektronickým zařízením typu CCD kamery. Snímky jsou zachyceny s rychlostí nejméně 25 snímků za sekundu (10, 12, 20).

V současnosti se v odborné literatuře můžeme potkat s třemi typy klinicky používanými *in vivo* rohovkovými konfokálními mikroskopy:

1. Tandem Scanning konfokální mikroskop – TSCM; Tandem Scanning, Reston, Virginia, USA a Advanced Scanning Corporation, New Orleans, LA, USA; oba komerčně již nedostupné.
2. Slit-scanning konfokální mikroskop - SSCM; ConfoScan 4 (ConfoScan 3) Nidek Technologies, Italy; Tomey Corporation, Cambridge, MA, USA a Helmut Hund, Wetzlar, Germany.
3. Heidelberg Retina Tomograph Rostock Corneal Module laser scanning konfokální mikroskop – HRT II nebo HRT III; Heidelberg Engineering, Heidelberg, Germany (6, 8, 12).

Tandem scanning konfokální mikroskop (TSCM)

TSCM pracuje na bázi rotujícího Nipkowova kotouče, který obsahuje více než 64 000 bodových otvorů o průměru 20–60 μm (dle typu mikroskopu) uspořádaných do Archimedovy spirály. Každý otvor má konjugovaný otvor na opačné straně kotouče. Kotouč rotuje rychlostí 900 otáček za minutu. V každém okamžiku prochází světlo asi přes 100 otvorů. Odražené světlo prochází konjugovaným otvorem na druhé straně kotouče. Rotace disku tak umožňuje snímání celého vzorku. Poměr plochy disku k otvorům určuje množství procházejícího světla, což bývá 0,5 % – 1 % (0,5 % pro otvory 20 μm). Získáme snímek s relativně nízkým kontrastem, což může omezovat zobrazení malých struktur (pod 5 μm). Navíc ke kompenzaci malého množství procházejícího světla je třeba užít silný světelný zdroj (xenonová nebo rtuťová oblouková lampa). To může způsobovat výraznější oslnění pacientů při vyšetřování (6, 12, 20).

Slit scanning konfokální mikroskop (SSCM)

Tento typ konfokálního mikroskopu používá pro osvětlení i pozorování aperturu ve formě úzké vertikální štěrbin. Rychle oscilující dvoustranné zrcadlo snímá postupně konfokální obrázky z osvětlující a zobrazující štěrbin. Štěrbinovitá apertura (300 μm v případě typu ConfoScan 4, NIDEK Technologies) umožňuje větší množství pronikajícího světla než v případě TSCM, což zvyšuje jas a kontrast pozorovaného pole. Díky tomu se pozorované struktury zobrazují jasněji, ostřeji a s více detaily. Vyšší průnik světla také umožňuje snížit intenzitu osvětlení (12-V halogenová lampa), což zaručuje vyšší komfort pro pacienta. Zvýšeného jasu a kontrastu u SSCM je částečně dosaženo na úkor zvýšené hloubky ostrosti, která je v případě ConfoScan 3 a ConfoScan 4 přibližně 26 μm . Rovněž užití štěrbin znamená, že mikroskop je skutečně konfokální jen v ose kolmé na výšku štěrbin. Krok posunu mezi snímky lze nastavit od 1 μm , během jednoho snímání získat až 350 obrázků. Při nastaveném kroku 5 μm tak v jednom cyklu nasnímáme rohovku v celé její tloušťce dvakrát (6, 16, 20).

Laserový skenovací konfokální mikroskop Heidelberg Retina Tomograph Rostock Corneal Module (LSCM)

Příkladem LSCM je Heidelberg Retina Tomograph Rostock Corneal Module (HRT II nebo HRT III), který používá koherentní červené světlo o vlnové délce 670 nm z helium neonového laserového zdroje. Jde o laser třídy 1, který dle definice nepředstavuje žádné nebezpečí pro oko. Přesto dle pokynů výrobce by pro zajištění bezpečnosti vyšetřujícího i vyšetřovaného neměla délka jednotlivého vyšetření přesáhnout 3 000 s (50 min).

Laserový paprsek je promítán postupně nad každým bodem vyšetřované oblasti. Pro nasnímání obrázku musí být laserový paprsek vychýlený ve dvou na sebe kolmých směrech. Toho je dosaženo dvěma snímacími zrcadly: rezonanční skener snímá paprsek horizontálně a galvanometrický skener snímá tuto linii vertikálně a vytváří tak obraz zorného pole. Snímání odraženého světla je zajištěno stejnými dvěma zrcadly. Odražené světlo je vychýleno na detektor (diodu), následně je signál digitalizován a vytvořen obraz. Laterální rozlišení tohoto mikroskopu jde dle údajů výrobce 1 μm a hloubka ostrosti 4 μm . V manuální modu lze získat optické řezy celou tloušťkou rohovky, pomocí automatického modu však jen řezy v rozmezí 80 μm tloušťky (6, 25).

Snímky z konfokálního mikroskopu

Kvalita snímků obecně závisí na dvou hlavních faktorech: kontrastu a rozlišení. Rozlišení závisí na numerické apertuře objektivu, reflektivě pozorovaných struktur a vlnové délce osvětlujícího světla.

Všemi zmíněnými typy přístrojů lze získat snímky na úrovni mikrostruktury rohovky. Zřetelné jsou morfologické změny ve struktuře buněk epitelu a endotelu, jádra keratocytů, v některých případech i těla keratocytů a jejich výběžky, nervová vlákna i cizorodé elementy – vlákna plísni i jiné mikroorganismy. Další výhodou je možnost kvantitativního hodnocení zobrazených struktur za normálních okolností i v případech patologií nebo po chirurgických zákrocích na

rohovce. Kvalita zachycených struktur se však může významně lišit v závislosti na typu použitého přístroje a také na zkušenosti vyšetřujícího (5, 16, 20).

Všechny zmíněné rohovkové konfokální mikroskopy vyžadují při vyšetření určitý typ kontaktu s rohovkou. V případě TSCM a SSCM optický kontakt zprostředkovává viskózní gel nanášený na objektiv přístroje. V případě LSCM se používá speciální násadka (kryt) na objektiv, která během vyšetření rohovku oplošťuje. Ve všech případech získáme obrázky jednotlivých vrstev rohovky ve frontální rovině. Snímky pořízené LSCM mají vyšší kontrast než SSCM a TSCM. Kromě toho v případě SSCM dále kontrast klesá směrem k periférii snímků. Je rovněž nutné si uvědomit, že velikost objektů na získaných snímcích lze přímo porovnávat jen na snímcích získaných ze stejného typu mikroskopu a při užití stejné intenzity osvětlení (6, 29).

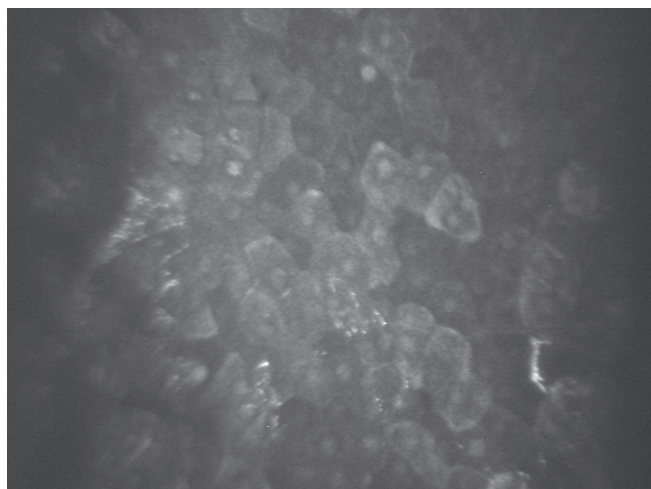
Obraz jednotlivých vrstev rohovky při vyšetření rohovkovým konfokálním mikroskopem

Rohovka je specializovaná transparentní tkáň, která je zároveň hlavní refrakční částí optického systému oka. Její schopnost propouštět světlo je dána přesnou organizací jednotlivých vrstev a složek extracelulární matrix, správnou hydratací a avaskularitou.


V rohovce rozlišujeme 5 vrstev: rohovkový epitel (tvořený 6 vrstvami postupně se oplošťujících buněk), Bowmanovu membránu, stroma, Descemetovu membránu a endotel. 90 % tkáně rohovky představuje stroma. Je tvořeno přesně uspořádanými lamelami z kolagenních vláken a proteoglykany, které jsou syntetizovány stromálními buňkami – keratocyty. Endotel je tvořen jednou vrstvou buněk. Má zásadní úlohu při udržování správné hydratace rohovky (7).

Konfokální mikroskopie rohovky umožňuje zobrazit jednotlivé vrstvy rohovky *in vivo*.

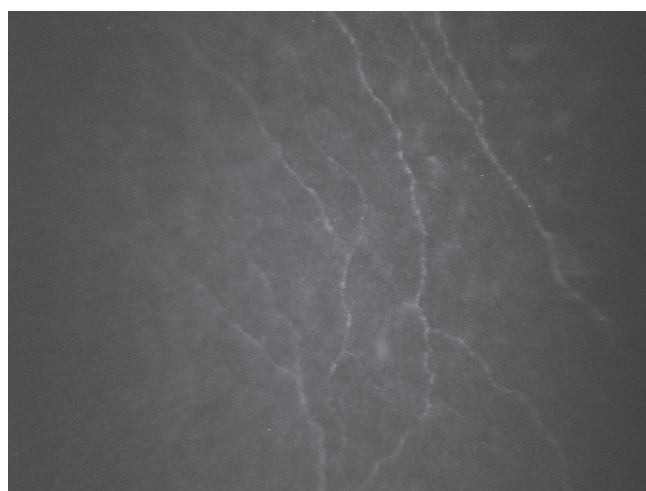
V rohovkovém epitelu můžeme zobrazit postupně vrstvy 3 typů buněk: ploché povrchové buňky (obr. 1), polygonální intermediární buňky a vrstvu cylindrických bazálních buněk (obr. 2). Normální hodnoty buněčné denzity a velikosti buněk v jednotlivých vrstvách se u jednotlivých jedinců výrazně liší.



Obr. 1 Vrstva epitelu. Povrchové epitelální buňky (SSCM; Confoscan 3, NIDEK Technologies)




Obr. 2 Vrstva epitelu. Bazální epitelální buňky (SSCM; Confoscan 3, NIDEK Technologies)



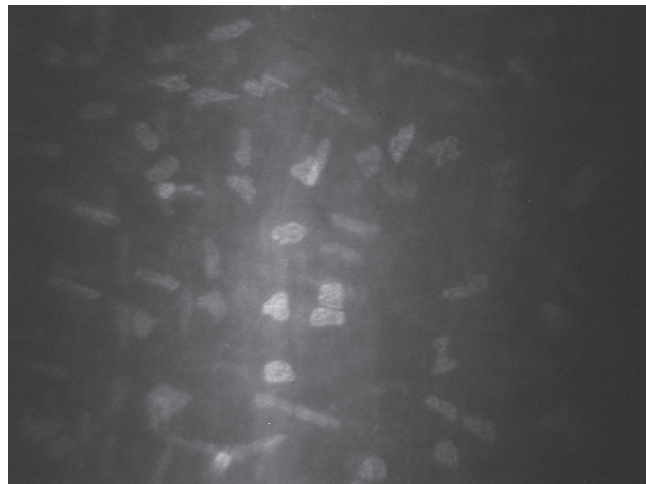
Obr. 3 Vlákna subepitelálního nervového plexu (SSCM; Confoscan 3, NIDEK Technologies)

Obvykle není možné zobrazit detaily acelulárních struktur bazální membrány epitelu a Bowmanovy membrány. U zdravých rohovek je však dobře rozeznatelný subbazální nervový plexus, lokalizovaný mezi vrstvou bazálních epitelových buněk a předními vrstvami Bowmanovy membrány, a subepitelový plexus lokalizovaný pod Bowmanovou membránou (obr. 3).

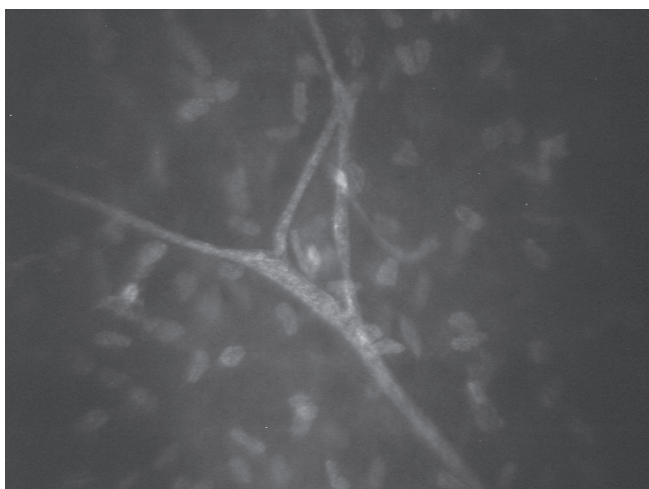
Stroma rohovky představuje 80–90 % z celkového objemu tkáně rohovky. Můžeme zde rozlišit složku buněčnou, nebuněčnou a neurosenzorickou. Buněčnou složku představují především keratocyty, které tvoří asi 5 % z celkového objemu stromatu. Nebuněčnou složku (90–95 % stromatu) představují přesně uspořádané kolagenní lamely a další složky extracelulární matrix. Třetí složku představuje dříve popsaný nervový plexus a izolovaná stromální nervová vlákna. V obrazu konfokálního mikroskopu typicky nacházíme nepravdělná reflektivní oválná tělíska, která představují jádra keratocytů, a jsou obklopena téměř transparentní (tmavě šedou nebo černou) acelulární matrix. V nepřítomnosti patologických procesů ve stromatu se tak složky extracelulární matrix




Obr. 4 Stroma. Přední stroma s viditelnými jádry keratocytů (SSCM; Confoscan 3, NIDEK Technologies)



Obr. 5 Stroma. Zadní stroma s viditelnými jádry keratocytů (SSCM; Confoscan 3, NIDEK Technologies)



Obr. 6 Stroma. Stromální nerv – ypsilon větvení (SSCM; Confoscan 3, NIDEK Technologies)



Obr. 7 Vrstva endotelu. Hexagonální endoteliální buňky (SSCM; Confoscan 3, NIDEK Technologies)

nezobrazují vzhledem k jejich takřka dokonalé transparentnosti, která je podmínkou normální funkce rohovky. Průměrná denzita keratocytů je nejvyšší v předním stromatu (obr. 4) a klesá směrem k vrstvám středního stromatu a následně opět mírně stoupá v zadním stromatu (obr. 5) (2). Dále se ve stromatu, především v jeho povrchových vrstvách, zobrazují nervová vlákna náležející k hlubokému stromálnímu plexu. Nervová vlákna jsou zde třikrát až pětkrát silnější než vlákna subbazálního a subepiteliálního plexu a často zastihneme i typické větvení ve tvaru ypsilon (obr. 6). Nervová vlákna se obvykle nenacházejí v zadních vrstvách stromatu.

Descemetova membrána není u zdravých rohovek, podobně jako Bowmanova membrána, zobrazitelná v konfokálním mikroskopu. Jsou však zobrazitelné její patologické změny při některých onemocněních rohovky jako je zadní rohovková dystrofie nebo změny u primárního vrozeného glaukomu.

Nejvnitřnější vrstvu představuje jednovrstevný endotel. Zobrazuje se jako vrstva hexagonálních nebo polygonálních pravidelně uspořádaných buněk (obr. 7). Denzita

endotelových buněk je nejvyšší při narození a v průběhu života postupně klesá. Descemetova membrána a endotel nemá u lidí nervové zásobení (3, 6, 8, 9, 10, 17).

Porovnání nálezů získaných pomocí různých typů přístrojů

Při srovnání přístrojů pracujících na principu bílého světla i laseru nebyly nalezeny zásadní rozdíly při zobrazení struktury zdravé a patologické rohovky. Zdá se, že pro studium změn epitelových buněk je možné získat lepší zobrazení pomocí LSCM, naopak pro studium změn endotelu se jeví jako výhodnější použití SSCM (Confoscan 3, NIDEK Technology). Při vyšetření pomocí LSCM dochází k přímému kontaktu přístroje (objektivu, resp. jeho krytu) s rohovkou, a to může vést k vzniku některých artefaktů. Typicky jsou při vyšetření LSCM často pozorovatelná nařasení v oblasti Descemetovy membrány, která mohou imitovat nálezy např. u keratokonu nebo pooperačně v oblasti terče po keratoplastice. Signifikantní rozdíly byly rovněž nalezeny při hodnocení denzity endotelových buněk pomocí obou systémů. Počty endotelových buněk při hodnocení pomocí LSCM jsou signifikantně

vyšší než výsledky získané pomocí Confoscan 3 a spekulárním mikroskopem SP1000, Topcon (5, 9, 20).

Velká pozornost je v poslední době věnována také změnám subbazálního nervového plexu u různých systémových onemocnění jako je diabetes mellitus, revmatologická onemocnění a neurologická onemocnění, např. m. Parkinson, amyotrofická laterální skleróza, idiopatická polyneuropatie tenkých vláken (1, 11, 18, 19, 21, 31, 32). Pro zobrazení nervových vláken byl využíván především přístroj SSCM a LSCM. Mezi hodnocené parametry obvykle patří celkový počet (hlavních) nervových vláken, celková délka nervových vláken, počet větvení a tortuozita nervových vláken (30). Absolutní hodnoty převedené na mm² se mohou lišit dle použitého přístroje. Jako vysoce reprodučibilní parametr byla vyhodnocena délka a počet nervových vláken (19, 26). Obecně bývá hodnota celkové délky vláken ve studiích prováděných na přístrojích typu SSCM a TSCM nižší než při použití LSCM, celkový počet vláken naopak vyšší (28). Potenciálně zajímavý, ale dosud s nedořešeným systémem hodnocení, je parametr tortuozity (4,13). V současnosti se dále

rozšiřuje především využití LSCM systému, který má vyšší rozlišení a dovoluje lepší zobrazení rohovkového epitelu a předního stromatu, vč. nervového plexu. Nejnovější přístroje již obsahují i automatický software k hodnocení snímků a např. možnost rekonstrukce 3-D obrazů (19, 28).


ZÁVĚR

V posledních deseti letech došlo k výraznému rozšíření využití *in vivo* konfokální mikroskopie rohovky. K výhodám této metody patří její neinvazivnost, a tím i využitelnost nejen pro diagnostiku změn ve struktuře rohovky, ale také pro sledování vývoje těchto změn v čase a efektu léčby. Při hodnocení výsledků různých studií je třeba mít na paměti, že nelze přímo srovnávat výsledky získané při vyšetření na různých typech rohovkového konfokálního mikroskopu (5, 29). Do budoucna bude nutné dále standardizovat metodiku a způsob hodnocení výsledků vyšetření.

LITERATURA

1. **Alhatem, A., Cavalcanti, B., Hamrah, P.:** In vivo confocal microscopy in dry eye disease and related conditions. *Semin Ophthalmol*, 2012; 27: 138–148.
2. **Alzubaidi, R., Sharif, M.S., Qahwaji, R., et al.:** In vivo confocal microscopic corneal images in health and disease with an emphasis on extracting features and visual signatures for corneal diseases: a review study. *Br J Ophthalmol*, 2016; 100: 41–55.
3. **Chiou, A.G., Kaufman, S.C., Kaufman, H.E., et al.:** Clinical corneal confocal microscopy. *Surv Ophthalmol*, 2006; 51: 482–500.
4. **Edwards, K., Pritchard, N., Vagenas, D., et al.:** Standardizing corneal nerve fibre length for nerve tortuosity increases its association with measures of diabetic neuropathy. *Diabet Med*, 2014; 31: 1205–1209.
5. **Erie, E.A., McLaren, J.W., Kittleson, K.M., et al.:** Corneal subbasal nerve density: a comparison of two confocal microscopes. *Eye Contact Lens*, 2008; 34: 322–325.
6. **Erie, J.C., McLaren, J.W., Patel, S.V.:** Confocal microscopy in ophthalmology. *Am J Ophthalmol*, 2009; 148: 639–646.
7. **Forrester, J, Dick, A., McMenamin, P., et al.(Eds):** The Eye: Basic Science in Practice. 2002, s. 178–187.
8. **Guthoff, R.F., Zhivov, A., Stachs, O.:** In vivo confocal microscopy, an inner vision of the cornea – a major review. *Clin Experiment Ophthalmol*, 2009; 37: 100–117.
9. **Hollingsworth, J., Perez-Gomez, I., Mutalib, H.A., et al.:** A population study of the normal cornea using an in vivo, slit-scanning confocal microscope. *Optom Vis Sci*, 2001; 78: 706–711.
10. **Jalbert, I., Stapleton, F., Papas, E., et al.:** In vivo confocal microscopy of the human cornea. *Br J Ophthalmol*, 2003; 87: 225–236.
11. **Jiang, M.S., Yuan, Y., Gu, Z.X., et al.:** Corneal confocal microscopy for assessment of diabetic peripheral neuropathy: a meta-analysis. *Br J Ophthalmol*, 2016; 100: 9–14.
12. **Kaufman, S.C., Kaufman, H.E.:** How has confocal microscopy helped us in refractive surgery? *Curr Opin Ophthalmol*, 2006; 17: 380–388.
13. **Lagali, N., Poletti, E., Patel, D.V., et al.:** Focused Tortuosity Definitions Based on Expert Clinical Assessment of Corneal Subbasal Nerves. *Invest Ophthalmol Vis Sci*, 2015; 56: 5102–5109.
14. **Lemp, M.A., Dilly, P.N., Boyde, A.:** Tandem-scanning (confocal) microscopy of the full-thickness cornea. *Cornea*, 1985; 4: 205–209.
15. **Lovblom, L.E., Halpern, E.M., Wu, T., et al.:** In vivo corneal confocal microscopy and prediction of future incident neuropathy in type 1 diabetes: a preliminary longitudinal analysis. *Can J Diabetes*, 2015; 39: 390–397.
16. **Masters, B.R., Bohnke, M.:** Confocal microscopy of the human cornea in vivo. *Int Ophthalmol*, 2001; 23: 199–206.
17. **Mastropasqua, L., Nubile, N. (Eds):** Confocal Microscopy of the Cornea. Thorofare, NJ USA, SLACK Incorporated, 2002, s.7–16.
18. **Misra, S.L., Craig, J.P., Patel, D.V., et al.:** In Vivo Confocal Microscopy of Corneal Nerves: An Ocular Biomarker for Peripheral and Cardiac Autonomic Neuropathy in Type 1 Diabetes Mellitus. *Invest Ophthalmol Vis Sci*, 2015; 56: 5060–5065.
19. **Papanas, N., Ziegler, D.:** Corneal confocal microscopy: Recent progress in the evaluation of diabetic neuropathy. *J Diabetes Investig*, 2015; 6: 381–389.
20. **Patel, D.V., McGhee, C.N.:** Contemporary in vivo confocal microscopy of the living human cornea using white light and laser scanning techniques: a major review. *Clin Experiment Ophthalmol*, 2007; 35: 71–88.
21. **Patel, D.V., McGhee, C.N.:** In vivo confocal microscopy of human corneal nerves in health, in ocular and systemic disease, and following corneal surgery: a review. *Br J Ophthalmol*, 2009; 93: 853–860.
22. **Patel, D.V., Tavakoli, M., Craig, J.P., et al.:** Corneal sensitivity and slit scanning in vivo confocal microscopy of the subbasal nerve plexus of the normal central and peripheral human cornea. *Cornea*, 2009; 28: 735–740.
23. **Petran, M., Hadravsky, M., Egger, M., et al.:** Tandem-scanning reflected-light microscope. *J Opt Soc Am* 1968; 58: 661–664.
24. **Petroll, W.M., Cavanagh, H.D., Jester, J.V.:** Confocal microscopy. In Krachmer, J., Mannis, M., Holland, E.(Eds), *Cornea*:

- Fundamentals, Diagnosis and Management. MOSBY, Elsevier, 2011, s. 205–211.
25. **Petroll, W.M., Robertson, D.M.:** In Vivo Confocal Microscopy of the Cornea: New Developments in Image Acquisition, Reconstruction, and Analysis Using the HRT-Rostock Corneal Module. *Ocul Surf*, 2015; 13: 187–203.
 26. **Petropoulos, I.N., Manzoor, T., Morgan, P., et al.:** Repeatability of in vivo corneal confocal microscopy to quantify corneal nerve morphology. *Cornea* 2013; 32: e83-89.
 27. **Pirnerová L, Horácková M, Vlková E, Hlinomazová Z, Trnková V, Strmenová E.:** Využití konfokální mikroskopie rohovky v klinické praxi. *Čes a Slov Oftalmol*, 2010; 66(6): 239–47.
 28. **Prakasam, R.K., Winter, K., Schwiede, M., et al.:** Characteristic quantities of corneal epithelial structures in confocal laser scanning microscopic volume data sets. *Cornea* 2013; 32: 636–643.
 29. **Szaflik, J.P.:** Comparison of in vivo confocal microscopy of human cornea by white light scanning slit and laser scanning systems. *Cornea*, 2007; 26: 438–445.
 30. **Tavakoli, M., Ferdousi, M., Petropoulos, I.N., et al.:** Normative values for corneal nerve morphology assessed using corneal confocal microscopy: a multinational normative data set. *Diabetes Care* 2015; 38: 838–843.
 31. **Tavakoli, M., Petropoulos, I.N., Malik, R.A.:** Corneal confocal microscopy to assess diabetic neuropathy: an eye on the foot. *J Diabetes Sci Technol*, 2013; 7: 1179–1189.
 32. **Wang, E.F., Misra, S.L., Patel, D.V.:** In Vivo Confocal Microscopy of the Human Cornea in the Assessment of Peripheral Neuropathy and Systemic Diseases. *Bio-med Res Int*, 2015; 95: 1081.



Jan Hugo, Martin Vokurka, Markéta Fidlerová

SLOVNÍK LÉKAŘSKÝCH ZKRATEK

Maxdorf 2016, 303 str.,
ISBN: 978-80-7345-519-4
Cena: 595 Kč
Formát: 160×225 mm, pevná vazba

Zkratky jsou typickým rysem moderní medicíny, a platí to pro lékařskou dokumentaci, odbornou literaturu, prezentace na lékařských kongresech či klinické studie. Většina lékařů ovládá zkratky užívané na vlastním pracovišti, ale s postupující diverzifikací podoborů již zdaleka ne všechny zkratky v rámci své specializace; texty z jiných pracovišť či z jiných oborů tak vyžadují stálé dohledávání zkratk, přičemž vyhledat zkratku na internetu bývá obtížné – stejná zkratka bývá kromě medicíny užívána i v desítkách dalších kontextů. Slovník lékařských zkratk je výsledkem mnohaleté práce, během níž byly zpracovány stovky dokumentů, titulů lékařských časopisů a prezentací. Slovník tak umožňuje vyhledání naprosté většiny běžných i méně běžných zkratk s vysokou efektivitou.

Objednávky zasílejte e-mailem nebo poštou:

LD, s.r.o. - TISKÁRNA PRAGER, Elišky Přemyslovny 1335, 156 00 Praha 5 – Zbraslav
e-mail: tiskarnaprager@prager-print.cz, mobil: 602 377 675.

Na objednávce uveďte i název časopisu, v němž jste se o knize dozvěděli.