

SROVNÁNÍ LÉČEBNÝCH VÝSLEDKŮ MONOKANALIKULÁRNÍ A BIKANALIKULÁRNÍ INTUBACE U VROZENÉ NEPRŮCHODNOSTI SLZOVODU

SOUHRN

Cíl: Cílem práce je srovnání výsledků léčby monokanalikulární (MI) a bikanalikulární (BI) silikonové intubace při vrozené neprůchodnosti slzovodu (VNS).

Metodika: MI dolním kanálkem a BI byly provedeny v celkové anestézii u dětí s VNS ve věku 7–24 měsíců. K operaci byly indikovány děti po neúspěšné konzervativní léčbě a 2 a více sondážích. Kanyly byly odstraněny za 3 měsíce po intubaci a výsledky byly hodnoceny 6 měsíců po intubaci.

Výsledky: Bylo provedeno 139 MI u 114 dětí a 119 BI u 88 dětí. Léčebný efekt 6 měsíců po intubaci je u MI 135/139 (97,1 %), u BI 114/119 (95,8 %) a mezi MI a BI nebyl zjištěn statisticky významný rozdíl ($p = 0,737$).

Závěr: Intubace silikonovou kanylou při VNS je účinná léčebná metoda bez rozdílu v léčebném efektu mezi MI a BI.

Klíčová slova: vrozená neprůchodnost slzovodu (VNS), monokanalikulární intubace (MI), bikanalikulární intubace (BI)

SUMMARY

COMPARING OF TREATMENT RESULTS OF MONOCANALICULAR AND BICANALICULAR INTUBATION IN INBORN LACRIMAL DUCT OBSTRUCTION

Purpose: To compare the success rate of monocanalicular (MI) and bicanalicular intubation (BI) in congenital nasolacrimal duct obstruction (CNLDO).

Methods: MI through the inferior canaliculus and BI were performed under general anaesthesia in children from 7 to 24 months old with CNLDO. Only children after unsuccessful conservative therapy and two and more probings were included in the study. The tubes were removed 3 months after intubation and the therapeutic success was evaluated 6 months after intubation.

Results: There were performed 139 MI in 114 children and 119 BI in 88 children. The success rate 6 months after intubation is 135/139 (97.1%) in MI, 114/119 (95.8%) in BI and the difference in therapeutic results between MI and BI is not significant ($p = 0.737$).

Conclusion: Silicone intubation is an effective procedure for treating CNLDO without difference in therapeutic success between MI and BI.

Key words: congenital nasolacrimal duct obstruction (CNLDO), monocanalicular intubation (MI), bicanalicular intubation (BI)

Čes. a slov. Oftal., 72, 2016, No. 5, p. 178–181

ÚVOD

Intubace slzovodu silikonovou kanylou při VNS je výkon indikovaný zpravidla po neúspěšné konzervativní léčbě a opakovaných sondážích. Princip operace spočívá v přerušení překážky slzovodu a dočasném zavedení silikonové kanyly do slzných cest. Ta zde působí jako stent, tj. udržuje jejich lumen, sama však drenáž nezabezpečuje. Silikonová kanyla může být zavedena přes oba slzné kanálky, jedná se o bikanalikulární intubaci (BI), která byla provedena poprvé v 70. letech minulého století [22]. Kanyla může být zavedena také jen jedním kanálkem, horním nebo dolním, potom se jedná se o monokanalikulární intubaci (MI) a ta byla prvně

prezentována v 90. letech 20. století [7]. Dnes jsou v léčbě VNS používány jak MI, tak BI [3, 5, 6, 7, 8, 13, 14]. Proto je cílem naší práce srovnání léčebných výsledků obou těchto operačních technik.

METODIKA

V období 2006–2009 bylo na Klinice otorinolaryngologie a chirurgie hlavy a krku Fakultní nemocnice Ostrava provedeno 139 MI dolním kanálkem (obr. 1) u 114 dětí a 119 BI (obr. 2) u 88 dětí. Indikací k operaci byla vrozená neprůchodnost slzovodu po neúspěšné konzervativní léčbě a po

Červenka S.^{1,2,3}, Matoušek P.^{2,3},
Komínek P.^{2,3}

¹Lacrima oční centrum, s.r.o., Otrokovice

²Klinika otorinolaryngologie a chirurgie hlavy a krku, Fakultní nemocnice, Ostrava, přednosta prof. MUDr. P. Komínek, Ph.D., MBA

³Lékařská fakulta, Katedra kraniofaciálních oborů, Ostravská univerzita, vedoucí prof. MUDr. P. Komínek, Ph.D., MBA

Autoři práce prohlašují, že vznik i téma odborného sdělení a jeho zveřejnění není ve střetu zájmu a není podpořeno žádnou farmaceutickou firmou.



Do redakce doručeno dne 5. 9. 2016

Do tisku přijato dne 20. 10. 2016

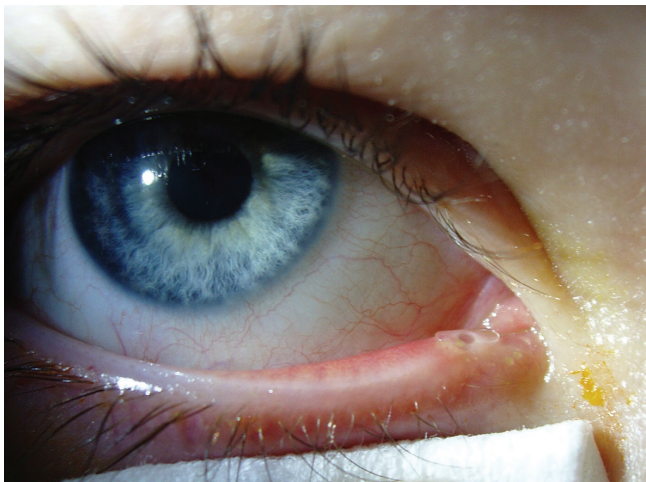
MUDr. Stanislav Červenka, Ph.D.

Lacrima oční centrum, s.r.o.

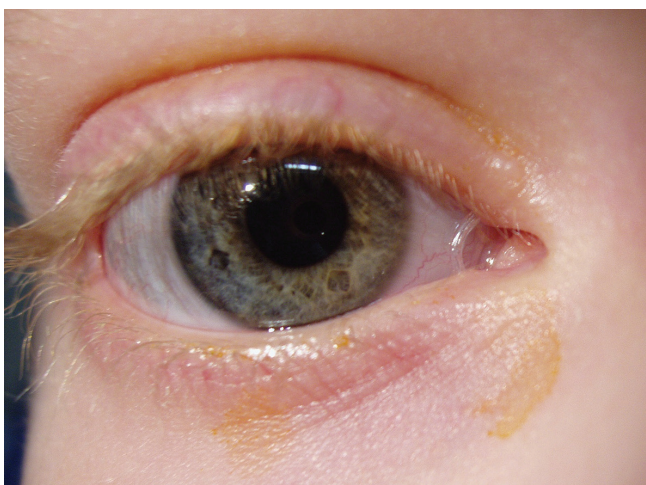tř. Osvobození 1388

765 02 Otrokovice

e-mail: cervenka.s@volny.cz



Obr. 1 Monokanalikulární intubace pravého oka, silikonová kanyla v dolním slzném bodu



Obr. 2 Bikanalikulární intubace pravého oka, silikonová kanyla mezi slznými body

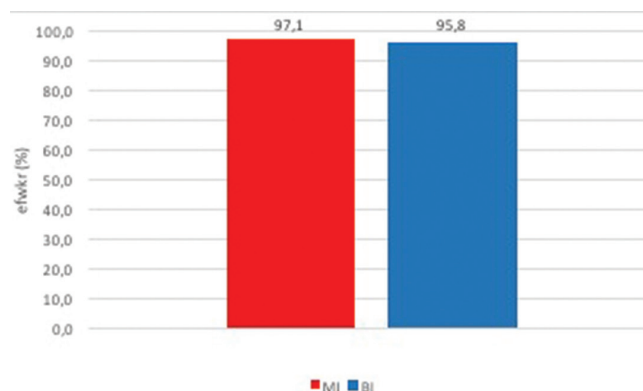
2 a více neúspěšných sondáží. Do zpracování byly zahrnuty děti ve věku 7–24 měsíců v době operace a vyloučeny byly případy s již dříve provedenou intubací nebo balónkovou dilatací slzovodu nebo s dakryocystorinostomií. Nebyly také hodnoceny stavy s poruchami polohy a funkce víček, s patologiemi slzných bodů a kanálků, s kraniofaciálními anomáliemi, s amniokélou, s akutní dakryocystitidou a děti s Downovým syndromem. Všechny operace byly provedeny v celkové anestézii ve spolupráci oftalmologa s otorinolaryngologem s využitím rigidních nosních endoskopů a vždy byly použity monokanalikulární a bikanalikulární intubační sety firmy ELLA-CS, s.r.o., Hradec Králové. Děti byly ambulantně kontrolovány za 1, 3 a 6 měsíců po intubaci. Při **všech** kontrolách byl zjištěn stav slzení a sekrece oční štěrbinou a vždy byla vyšetřena drenáž slzných cest fluorescein dye disappearance testem (FDT). Slzení a sekrece oční štěrbinou byly hodnoceny subjektivně rodiči a **objektivně lékařem (slzení – přítomno, nepřítomno, sekrece – přítomna, nepřítomna)** a FDT byl hodnocen dle Meyera et al. [16] jako negativní (FDT 0) – plná drenáž, málo pozitivní (FDT 1) – částečná

drenáž, vysoce pozitivní (FDT 2) – bez drenáže. Kanyly byly odstraněny vždy v lokální anestézii za 3 měsíce po operaci a léčebný efekt intubace byl definován jako stav bez subjektivních i objektivních projevů slzení a sekrece oční štěrbinou současně s plnou drenáží slzných cest (FDT 0).

Při statistickém hodnocení byl pro srovnání průměrného věku u MI a BI použit neparametrický Wilcoxonův test. Hodnocení léčebného efektu MI a BI za 6 měsíců po intubaci bylo provedeno pomocí chí-kvadrát testu pro dva výběry a pokud nebyla splněna podmínka jeho použití, byly výsledky zpracovány Fisherovým exaktním testem. Statistické testy byly hodnoceny na hladině významnosti 5 %.

VÝSLEDKY

Bylo hodnoceno 258 silikonových intubací slzovodu, z toho MI dolním kanálkem 139/258 (54 %) a BI 119/258 (46 %). Nejmladšímu pacientovi bylo v době operace 7 měsíců, nejstaršímu 24 měsíců a mezi průměrným věkem dětí u MI (11,4 měsíce) a u BI (11,2 měsíce) nebyl zjištěn statisticky významný rozdíl ($p = 0,191$). Při kontrole za 6 měsíců po intubaci je léčebný efekt u MI dolním kanálkem 135/139 (97,1 %), u BI 114/119 (95,8 %) (obr. 3) a mezi oběma typy intubace není statisticky významný rozdíl ($p = 0,737$).



Obr. 3 Léčebný efekt monokanalikulární (MI) a bikanalikulární intubace (BI)

DISKUSE

Silikonová intubace slzovodu byla poprvé popsána Quickerem a Drydenem v roce 1970 a stala se standardním výkonem při léčbě vrozené neprůchodnosti slzovodu [1–10, 13, 14, 17, 22]. K intubaci jsou zpravidla indikovány stavy po neúspěšné konzervativní léčbě a jedné nebo více sondáží, což jsou indikační kritéria přijatá i v našem hodnoceném souboru [1, 4, 9, 14, 25]. Někdy však může být intubace provedena i jako první intervenční výkon bez předchozích sondáží [5, 6]. Operuje se v celkové anestézii s možným využitím endoskopické techniky [3, 12, 13, 17, 20, 23]. Použití endoskopů umožní provést velkou část operace pod zrakovou kontrolou a tím zvyšuje její kvalitu a snižuje čas výkonu. Všechny naše intubace byly takto provedeny ve standardní spolupráci oftalmologa s otorinolaryngologem. MI může být

zavedena jak horním [6, 8, 10], tak dolním slzným kanálkem [13, 14]. Na našem pracovišti jsme pro MI zvolili kanálek dolní, protože ho primárně používáme při diagnostice i chirurgii slzných cest.

Léčebným efektem u intubací se zabývá mnoho prací. Většina z nich však hodnotí každý typ intubace samostatně a efekt se pohybuje u MI od 67,6 % do 97,1 % a u BI od 62,2% do 100,0 % [8, 10, 13, 17, 21, 25]. Výsledky se obtížně srovnávají hlavně z důvodu nejednotné definice efektu. Někteří pokládají za efekt jen absenci slzení nebo sekrece oka nebo obou současně [8, 14], jiní jej popisují jako odeznění klinických symptomů s vytvořenou drenáží slzných cest [6, 21, 25]. Někdy je efekt dělen na plný, částečný a žádný [10, 13]. V našem hodnocení jsme definovali léčebný efekt „přísně“ jako stav bez subjektivních i objektivních projevů slzení a sekrece oční štěrbinou a současně s plnou drenáží slzných cest potvrzenou FDT.

Některí autoři přímo srovnávají léčebné výsledky obou typů intubace. Lee et al. hodnotí 30 MI dolním kanálkem a 30 BI. Průměrný věk při MI byl 23,1 měsíce a u BI 23,3 měsíce. Všechny kanyly u MI byly odstraněny v lokální anestézii, u BI bylo 66,7 % kanyl odstraněno v celkové anestézii. Léčebný efekt definují autoři jako „kompletní odeznění symptomů“ s výsledkem 90,0 % pro MI a 93,3 % pro BI, přičemž mezi oběma typy intubací neshledávají signifikantní rozdíl [14]. Komínek et al. prezentují soubor 35 MI dolním kanálkem a 35 BI u dětí ve věku 10–30 měsíců. Kanyly byly odstraněny v lokální anestézii za 3–4 měsíce po intubaci a léčebný efekt byl definován jako plné odeznění symptomů nebo jen reziduální symptomy vždy s FDT 0-1. Úspěšnost je u MI 97,1 %, u BI 88,6 %

a mezi oběma technikami nebyl zjištěn statisticky významný rozdíl [13]. Fayet et al. zpracovali soubor 43 MI horním kanálkem a 77 BI. Průměrný věk při operaci byl pro všechny intubace 5,4 let a kanyly byly odstraněny v průměru u MI za 5,1 a u BI za 7,0 měsíců po intubaci. Byl hodnocen konečný stav bez slzení s výsledkem 67,6 % u MI a 62,3 % u BI, stav intermitentního slzení 23,6 % u MI a 30,2 % u BI a stav trvalého slzení 8,8 % u MI a 7,5 % u BI [8].

Hlavní diskutovanou otázkou je srovnání léčebného efektu MI a BI při vrozené neprůchodnosti slzovodu. Výše uvedené práce, které přímo efekt obou intubací srovnávají, nedocházejí ke statisticky významnému rozdílu mezi oběma technikami [13, 14]. Také výsledky našeho hodnocení jsou bez signifikantního rozdílu mezi oběma typy intubací při efektu 97,1 % u MI a 95,8 % u BI. Určitou výhodou MI je práce jen na jednom slzném kanálku. Tím je celý výkon v porovnání s BI časově méně náročný, je zde menší riziko poškození obou kanálků a také odstranění kanyly je jednodušší. Z těchto důvodů na našem pracovišti MI mírně preferujeme a je metodou první volby při intubaci slzovodu.

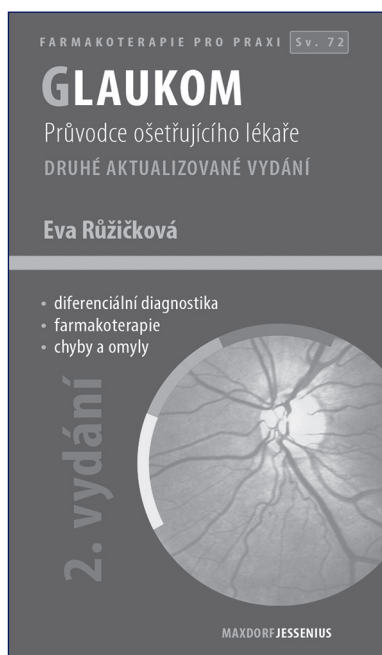
ZÁVĚR

MI i BI při vrozené neprůchodnosti slzovodu dnes patří ke standardním výkonům na slzných cestách. Léčebný efekt těchto operací je vysoký bez signifikantního rozdílu mezi oběma technikami. Výběr typu intubace je v kompetenci operačního týmu s přihlédnutím k technickému zázemí, zkušenostem a zvyklostem daného pracoviště.

LITERATURA

1. **Beigi, B., O'Keefe, M.:** Results of Crawford tube intubation in children. *Acta Ophthalmol*, 71; 1993: 405–407.
2. **Crawford, J.S.:** Intubation of obstruction in the lacrimal system. *Canad J Ophthal*, 12; 1977: 289–292.
3. **Červenka, S., Komínek, P.:** Silikonová intubace – léčba komplikovaných stavů vrozené neprůchodnosti slzných cest. *Čes a Slov Oftal*, 53(2); 1997: 122–127.
4. **Dortzbach, R.K., France, T.D., Kushner, B.J., et al.:** Silicone intubation for obstruction of the nasolacrimal duct in children. *Am J Ophthalmol*, 94; 1982: 585–590.
5. **El-Essawy, R.:** Effect of timing of silicone tube removal on the result of duct intubation in children with congenital nasolacrimal duct obstruction. *Ophthal Plast Reconstr Surg*, 29(1); 2013: 48–50.
6. **Engel, J.M., Hichie-Schmid, C., Khammar, A., et al.:** Monocanalicular silastic intubation for the initial correction of congenital nasolacrimal duct obstruction. *J AAPOS*, 11; 2007: 183–186.
7. **Fayet, B., Bernard, J.A.:** A monocanalicular stent with self-stabilizing meatic fixation in Sumery of excretory lacrimal ducts. Initial results. *Ophthalmologie*, 4; 1990: 351–357.
8. **Fayet, B., Bernard, J.A., Assouline, M., et al.:** Bicanalicular versus monocanalicular silicone intubation for nasolacrimal duct impotency in childhood. *Orbit*, 12; 1993: 149–156.
9. **Goldstein, S.M., Goldstein, J.B., Katowitz, J.A.:** Comparison of monocanalicular stenting and balloon dacryoplasty in secondary treatment of congenital nasolacrimal duct obstruction after failed primary probing. *Ophthal Plast Reconstr Surg*, 20; 2004: 352–357.
10. **Kaufman, L.M., Guay-Bhatia, L.A.:** Monocanalicular intubation with Monoka tubes for the treatment of congenital nasolacrimal duct obstruction. *Ophthalmology*, 105; 1998: 336–341.
11. **Komínek, P., Červenka, S., Novák, V.:** Intubace odvodných slzných cest – přehled některých technik. *Čes a Slov Oftal*, 53(1); 1997: 32–39.
12. **Komínek, P., Červenka, S., Novák, V.:** Intubation of the lacrimal pathways. *Ophthalmologica*, 214; 2000: 381–384.
13. **Komínek, P., Červenka, S., Pniak, T., et al.:** Monocanalicular versus bicanalicular intubation in the treatment of congenital nasolacrimal duct obstruction. *Gräfes Arch Clin Exp Ophthalmol*, 249; 2011: 1729–1733.
14. **Lee, H., Ahn, J., Lee, J.M., et al.:** Clinical effectiveness of monocanalicular and bicanalicular silicone intubation for congenital nasolacrimal duct obstruction. *J Craniofac Surg*, 23(4); 2012: 1010–1014.
15. **Lim, C.S., Martin, F., Beckenham, T., Cumming, R.G.:** Nasolacrimal duct obstruction in children: outcome of intubation. *J AAPOS*, 8; 2004: 466–472.
16. **Meyer, D.R., Antonello, A., Linberg, J.V.:** Assessment of tear drainage after canalicular obstruction using fluorescein dye disappearance. *Ophthalmology*, 97; 1990: 1670–1674.
17. **Migliori, M.E., Putterman, A.M.:** Silicone intubation for the treatment of congenital lacrimal duct obstruction: successful re-

- sults removing the tubes after six weeks. *Ophthalmology*, 95; 1988: 792–795.
18. **Noda, S., Hayasaka, S., Setogawa, T.:** Congenital nasolacrimal duct obstruction in Japanese infants: its incidence and treatment with massage. *J Pediatr Ophthalmol Strab*, 28; 1991: 20–22.
 19. **Nucci, P., Capoferri, C., Alfano, R., et al.:** Conservative management of congenital nasolacrimal duct obstruction. *J Pediatr Ophthalmol Strab*, 26; 1989: 39–43.
 20. **Pediatric Eye Disease Investigator Group.:** Primary treatment of nasolacrimal duct obstruction with nasolacrimal duct intubation in children younger than 4 years of age. *J AAPOS*, 12; 2008: 451–455.
 21. **Pelit, A., Caylakli, F., Yaycioglu, R.A., et al.:** Silicone intubation with the Ritleng method using intranasal endoscopy to treat congenital nasolacrimal duct obstruction. *Int J Pediatr Otorinolaryngol*, 73; 2009: 1536–1538.
 22. **Quickert, M.H., Dryden, R.M.:** Probes for intubation in lacrimal drainage. *Tr Am Acad Ophthalmol*, 74; 1970: 431–433.
 23. **Ratliff, C.D., Meyer, D.R.:** Silicone intubation without intranasal fixation for treatment of congenital nasolacrimal duct obstruction. *Am J Ophthalmol*, 118; 1994: 781–785.
 24. **Takahashi, Y., Kakizaki, H., Chang, W.O., et al.:** Management of congenital duct obstruction. *Acta Ophthalmol*, 88; 2010: 506–513.
 25. **Welsh, M.G., Katowitz, J.A.:** Timing of silicone tubing removal after intubation for congenital nasolacrimal duct obstruction. *Ophthalmol Plast Reconstr Surg*, 5(1); 1989: 43–48.



Eva Růžičková

GLAUKOM, 2. AKTUALIZOVANÉ A ROZŠÍŘENÉ VYDÁNÍ

Maxdorf 2016, 101 str., edice Farmakoterapie pro praxi, Sv. 72

Editor: Jan Hugo

ISBN: 978-80-7345-473-9

Formát: 110×190, vazba V2

Anotace

Glaukom zahrnuje skupinu chorob charakterizovaných zvýšeným nitroočním tlakem vedoucích k poškození optického nervu a často ke ztrátě zraku. Přes velký pokrok v léčebných možnostech jde o chorobu s prvořadou medicínskou i společenskou závažností.

Druhé vydání úspěšné publikace doc. MUDr. Evy Růžičkové, CSc., přináší aktuální stav diagnostiky a terapie glaukomu. Jako u všech publikací edice Farmakoterapie pro praxi, i v této knize je kladen důraz na praktické přístupy k terapii. Kniha je určena především oftalmologům, užitečná bude i pro praktické lékaře.

Objednávky zasílejte e-mailem nebo poštou: LD, s.r.o. Tiskárna Prager, Kováků 9, 150 00 Praha 5, e-mail: tiskarnaprager@prager-print.cz, tel.: 251 566 585, mobil: 602 377 675.