

VÝSLEDKY IMPLANTACE TRIFOKÁLNÍ TORICKÉ ČOČKY U PACIENTŮ S KATARAKTOU

SOUHRN

Cíl: Zhodnotit výsledky operace katarakty s implantací nitrooční trifokální torické čočky a zjistit přesnost korekce astigmatismu, rotační stabilitu čočky a bezpečnost zákroku.

Soubor a metodika: Soubor zahrnoval 22 očí 16 pacientů průměrného věku 58 ± 11 let (39 až 75 let), kterým byla naimplantována čočka AT LISA tri toric 939MP unilaterálně, bilaterálně či v kombinaci s AT LISA tri 839MP. Průměrná sledovací doba byla 5 měsíců. Hodnotili jsme předoperační a pooperační decimální nejlépe korigovanou a nekorigovanou zrakovou ostrost do dálky. Zrakovou ostrost do blízka a na střed jsme měřili na Jaegerových optotypech. Dále jsme sledovali manifestní refrakci, hodnotu rohovkového astigmatismu, pozici implantované čočky v oku, komplikace a pomocí dvou typů dotazníků subjektivní spokojenost pacientů s viděním.

Výsledky: Sférický ekvivalent se z předoperačních $-1,32 \pm 4,05$ D ($-9,25$ až $4,00$ D) změnil na $-0,23 \pm 0,21$ D ($-0,75$ až $0,00$ D) po zákroku. Předoperační rohovkový astigmatismus byl $-1,97 \pm 0,76$ D ($-4,02$ až $-1,01$ D) a hodnota manifestního astigmatismu byla $-1,70 \pm 1,26$ D. Po zákroku se manifestní astigmatismus signifikantně snížil na hodnotu $-0,34 \pm 0,37$ D ($p < 0,001$). Průměrná monokulární nekorigovaná zraková ostrost do dálky vzrostla z $0,26 \pm 0,18$ ($0,05$ až $0,60$) před zákrokem na pooperační hodnotu $0,88 \pm 0,13$ ($0,60$ až $1,00$) ($p < 0,001$). Došlo také ke statisticky výraznému zlepšení nejlépe korigované zrakové ostrosti, z předoperační hodnoty $0,57 \pm 0,24$ na výslednou hodnotu $1,02 \pm 0,07$ ($p < 0,001$). Průměrná monokulární nekorigovaná zraková ostrost na blízko byla po zákroku J1-2, na střed odpovídala J3-4.

Žádné závažné komplikace nebyly pozorovány. Na základě dotazníků jsou všichni pacienti s viděním velice spokojeni a jsou nezávislí na brýlích.

Závěr: V této studii jsme implantací trifokální čočky AT LISA tri toric dosáhli u pacientů s kataraktou dobrých výsledků funkčního vidění na dálku, střední vzdálenost i blízko, a zároveň došlo k výraznému snížení celkového astigmatismu. Zákrok tak vedl k vysoké subjektivní spokojenosti pacientů a k jejich nezávislosti na brýlích.

Klíčová slova: trifokální torická nitrooční čočka, katarakta, astigmatismus, refrakční výsledky, subjektivní spokojenost pacientů

SUMMARY

OUTCOMES OF TRIFOCAL TORIC LENS IMPLANTATION IN CATARACT PATIENTS

Aim: The aim of our study was to evaluate the outcome of cataract surgeries with implantation of intraocular trifocal toric lens, and to study the accuracy of astigmatism correction, lens rotational stability, and safety of the procedures.

Patients and Methods: Our study comprised 22 eyes of 16 patients who underwent unilateral or bilateral implantation of AT LISA tri toric 939MP, or its implantation in combination with AT LISA tri 839MP. Mean patient age was 58 ± 11 years (39 to 75 years). Mean follow-up was 5 months. Evaluated parameters were preoperative and postoperative decimal corrected (CDVA) and uncorrected (UDVA) distance visual acuity. Uncorrected near (UNVA) and intermediate (UIVA) visual acuity was obtained with Jaeger optotypes. Furthermore, we studied manifest refraction, amount of corneal astigmatism, implanted lens position, and potential complications. Using two types of questionnaires we surveyed patients on their subjective satisfaction with vision.

Results: Spherical equivalent changed from preoperative -1.32 ± 4.05 D (-9.25 to 4.00 D) to postoperative -0.23 ± 0.21 D (-0.75 to 0.00 D). Preoperative corneal astigmatism was -1.97 ± 0.76 D (-4.02 to -1.01 D), manifest astigmatism was -1.70 ± 1.26 D. After the surgery, manifest astigmatism significantly improved to -0.34 ± 0.37 D ($p < 0.001$). Mean monocular UDVA increased from 0.26 ± 0.18 (0.05 to 0.60) to postoperative 0.88 ± 0.13 (0.60 to 1.00) ($p < 0.001$). CDVA also improved significantly, from 0.57 ± 0.24 to a final value of 1.02 ± 0.07 ($p < 0.001$). Mean postoperative monocular UNVA was Jaeger 1-2, UIVA corresponded to Jaeger 3-4.

No serious complications were recorded. Based on the outcome of questionnaires, all patients are satisfied with their vision and they are independent of spectacles.

Conclusion: In the present study we have obtained very good functional outcomes of vision at far, near and intermediate in cataract patients after trifocal AT LISA tri toric lens implantation. Also, total astigmatism in studied eyes was substantially reduced. The treatment led to a high subjective satisfaction of patients and to their independence of spectacles.

Key words: trifocal toric intraocular lens, cataract, astigmatism, refractive outcomes, patient subjective satisfaction

Čes. a slov. Oftal., 72, 2016, No. 3, p. 58–64

Brožková M.^{1,2}, Filipec M.¹, Filipová L.¹, Holubová A.¹, Hlinomazová Z.^{1,2}

¹Evropská oční klinika Lexum, Praha, lékařská ředitelka doc. MUDr. Zuzana Hlinomazová, Ph.D.

²Lékařská fakulta Univerzity Karlovy v Hradci Králové, děkan prof. MUDr. RNDr. Miroslav Červinka, CSc.

Předneseno na XXIII. výročním sjezdu České oftalmologické společnosti ČSL JEP v Hradci Králové, 17. září 2015.

Autoři práce prohlašují, že vznik i téma odborného sdělení a jeho zveřejnění není ve střetu zájmu a není podpořeno žádnou farmaceutickou firmou.



Do redakce doručeno 2. 11. 2015
Do tisku přijato dne 10. 6. 2016

MUDr. Markéta Brožková
Evropská oční klinika Lexum
Antala Staška 1670/80
140 00 Praha 4 - Krč
e-mail: brozkova@lexum.cz

ÚVOD

Operace šedého zákalu je v oftalmologii nejčastěji prováděným chirurgickým zákrokem a celosvětově i jedním z nejčastějších chirurgických zákroků vůbec. Aktivní životní styl s sebou přináší vysoké nároky na vidění, kdy kromě refrakční vady a presbyopie může v pozdějším věku kvalitu vidění zhoršovat přítomnost šedého zákalu (katarakty).

Jako vhodná metoda se pro současné řešení šedého zákalu, a zároveň korekce presbyopie a refrakční vady, jeví implantace trifokální nitrooční čočky; u pacientů s vyšším stupněm astigmatismu pak implantace její torické varianty. Příkladem je trifokální torická čočka AT LISA tri toric 939MP (Carl Zeiss Meditec AG) (obr. 1, obr. 2). První krátkodobé výsledky implantace tohoto typu nitrooční čočky u pacientů po operaci katarakty byly publikovány teprve nedávno (11, 12). U pacientů po refrakční výměně čočky (RLE) (6, 15, 16), či v kombinovaném souboru (5, 9, 17) byly výsledky zatím prezentovány formou přednášek na mezinárodních oftalmologických kongresech či jako příspěvky shrnující první zkušenosti s implantací (1).

Kromě funkčních výsledků je však důležité zhodnotit také subjektivní spokojenost pacientů, abychom ověřili, zda je vhodné tento typ difrakční čočky implantovat u pacientů s kataraktou a s vyšším astigmatismem. I přes bezproblémo-

vý průběh operace a výborné refrakční výsledky může být totiž spokojenost pacientů s viděním ovlivněna také individuální pooperační adaptací na implantovanou čočku (7).

V naší průřezové studii jsme proto sledovali funkční výsledky pooperačního vidění, rotační stabilitu čočky, účinnost a bezpečnost zákroku a subjektivní spokojenost pacientů.

PACIENTI A METODIKA

Do studie bylo zařazeno 16 pacientů (22 očí), kteří v letech 2013 a 2014 podstoupili operaci katarakty s implantací trifokální torické čočky typu plate-haptic design AT LISA tri toric 939MP (Carl Zeiss Meditec AG) na Evropské oční klinice Lexum v Praze. Průměrný věk pacientů (6 žen a 10 mužů) v době operace byl 58 ± 11 let (39 až 75 let). Sledovací doba byla v průměru 5 měsíců.

Indikačním kritériem pro řešení astigmatismu byla hodnota 0,5 D cyl a více (dle IOL Masteru). V rozmezí hodnot 0,5 až 1,5 D cyl byly zpravidla provedeny limbální relaxační incise (LRI), u vyšších hodnot byla implantována torická čočka. Při rozhodování však měla vliv také osa astigmatismu, stabilita slzného filmu a výše astigmatismu druhého oka. Pro horší snášenlivost zbytkového astigmatismu proti pravidlu byla u očí pod 1,5 D cyl upřednostněna torická varianta nitrooční čočky, která má rovněž u tohoto typu astigmatismu vyšší efektivitu korekce. Stejně tak u očí se zhoršenou kvalitou a stabilitou slzného filmu byla zvolena implantace torické čočky, aby kvůli nářezům na rohovce (LRI) nedocházelo k jeho dalšímu narušení. U pacientů s astigmatismem nad 1,5 D na jednom oku a kolem 1,0 D na druhém byla u obou očí preferována torická nitrooční čočka pro symetričnost a zachování stejné operační techniky.

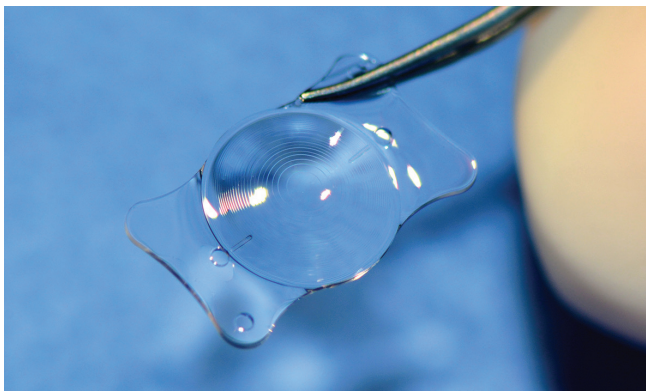
Vyšetření pacienta

U každého pacienta bylo před operací provedeno kompletní oční vyšetření, měření decimální nekorigované (NZO) a nejlépe korigované (NKZO) zrakové ostrosti a přístrojová měření ke zhodnocení vhodnosti indikace operace a výběru nitrooční čočky. Biometrie a rohovkový astigmatismus byly měřeny pomocí přístroje IOL Master 500 (Carl Zeiss Meditec AG), keratometrie byla získána na základě měření keratografem OCULUS (OCULUS Optikgeräte GmbH). Nitrooční tlak byl měřen tonometrem NIDEK NT-2000 (NIDEK CO., LTD).

Pro výpočet síly nitrooční čočky jsme použili data z přístroje IOL Master (a to při shodě keratometrie z rohovkového keratografu). Po zadání do online kalkulátoru Z-CALC (Carl Zeiss Meditec AG) byla vybrána taková síla čočky, která vedla k nejnižší možné zbytkové refrakční odchylce.

Operační technika

U všech pacientů byla provedena nekomplikovaná operace katarakty. Operační postup zahrnoval lokální instilační anestézii, 2,2 mm širokou vstupní rohovkovou incizi s jednou paracentézou, kapsulorexi o velikosti 5,0 mm, fakoemulzifikaci (Alcon INFINITI/ CONSTELLATION Vision System), implantaci torické čočky do vaku pomocí injektoru BLUEMIXS 180 (Carl Zeiss Meditec AG) a její umístění do osy astigmatismu.



Obr. 1 Trifokální torická čočka AT LISA tri toric 939MP (Carl Zeiss Meditec AG)



Obr. 2 Trifokální torická čočka AT LISA tri toric 939MP (Carl Zeiss Meditec AG)

Trifokální torická čočka AT LISA tri toric 939M/MP (Carl Zeiss Meditec AG) s difrakční optikou má adici +3,33 D na blízko a +1,66 D na střední vzdálenost. Je vyrobena z hydrofilního akrylátu s hydrofobní povrchovou úpravou a umožňuje korigovat astigmatismus do 4,0 D (u preloádané verze; AT LISA tri toric 939MP) nebo až do 12,0 D cyl (u nepreloádané verze; AT LISA tri toric 939M). Trifokální torické čočky v našem souboru byly implantovány bilaterálně, unilaterálně (pro přítomnost katarakty pouze na 1 oku), nebo v kombinaci s netorickou variantou AT LISA tri 839MP. Hodnoty refrakční síly implantovaných čoček se pohybovaly od 15,50 do 28,00 sférické a od 1,00 do 5,00 cylindrické dioptrie.

Pooperační vyšetření

Pooperační kontroly probíhaly 1 den, 1 týden, 1 měsíc a 3 měsíce po zákroku, a dále dle doporučení ošetřujícího lékaře. Všichni byli vyšetřováni podle standardního postupu u pacientů po operaci katarakty.

Během pooperačních kontrol byla sledována decimální nekorigovaná a nejlépe korigovaná zraková ostrost do dálky pomocí Snellenových optotypů. K měření do blízka a na střední vzdálenost byly použity Jaegerovy tabulky. Zraková ostrost byla vyhodnocována jak monokulárně, tak binokulárně.

U očí v našem souboru byla také zjišťována pozice implantované čočky v mydriáze pomocí paprsku na šterbinové lampě.

Subjektivní spokojenost pacientů

Spokojenost pacientů s viděním po zákroku a jejich nezávislost na brýlové korekci jsme zjišťovali pomocí dvou dotazníků. První dotazník (nestandardizovaný) obsahoval 22 otázek s 5 podotázkami týkajícími se spokojenosti pacientů s jejich viděním na dálku, střed a blízko. Většina odpovědí byla ve formě 3bodové škály s možností jediné odpovědi. Zjišťovali jsme také spokojenost s viděním za šera, při řízení auta a při běžných aktivitách (práce s počítačem, čtení různých typů tiskovin a textů, sledování televize a sport). Dále jsme se ptali na přítomnost fotických fenoménů (rozptyl a kruhy kolem světla). Na závěr jsme pacienty požádali o vyhodnocení celkové spokojenosti po operaci. Druhý dotazník byl zaměřen na spokojenost s viděním do blízka. Jednalo se o standardizovaný dotazník Near Activity Vision Questionnaire (NAVQ) (2). Dotazník obsahoval 10 otázek zjišťujících potíže pacienta (spojené s viděním) při čtení malého textu, etiket a cenovek, dopisů, při psaní a čtení vlastního písma, při práci s počítačem a mobilním telefonem, sledování blízkých předmětů (např. při hraní karet) apod. Dotazník byl hodnocen pomocí NAVQ skóre na škále 0-100 logitů (0 = nejlepší hodnocení, 100 = nejhorší hodnocení).

Zpracování dat

K analýze dat a tvorbě standardních grafů byl použit program Datagraph-med (verze 4.10; Ingenieurbüro Pieger GmbH, Wendelstein, Německo). Statistické analýzy byly provedeny v programu STATISTICA (verze 12.7, Dell Software Inc., Aliso Viejo, CA, USA). Normalita dat byla testována pomocí Shapiro-Wilkova testu. K otestování rozdílů mezi předoperačními

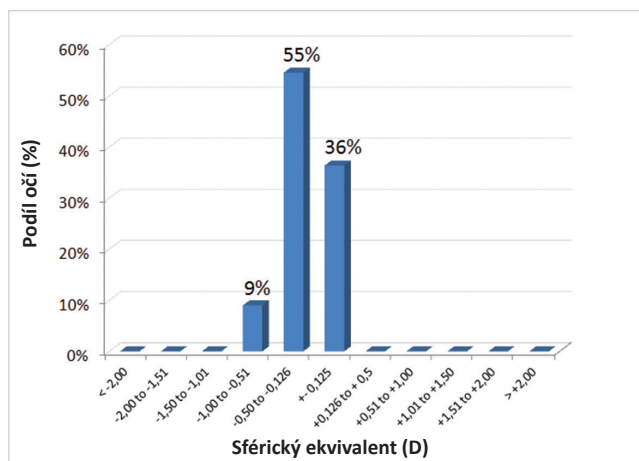
a pooperačními hodnotami studovaných proměnných byl použit Wilcoxonův neparametrický test, v případě porovnání hodnot nitroočního tlaku byl použit párový t-test. Za statisticky signifikantní byla považována *p*-hodnota nižší než 0,05.

VÝSLEDKY

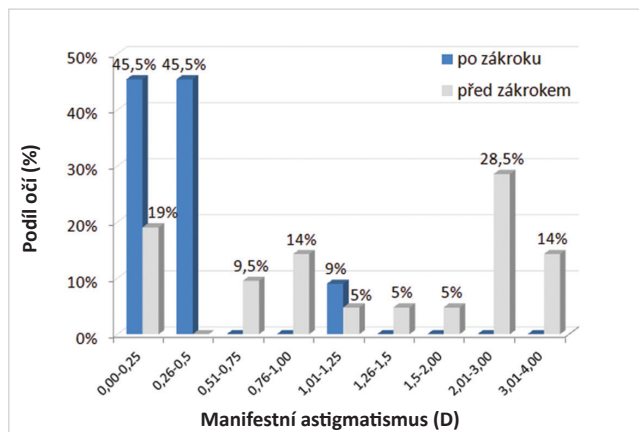
Původní refrakční vada 22 očí zařazených do souboru byla hypermetropie u 14 očí a myopie u 2 očí, 6 očí bylo původně emetropických. U několika očí však došlo vlivem katarakty k výrazné myopizaci. Šest pacientů podstoupilo bilaterální implantaci AT LISA tri toric 939MP, 4 pacientům byla do jednoho oka naimplantována torická a do druhého netorická varianta čočky AT LISA tri, a 6 pacientů podstoupilo unilaterální implantaci torické varianty.

Předoperační a pooperační průměrné hodnoty a rozmezí sledovaných parametrů jsou shrnuty v tabulce 1.

Sférický ekvivalent se z předoperačních $-1,32 \pm 4,05$ D ($-9,25$ až $4,00$ D) změnil na $-0,23 \pm 0,21$ D ($-0,75$ až $0,00$ D). Po operaci bylo 91 % očí v rozmezí $\pm 0,5$ D a 100 % očí v rozmezí $\pm 1,0$ D sférického ekvivalentu (graf 1).

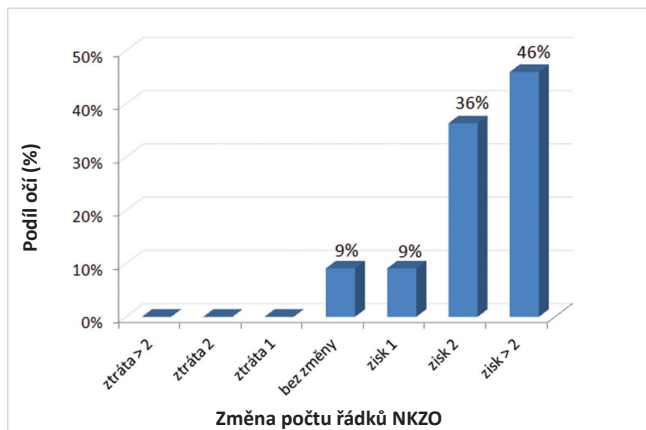


Graf 1 Pooperační sférický ekvivalent (D) ve studovaném souboru očí po operaci katarakty s implantací trifokální torické nitrooční čočky AT LISA tri toric 939MP

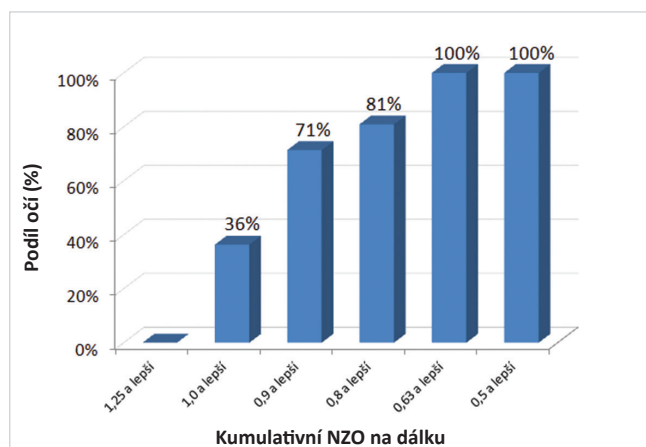


Graf 2 Manifestní astigmatismus (D) před a po operaci

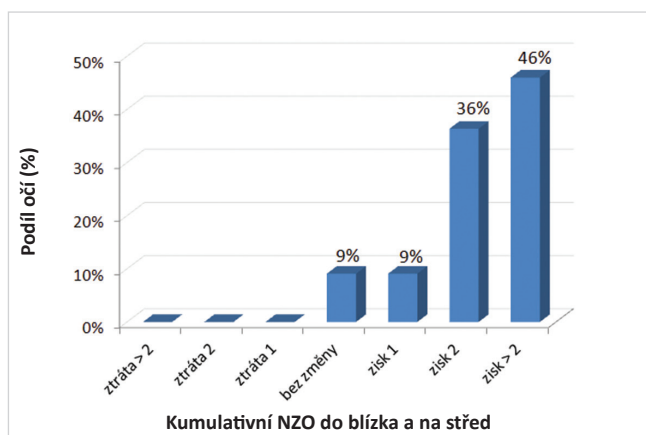
Předoperační astigmatismus naměřený pomocí IOL Masteru byl $-1,97 \pm 0,76$ D ($-4,02$ až $-1,01$ D). Předoperační manifestní astigmatismus byl $-1,70 \pm 1,26$ D, po operaci se signifikantně zlepšil na hodnotu $-0,34 \pm 0,37$ D ($p < 0,001$). Po operaci mělo 91 % očí cylindrickou odchylku mezi 0,0 a 0,5 D (graf 2).



Graf 3 Změna počtu řádků nejlépe korigované zrakové ostrosti (NKZO) vyjadřující bezpečnost zákroku



Graf 4 Kumulativní monokulární nekorigovaná zraková ostrost (NZO) na dálku po zákroku



Graf 5 Kumulativní monokulární nekorigovaná zraková ostrost (NZO) do blízka a na střed ve studovaném souboru očí po zákroku

Ve studovaném souboru očí došlo ke statisticky významnému zlepšení monokulární NKZO z $0,57 \pm 0,24$ ($0,05$ až $0,70$) na výslednou hodnotu $1,02 \pm 0,07$ ($0,90$ až $1,20$) ($p < 0,001$). Po zákroku získalo 91 % očí 1 a více řádků NKZO, 82 % získalo 2 a více řádků. U žádného z pacientů nedošlo ke ztrátě řádků NKZO (graf 3).

Průměrná monokulární NZO do dálky vzrostla z předoperační hodnoty $0,26 \pm 0,18$ ($0,05$ až $0,60$) na pooperačních $0,88 \pm 0,13$ ($0,60$ až $1,00$) ($p < 0,001$). Po zákroku mělo 71 % očí monokulární NZO lepší než 0,9 a 100 % očí vidělo lépe než 0,5 (graf 4).

Průměrná monokulární nekorigovaná zraková ostrost do blízka byla po zákroku J1-2, na střední vzdálenost odpovídala J3-4 (graf 5).

Komplikace

V pooperačním období bylo u 1 pacienta nutno reponovat čočku z důvodu její rotace. První den po zákroku byl zjištěn posun implantované čočky od plánované osy o 89 stupňů. Čočka byla reponována, avšak následující den byl opět pozorován její posun o 66 stupňů. Při druhé repozici torické čočky byl současně aplikován distenzní kroužek. Během dalšího sledovacího období již byla její pozice stabilní. Torická čočka druhého oka tohoto pacienta zůstala od operace ve správné pozici. U dalších 6 očí byla naměřena odchylka od plánované osy v rozmezí od 2 do 10 stupňů, avšak pro dobrou zrakovou ostrost nebyla u těchto očí nutná repozice čočky.

Nd:YAG kapsulotomie pro opacifikaci zadního pouzdra čočky a snížení zrakové ostrosti v průměru o 2 řádky byla provedena u 3 očí s odstupem 4, 5 a 10 měsíců po zákroku.

Laserová dokorekce pomocí fotorefraktivní keratektomie (PRK) byla provedena u 2 očí. U prvního pacienta, který měl pooperační sférickou odchylku, byla kalkulace prováděna na základě měření imerzní biometrie pro sytost katarakty, což mohlo ovlivnit přesnost výpočtu síly čočky. Důvodem dokorekce u druhého pacienta byl zbytkový astigmatismus.

Žádné závažné komplikace nebyly pozorovány.

Spokojenost

Nestandardizovaný dotazník vyplnilo 15 pacientů. S viděním na dálku bylo zcela spokojeno 80 % pacientů, 20 % bylo částečně spokojeno, nikdo nebyl nespokojen. S viděním při řízení auta bez brýlí bylo zcela spokojeno 87 % pacientů a 13 % pacientů bylo částečně spokojeno. Pacienti uvedli, že na řízení auta nosí brýle pouze výjimečně (87 % pacientů nikdy, 13 % občas). Všichni dotázaní byli spokojeni s viděním na blízko (93 % pacientů zcela spokojeno, 7 % částečně), i s viděním na střední vzdálenost, např. při práci na počítači (93 % zcela spokojeno, 7 % částečně). Pacienti jsou bez brýlí schopni přečíst telefonní seznam, jízdní řád či mapu (93 % zcela schopni, 7 % částečně), jídelní lístek, noviny, cenovky a napsat textovou zprávu na mobilním telefonu (všichni zcela schopni), vidět dobře na televizi (93 % zcela schopni, 7 % částečně) a při sportování (93 % zcela schopni, 7 % částečně).

Vnímání rušivých vjemů uvedlo 87 % pacientů. Nejčastěji je vnímají za šera (62 %) a za tmy (69 %), méně za umělého (23 %) a denního (8 %) světla. Světla aut a rozptýlené světlo některým pacientům vadí (13 % pacientů nevadí, 80 % mírně vadí, 7 %

Tab. 1 Průměrné předoperační a pooperační hodnoty s rozsahy sledovaných proměnných. Statisticky signifikantní rozdíly těchto proměnných před zákrokem a po zákroku jsou označeny hvězdičkou

	Před zákrokem		Po zákroku		p-hodnota
	průměr ± SD	(min až max)	průměr ± SD	(min až max)	
Sféra (D)	-0,46 ± 4,06	(-8,75 až 5,25)	-0,06 ± 0,24	(-0,75 až 0,50)	0,825
Astigmatismus (D)	-1,70 ± 1,26	(-4,00 až 0,00)	-0,34 ± 0,37	(-1,25 až 0,00)	<0,001*
Sf. ekvivalent (D)	-1,32 ± 4,05	(-9,25 až 4,00)	-0,23 ± 0,21	(-0,75 až 0,00)	0,754
NZO (decimální)	0,26 ± 0,18	(0,05 až 0,60)	0,88 ± 0,13	(0,60 až 1,00)	<0,001*
NKZO (decimální)	0,57 ± 0,24	(0,05 až 0,70)	1,02 ± 0,07	(0,90 až 1,20)	<0,001*
NOT (mm Hg)	16,41 ± 2,51	(10,30 až 20,00)	15,00 ± 1,71	(12,00 až 18,00)	0,022*

Pozn.: NZO – nekorigovaná zraková ostrost na dálku, NKZO – nejlépe korigovaná zraková ostrost na dálku, NOT – nitrooční tlak

spíše vadí, 0 % výrazně vadí). Rozptyl světél však 80 % pacientů nepovažuje za omezující, 20 % jej považuje za mírně omezující, nikdo z pacientů jej nepovažuje za výrazně omezující.

Všichni pacienti byli po zákroku s viděním celkově spokojeni (90 % pacientů bylo zcela spokojeno, 10 % pacientů spíše spokojeno, nikdo nebyl nespokojen) a stejný zákrok by doporučili blízké osobě (90 % rozhodně ano, 10 % spíše ano). Nikdo z pacientů není po operaci závislý na brýlové korekci. Standardizovaný dotazník NAVQ zaměřený na vidění do blízka a na střední vzdálenost vyplnilo 14 pacientů, průměrné NAVQ skóre bylo 15,75 ± 10,69 logitů (0,00 až 33,30 logitů).

DISKUSE

Operací šedého zákalu došlo v naší studii ke zlepšení nejlépe korigované zrakové ostrosti, kdy více než 82 % pacientů získalo 2 a více řádků, u nikoho pak nedošlo ke ztrátě řádku. Implantace trifokální torické čočky také vedla k výraznému snížení astigmatismu a tím k celkovému zlepšení nekorigované zrakové ostrosti.

Dobré výsledky této metody potvrzuje také studie autorů Kretz a kol. (11). Průměrná monokulární pooperační NZO na dálku v jejich souboru byla 0,13 logMAR (~ 0,7-0,8 decimálně), zatímco v našem souboru jsme naměřili průměrnou hodnotu 0,88. Průměrná monokulární pooperační NKZO na dálku 0,00 logMAR (~ 1,00 decimálně) v jejich souboru odpovídala hodnotě naměřené v naší studii. Průměrná pooperační NZO na střed byla v porovnání s našimi výsledky lepší (0,08 logMAR ~ J2), zatímco NZO na blízko byla mírně horší (0,13 logMAR ~ J2-3).

Pacienti po operaci katarakty s implantací AT LISA tri toric sledoval také Fabian (8). Autor uvádí, že všech 40 pacientů zařazených do studie mělo po zákroku NKZO 1,0 a lepší, a jejich minimální vizus do blízka odpovídal J3. Průměrná NZO není v abstraktu uvedena, u všech pacientů však byla 0,40 a lepší (8). Výsledky prezentované autory Monteiro a kol. (15) ukázaly, že refrakční výměna čočky (RLE) s implantací AT LISA tri toric vedla u 40 očí k průměrné pooperační monokulární NZO na dálku 0,94, na střed 0,94 a na blízko 0,75; žádný z pacientů neztratil řádek NKZO či více (15). V naší předchozí studii výsledků implantace této čočky u prvních 5 pacientů

(8 očí) po RLE (16) byla průměrná pooperační monokulární NZO 0,89, NZO do blízka odpovídala J1-2 a NZO na střed byla J3-4. Manifestní astigmatismus byl snížen z předoperační hodnoty -1,13 ± 0,53 D na pooperačních -0,31 ± 0,41 D (16).

Vhodným ekvivalentem by mohla být torická čočka FineVision toric POD FT (PhysIOL), která je (podobně jako AT LISA tri toric 939MP) trifokální, zatím však nebyly publikovány práce, které by se zabývaly refrakčními výsledky této nitrooční čočky. Výsledky naší studie jsou však srovnatelné s výsledky implantace netorických trifokálních čoček, jako je AT LISA tri 839MP (Carl Zeiss Meditec AG) (13) a FineVision Micro F (PhysIOL) (3, 20). Nekorigovaná zraková ostrost byla sice v porovnání s výsledky AT LISA tri 839MP (13) v průměru nižší o jeden řádek, avšak při srovnání se studiemi implantace čočky FineVision Micro F autorů Cochener a kol. (3) a Vryghem a Heireman (20), byly hodnoty naměřené v našem souboru téměř shodné. Nekorigovaná zraková ostrost byla dokonce o 2 řádky lepší, než udává Sheppard a kol. (18). Nespornou výhodou implantace nitrooční čočky AT LISA tri toric je také její možná kombinace s netorickou variantou v případě rozdílných hodnot astigmatismu jednoho a druhého oka a široký rozsah dioptrií i cylindrů.

Jedním z cílů implantace této čočky je řešení astigmatismu. V našem souboru jsme dosáhli statisticky signifikantního snížení z předoperační průměrné hodnoty -1,70 ± 1,26 D na -0,34 ± 0,37 D. Tyto výsledky jsou srovnatelné s hodnotami dosaženými u trifokální torické čočky ve studii autorů Kretz a kol. (11), kde došlo ke snížení astigmatismu z -1,21 ± 1,01 D na pooperačních -0,40 ± 0,31 D a ve studii Mojzis a kol. (12), kde byl astigmatismus snížen z -1,80 ± 1,65 D na hodnotu -0,35 ± 0,27 D. Podobného výsledku bylo dosaženo také u multifokálních torických čoček, např. Lentis Mplus toric (Oculentis GmbH) (19) a AT LISA toric 909M (Carl Zeiss Meditec AG) (14).

U všech typů torických čoček je přesná kalkulace nitrooční čočky složitější než u čočky netorické. Konečný výsledek tak záleží nejen na přesnostech měření před operací, ale také na chirurgicky indukovaném astigmatismu a hojení oka po zákroku. Samotné usazení implantované čočky ve vaku pak záleží na více faktorech, které nelze exaktně změřit či predikovat. Lze se domnívat, že u některých očí nemusí být vak zcela symetrický, což může vést k částečné decentraci čočky, v případě menšího oka pak k jejímu předozadnímu vychýlení. Všechny

ny tyto a další faktory (neuroadaptace, úhel kappa, optické aberace vyšších řádů apod.), včetně správné pozice osy čočky, pak mohou mít vliv na konečnou refrakční odchylku a jsou stále předmětem zkoumání a odborných diskusí (4, 10).

Stabilita torických nitroočních čoček v oku je klíčová především u vyšších cylindrických vad, kde může rotace čočky výrazně snížit pooperační vizus pacienta. I přes ideální pozici čočky v oku pak přesnost korekce cylindrické vady může, kromě výše zmíněných faktorů, souviset také s odstupem jednotlivých kroků cylindrické korekce dané čočky. U čočky AT LISA tri toric 939M/MP je odstup kroků 0,5 cylindrické dioptrie. Přesnost zákroku by se tedy mohla zvýšit, pokud by čočka byla dostupná v krocích po 0,25 cylindrické dioptrie.

Ve studovaném souboru byla z důvodu refrakční odchylky u 2 očí nutná laserová korekce pomocí PRK a u 1 oka byla provedena opakovaná rotace čočky s následnou aplikací distenzního kroužku. Žádné závažné komplikace během operace ani v pooperačním období nebyly zaznamenány.

Z pohledu pacienta je podstatná především jeho subjektivní spokojenost s pooperačním viděním. Pomocí nestandardizovaného dotazníku jsme zjistili, že pacienti jsou velice spokojeni s viděním na všechny tři klíčové vzdálenosti

a případné vedlejší světelné fenomény nevnímají jako rušivé. Průměrná hodnota skóre dotazníku Near Activity Vision Questionnaire odpovídala hodnotám zjištěným u pacientů s multifokálními čočkami (2, 18) a výsledky tohoto standardizovaného dotazníku potvrdily vysokou spokojenost pacientů s viděním na blízko a střední vzdálenost.

Přestože krátkodobé výsledky implantace této trifokální torické čočky jsou velice slibné, bude podstatné pacienty dále sledovat a vyhodnotit přínos a stabilitu tohoto zákroku v delším časovém intervalu.

ZÁVĚR

U pacientů s kataraktou a vyšším stupněm astigmatismu jsme implantací trifokální torické čočky dosáhli výrazného snížení celkového astigmatismu, což ukazuje na vysokou efektivitu této metody. Z výsledků vyplývá výrazné zlepšení nekorigované i korigované zrakové ostrosti do dálky, což spolu s velice dobrou zrakovou ostrostí na blízko a střední vzdálenost přispívá k vysoké subjektivní spokojenosti pacientů a k jejich nezávislosti na brýlích.

LITERATURA

- Breyer, D.R.H.:** Successful implantation of toric multifocal IOLs. *Cataract & Refractive Surgery Today Europe*, June 2014. [cit. 2016-04-08]. Dostupné z http://www.breyerkaymak-angenchirurgie.de/_pdf/2014_06_successful_implantation_tmioi_crste.pdf.
- Buckhurst, P.J., Wolffsohn, J.S., Gupta, N. et al.:** Development of a questionnaire to assess the relative subjective benefits of presbyopia correction. *J Cataract Refract Surg*, 2012; 38(1): 74–9.
- Cochener, B., Vryghem, J., Rozot, P. et al.:** Visual and refractive outcomes after implantation of a fully diffractive trifocal lens. *Clin Ophthalmol*, 2012; 6: 1421–7.
- Čech, R., Ressová, K., Prusáková, I.:** Vyhodnocení pooperačního předozadního posunu čoček AcrySof Single-piece v čase a posouzení jeho vlivu na výslednou refrakci. *Čes a Slov Oftalmol*, 2014; 70(1): 10–14.
- Daya, S.M., Espinosa, M., Khan, S.:** Toric Trifocal Toric IOLs: Outcomes. Abstrakt, ASCRS/ASOA Symposium & Congress, San Diego, 17. – 21. 4. 2015 [cit. 2016-04-08]. Dostupné z <https://ascrs.confex.com/ascrs/15am/webprogram/Paper16080.html>.
- Dekaris, I.:** Refractive lens exchange with implantation of trifocal or trifocal toric intraocular lens. 5th International Conference on Clinical & Experimental Ophthalmology, Valencia, Španělsko, 4. – 6. 8. 2015 [cit. 2016-04-08]. Dostupné z <http://ophthalmology.conferenceseries.com/abstract/2015/refractive-lens-exchange-with-implantation-of-trifocal-or-trifocal-toric-intraocular-lens>.
- Delahunt, P.B., Webster, M.A., Ma, L. et al.:** Long-term renormalization of chromatic mechanisms following cataract surgery. *Vis Neurosci*, 2004; 21(3): 301–307.
- Fabian, E.:** Refractive Results and Intraoperative on-Axis Markless Alignment of Trifocal Toric IOL with Electronic Online Image-Processing System. Abstrakt, ASCRS/ASOA Symposium & Congress, San Diego, 17. – 21. 4. 2015 [cit. 2016-04-08]. Dostupné z <https://ascrs.confex.com/ascrs/15am/webprogram/Paper17519.html>.
- Hamid, A.:** Efficacy and rotational stability of the AT Lisa trifocal toric IOL. 19th ESCRS Winter Meeting, Istanbul, Turecko, 20. – 22. 2. 2015. [cit. 2016-04-08]. Dostupné z <http://www.es CRS.org/istanbul2015/programme/free-papers-details.asp?id=22428&day=0>.
- Karhanová, M., Marešová, K., Pluháček, F. et al.:** Význam úhlu kappa pro centraci multifokálních nitroočních čoček. *Čes a Slov Oftalmol*, 2013; 69(2): 64–68.
- Kretz, F., Breyer, D., Klabe, K. et al.:** Clinical Outcomes After Implantation of a Trifocal Toric Intraocular Lens. *J Refract Surg*, 2015; 31: 504–10.
- Mojzis, P., Majerova, K., Plaza-Puche, A.B. et al.:** Visual outcomes of a new toric trifocal diffractive intraocular lens. *J Cataract Refract Surg*, 2015; 41(12): 2695–2706.
- Mojzis, P., Peña-García, P., Liehneova, I. et al.:** Outcomes of a new diffractive trifocal intraocular lens. *J Cataract Refract Surg*, 2014; 40(1): 60–9.
- Mojzis, P., Piñero, D.P., Cvrteckova, V. et al.:** Analysis of internal astigmatism and higher order aberrations in eyes implanted with a new diffractive multifocal toric intraocular lens. *Graefes Arch Clin Exp Ophthalmol*, 2013; 251(1): 341–8.
- Monteiro, T., Franqueira, N., Faria Correira, F. et al.:** AT LISA tri toric 939MP: clinical and refractive results. XXXII Congress of the ESCRS, Londýn, Velká Británie, 13. – 17. 9. 2014. [cit. 2016-04-08]. Dostupné z <http://www.es CRS.org/london2014/programme/posters-details.asp?id=21342>.
- Santarová, M., Hlinomazová, Z., Filipec, M. et al.:** First outcomes of ametropic presbyopia correction with implantation of trifocal toric lens. XXXII Congress of the ESCRS, Londýn, Velká Británie, 13. – 17. 9. 2014. [cit. 2016-04-08]. Dostupné z <http://www.es CRS.org/london2014/programme/posters-details.asp?id=21345>.
- Santarová, M., Holubová, A., Filipec, M. et al.:** Implantation of trifocal toric lens

- AT LISA tri toric 939MP. XXXIII Congress of the ESCRS, Barcelona, Španělsko, 5. – 9. 9. 2015. [cit. 2016-04-08]. Dostupné z <http://escrs.org/barcelona2015/programme/posters-details.asp?id=23887>.
18. **Sheppard, A.L., Shah, S., Bhatt, U. et al.:** Visual outcomes and subjective experience after bilateral implantation of a new diffractive trifocal intraocular lens. *J Cataract Refract Surg*, 2013; 39(3): 343–9.
19. **Venter, J., Pelouskova, M.:** Outcomes and complications of a multifocal toric intraocular lens with a surface-embedded near section. *J Cataract Refract Surg*, 2013; 39(6): 859–66.
20. **Vryghem, J.C., Heireman, S.:** Visual performance after the implantation of a new trifocal intraocular lens. *Clin Ophthalmol*, 2013; 7: 1957–65.

OSOBNÍ ZPRÁVY

Za paní profesorkou Lomíčkovou ...



2. července letošního roku zesnula prof. MUDr. Helena Lomíčková, DrSc., v pozhnaném věku nedožitých 97 let. Česká oftalmologie v ní ztrácí jednu z nejvýznamnějších českých očních lékařek.

Začátky její lékařské dráhy se datují do padesátých let 20. století a byly především ovlivněny činností dvou významných oftalmologů, akademika Kurze a profesorky Kadlecové na II. oční klinice v Praze. Pod odborným působením těchto osobností pracovala v kolektivů lékařek a lékařů, kteří potom významně zasáhli do vývoje oftalmologie v období šedesátých až osmdesátých let minulého století v bývalém Československu. Odborná kariéra profesorky Lomíčkové má několik mezníků. V roce 1960 ukončila práci na vědecké kandidatuře a nastoupila jako odborná asistentka na právě vzniklé Fakultě dětského lékařství. Zde v roce 1970 habilitovala docentkou, doktorskou disertační práci obhájila v roce 1976.

Před třiceti sedmi lety byly oslavy jejích narozenin v kolektivu spolupracovníků a přátel z lékařského prostředí spojeny se založením Dětské oční kliniky FN Motol, ke kterým dostala velikou broušenou vázu se šedesáti nádhernými růžemi. Byla ustanovena její první přednostkou, kterou byla sedm let. Rok 1979 byl také spojen s jejím jmenováním profesorkou. V léčebně preventivní i vědecké činnosti se profesorka Lomíčková zaměřila na pedooftalmologickou problematiku. Patřila k prvním oftalmologům na světě zavádějící klasifikaci retinopatie nedonošených. Zasloužila se o rozvinutí oční péče předčasně narozených novorozenců v bývalém Československu. Mladým kolegyním a kolegům předávala veškeré své znalosti a zkušenosti. Napomáhala rozvíjet jejich odborný růst a podporovala jejich první kroky ve vědecké činnosti.

Paní profesorka byla skutečnou noblesní dámou, která svým šarmem ovlivňovala optimistické pracovní prostředí nové oční kliniky. Byla všem vzorem pro nesmírně zodpovědný vztah k dětským pacientům. Dodnes všichni, kdo měli to štěstí s ní spolupracovat, obdivují její cit a porozumění, s jakým hovořila s rodiči o závažných skutečnostech choroby dítěte. Za paní profesorkou Lomíčkovou zůstane trvale zachováno její životní dílo a v nás všech vzpomínka na laskavost a lidskost její osobnosti.

J. Krásný