

# PRVÉ SKÚSENOSTI S KOREKCIOU PRESBYOPIE FEMTOSEKUNDOVÝM LASEROM METÓDOU INTRACOR

Žiak P.<sup>1,2</sup>, Lucká K.<sup>2</sup>, Mojžiš P.<sup>3</sup>,  
Katuščáková I.<sup>2</sup>, Halička J.<sup>1,2</sup>

<sup>1</sup> Očná klinika, JLF UK a UNM, Martin, prednosta MUDr. Peter Žiak, Ph.D.

<sup>2</sup> UVEA MEDIKLINIK, s.r.o., Martin, vedúci MUDr. Peter Žiak, Ph.D.

<sup>3</sup> Premium Clinic, Teplice, Vedúci MUDr. Peter Mojžiš, Ph.D., FEBO

*Autori článku prehlasujú, že vznik odborného článku, jeho publikovanie a zverejnenie nie je predmetom stretu záujmov a nie je podporené žiadnou farmaceutickou firmou.*

## SÚHRN:

Uvádame prvé skúsenosti s korekciou presbyopie femtosekundovým laserom operačnou metódou INTRACOR. Tento výkon je doteraz jediným, ktorý sa vykonáva čisto intrastromálne, bez vzniku operačnej rany komunikujúcej s povrchom rohovky alebo prednou komorou. Presbyopia – spôsobená fyziologickým starnutím a znižovaním elasticity šošovky, zhoršuje jej akomodačnú schopnosť. V prípade metódy INTRACOR je presbyopia korigovaná vytvorením centrálného okrsku rohovky so zväčšeným zakrivením. Výkon sa vykonáva obvykle len na nedominantnom oku.

**Súbor:** 10 očí 10 pacientov (3 ženy, 7 mužov, vo veku od 47 do 58 rokov). U všetkých pacientov bol výkon metódou INTRACOR vykonaný monokulárne femtosekundovým laserom VICTUS (Bausch - Lomb, USA) na nedominantnom oku.

**Výsledky:** Sledovacia doba u všetkých pacientov 1 rok. Po operácií sa priemerná nekorigovaná monokulárna zraková ostrosť (ZO) na blízko (UNVA) zlepšila z  $0,2 \pm 0,1$  pred zákrokom na  $0,7 \pm 0,3$  po zákroku (priemerné zlepšenie o 5 riadkov). Priemerná nekorigovaná binokulárna ZO do blízka (UNBVA) sa zlepšila z predoperačného vízu  $0,23 \pm 0,08$  na  $0,8 \pm 0,22$  (v priemere zlepšenie o 5 riadkov). Priemerná monokulárna ZO na diaľku (UDVA) bola pred zákrokom  $0,9 \pm 0,1$ , po zákroku  $0,8 \pm 0,3$  (v priemere pokles o 1 riadok). Priemerná binokulárna ZO do diaľky (UDBVA) sa zlepšila z  $1,0 \pm 0,1$  na  $1,3 \pm 0,3$ . Iba u jedného pacienta sme zaznamenali zhoršenie. U všetkých pacientov došlo k zlepšeniu videnia do blízka. U 3 pacientov sa zlepšilo videnie aj do diaľky monokulárne a u 6 binokulárne. Zaznamenali sme štatisticky významný pokles najlepšej korigovanej monokulárnej ZO ostrosti do diaľky (BCDVA) v priemere o 1 riadok.

Pacienti subjektívne udávajú spokojnosť s kvalitou videnia na blízko i diaľku a nezávislosť od okuliarov za dobrých svetelných podmienok. Naše výsledky ukazujú, že metóda INTRACOR je vhodná pre ľahko hypermetropických pacientov, pre ktorých z dôvodu dobrej zrakovkej ostrosti do diaľky obvykle nie je vhodná refrakčná výmena šošovky s implantáciou multifokálnej vnútroočnej šošovky.

**Kľúčové slová:** presbyopia, Intracor, intrastromálny, femtosekundový laser

## SUMMARY

### FIRST EXPERIENCE WITH FEMTOSECOND LASER PRESBYOPIA CORRECTION METHOD INTRACOR

We report the first experience with presbyopia correcting femtosecond laser surgical procedure INTRACOR. This procedure is so far the only one that is made purely intrastromally without generating a wound connected to corneal surface or anterior chamber.

Presbyopia – caused by physiological aging and decreasing elasticity of the lens, impairs patient's accommodative ability. In the case of the method INTRACOR, presbyopia is corrected by steepening of corneal curvature in the central optical zone. Procedure is usually performed only in the non-dominant eye.

**Methods:** Intracor procedure was performed in 10 eyes of 10 patients (3 women and 7 men, aged 47–58 years). All procedures were performed with the femtosecond laser VICTUS (Bausch - Lomb, USA) in the non-dominant eye by an experienced surgeon.

**Results:** One-year follow-up. Mean monocular uncorrected near visual acuity (UNVA) improved from  $0.2 \pm 0.1$  before surgery to  $0.7 \pm 0.3$  after treatment (mean improvement of four lines). Mean near uncorrected binocular visual acuity (UNBVA) improved from a mean preoperative value of  $0.23 \pm 0.08$  to a mean postoperative value of  $0.8 \pm 0.22$  (mean improvement of about 5 lines). The mean monocular uncorrected distance visual acuity (UDVA) was  $0.9 \pm 0.1$  before surgery and  $0.8 \pm 0.3$  after treatment (average loss of 1 line). The mean binocular uncorrected distance visual acuity improved from  $1.0 \pm 0,1$  to  $1,3 \pm 0,3$  after surgery. All patients had improvements in near vision. In 3 patient, monocular distance vision improved, in 6 patient improved binocular distance vision. We observed statistically significant decrease (mean loss of 1 line) of monocular best corrected distance visual acuity (BCDVA). Patients subjectively reported satisfaction with the quality of vision achieved for near and distance and high levels of spectacle independence under good lighting conditions.

The results shows that INTRACOR method is well suitable for low hyperopic patients, who because of good distance visual acuity are not good candidates for refractive lens exchange with multifocal intraocular lens implantation.

**Key words:** presbyopia, Intracor, intrastromal, femtosecond laser

Čes. a slov. Oftal., 72, 2016, No. 3, p. 51-57



Do redakcie doručeno 13. 11. 2015

Do tisku prijato dne 10. 6. 2016

MUDr. Peter Žiak, Ph.D.

Očná klinika JLFUK a UNM

Kollárova 2

036 01 Martin

e-mail: ziak@jfmmed.uniba.sk

## ÚVOD

Korekcia presbyopie sa štandardne rieši predpisom okuliarov na blízko alebo použitím multifokálnych kontaktných šošoviek [1].

Medzi staršie metódy chirurgickej korekcie presbyopie patrí metóda *monovision*, pri ktorej sa refrakčným výkonom (excimerovým laserom, prípadne pri operácii katarakty) vytvorí stav kedy má jedno oko (obvykle nedominantné) myopickú – mínusovú refrakciu, pričom dominantné oko je emetropické alebo ľahko myopické [2]. Postupy, ktoré sa využívajú na chirurgickú korekciu presbyopie, predstavujú vždy určité riziko. Hlavným rizikom je možné zhoršenie zrakovej ostrosti do diaľky, alebo za horších svetelných podmienok, a v noci. To môže spôsobiť problémy najmä u emetropických alebo ľahko hypermetropických pacientov, ktorí majú dobrú nekorigovanú zrakovú ostrosť do diaľky. Nie celkom zanedbateľné sú riziká vnútroočných výkonov (presbyopická výmena šošovky – PRELEX), najmä riziko pooperačnej infekcie alebo odlúpenia sietnice [3, 4], ale i možné problémy s nočným videním pri použití multifokálnych vnútroočných šošoviek.

Z týchto dôvodov sa pre korekciu presbyopie ako ideálny javí operačný výkon, ktorý je málo invazívny, s malým rizikom pooperačných komplikácií, s rýchlou zrakovou rehabilitáciou a minimálne vplývajúci na zrakovú ostrosť do diaľky. Týmto kritériám sa čiastočne približuje metóda Intracor, ktorú zaviedol a ako prvý vykonal Ruiz a kol. [5, 6]. Metóda Intracor vytvorením koncentrických okrúhlych intrastromálnych rezov mení biomechanické sily v rohovke čo vedie k zväčšeniu zakrivenia centrálnej časti rohovky a tým k zvýšeniu hĺbky ostrosti. To vedie k dramatickému zlepšeniu zrakovej ostrosti na blízko na operovanom oku i binokulárne [5, 6].

V práci uvádzame naše prvé skúsenosti s operačnou metódou Intracor.

## SÚBOR A METODIKA

Súbor tvorilo 10 očí 10 pacientov, (3 ženy, 7 mužov) vo veku od 47 do 58 rokov, s ľahkou hypermetropiou a súčasnu presbyopiou, ktorí spĺňali vstupné kritériá pre operáciu metódou Intracor. Sledovacia doba bola 1 rok.

Podľa výrobcu lasera [5] indikačné kritériá pacienta pre Intracor sú:

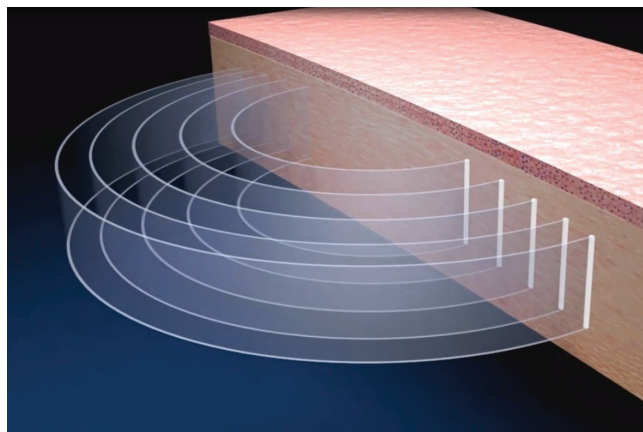
- +0,5 až +1,0 D sférická subjektívna refrakcia s maximálnym astigmatizmom 0,5 Dcyl alebo maximálna sférická refrakcia +1,25 D bez astigmatizmu,
- pachymetria viac ako 500 $\mu$ m v centre rohovky,
- adícia na blízko +1,5 D a viac,
- rohovkový astigmatizmus max. 2Dcyl,
- keratometria min 39D max . 48D,
- uhol kapa pod 10 st.
- akceptácia prípadného poklesu zrakovej ostrosti (ZO) operovaného oka na diaľku.

Predoperačné vyšetrenie zahŕňalo vyšetrenie zrakovej ostrosti nekorigovanej a korigovanej monokulárnej na blízko a na diaľku, nekorigovanej a korigovanej binokulárnej na blízko a na diaľku. Vyšetrenie refrakcie bez i v cykloplégii

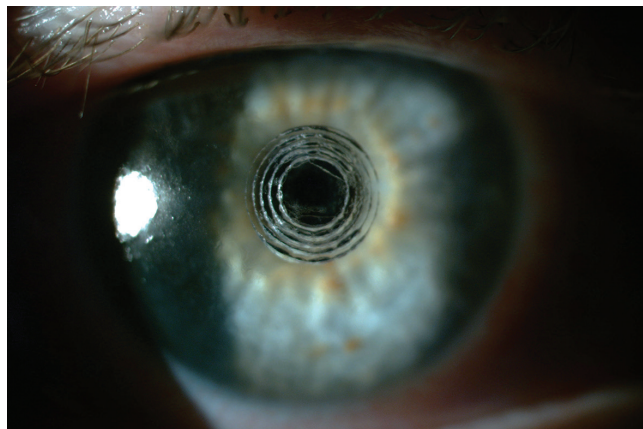
(Unitropic gtt, Unimedpharma, Bratislava, Slovensko), rohovková topografia (SIRIUS, Schwind, Kleinostheim, Nemecko) vrátane vyšetrenia tvaru prednej a zadnej plochy rohovky, pachymetrickej mapy, pupilometria, optická biometria, endoteliálna mikroskopia, tonometria, Schirmerov test a test na dominanciu oka.

Po splnení vyššie uvedených kritérií a podpísaní detailného informovaného súhlasu sme vykonal laserový výkon s použitím femtosekundového lasera VICTUS (Bausch - Lomb, USA). Vzhľadom k rozdielnej hrúbke rohovky u jednotlivých pacientov sme pred operáciou do software lasera zadali najnižšie hodnoty pachymetrie 1, 2, 3, 4 mm od centra zrenice – použili sme hodnoty získané rohovkovým topografom Sirius (Schwind, Kleinostheim, Nemecko).

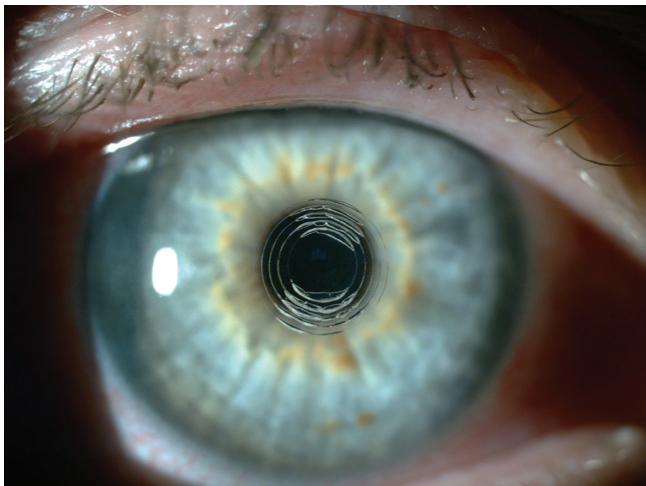
Vlastný operačný výkon bol vykonaný v topikálnej anestézií (Benoxi gtt, Unimedpharma, Bratislava, Slovensko). Prvou fázou je presné označenie centra zrenice na štrbinovej lampe. Následne je oko podtlakom fixované na optiku lasera (tzv. docking). Počas výkonu je monitorovaný prítlačný tlak na oko ako aj bočné sily, čo bráni nepresnosti v hrúbke rezov. Presná centrácia výkonu (ideálne na bod medzi centrom zrenice a prvým Purkyňovým obrázkom) po dockingu je vykonaná pod kontrolou obrazu z kamery lasera pomocou software. Vlastný laserový výkon, ktorý trvá cca 20 sekúnd, spočíva vo vytvorení piatich koncentrických rezov v stróme rohovky (s nerovnakou výškou rezu) čo vedie k diskretnému



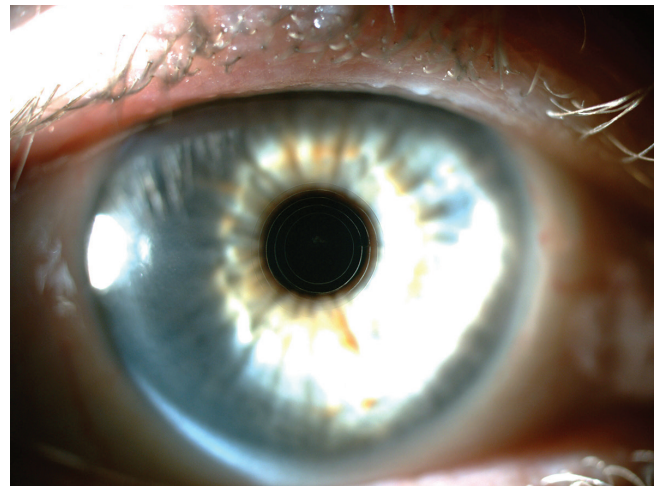
Obr. 1 Schéma výkonu Intracor



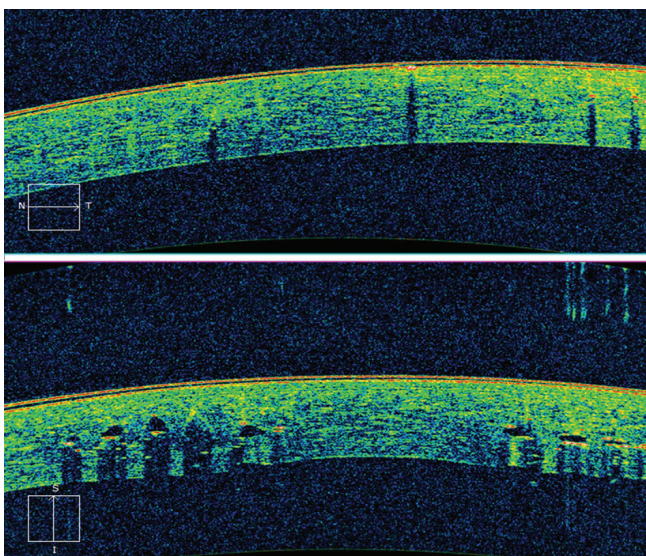
Obr. 2 Operované oko 30 min po zákroku



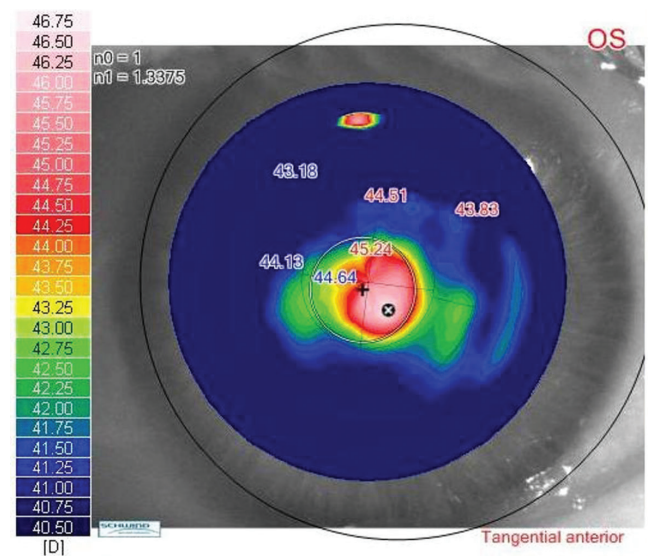
Obr. 3 Operované oko 1 hodinu po zákroku



Obr. 4 Operované oko 1 rok po zákroku



Obr. 5 OCT centra rohovky prvý deň po zákroku. Zdanlivá komunikácia rezov s prednou komorou je artefakt



Obr. 6 Topografia rohovky 1 mesiac po zákroku (zvýšenie strmosti v centre)

vyklenutiu a remodelácii centrálnych úsekov rohovky (obr. 1). Dosiadne sa tak nová mechanická rovnováha, ktorá je vytvorená vnútroočným tlakom a silami vo vnútri rohovky. Na rohovke v centre sú po zákroku viditeľné intrastromálne koncentrické cirkulárne krúžky, spočiatku naplnené mikroskopickými bublinkami plynu, ktoré sa v priebehu niekoľkých hodín vstrebávajú. (obr. 2, 3, 4). V OCT obraze rohovky môžeme detekovať rezy femtosekundového lasera (obr. 5). Na obrázku viditeľná komunikácia s prednou očnou komorou je optickým artefaktom (optický tieň). Na rohovkovej topografii je po operácii Intracor viditeľná oblasť centrálného vyklenutia rohovky (obr. 6).

Celý výkon vrátane označenia oka, dockingu a vytvorenia rezov trvá približne 2 minúty.

Pooperačná kontrola bezprostredne po zákroku obsahovala vyšetrenie na štrbinovej lampe, fotodokumentáciu a vyšetrenie vízu na blízko i diaľku. Pooperačná lokálna liečba bola Eflumidex gtt (Allergan, Irvine, USA) (3x denne po

dobu 2 týždňov) a umelé slzy Hypromelóza P gtt (Unimedpharma, Bratislava, Slovensko) podľa potreby, obvykle len v prvých dňoch po operácii.

Ďalšie kontroly sme vykonali v 1. a 7. pooperačný deň, 1 mesiac a 1 rok po operácii.

Po zákroku sme hodnotili monokulárnu UNVA (nekorigovaná zraková ostrosť do blízka) a CNVA (korigovaná zraková ostrosť do blízka) operovaného (nedominantného) oka (tab. 1) a monokulárnu UDVA (nekorigovaná zraková ostrosť do diaľky), CDVA (najlepšia korigovaná zraková ostrosť do diaľky) (tab. 2). Tiež sme hodnotili binokulárnu nekorigovanú zrakovú ostrosť do blízka (UNBVA) (tab. 3) a na diaľku (UDBVA) (tab. 4) pred a po zákroku.

Zmeny ZO sme štatisticky hodnotili Student-T testom. Zaznamenávali sme aj subjektívnu spokojnosť pacientov s výsledkom operácie po 1 roku, incidenciu komplikácií a výskyt rušivých vedľajších optických fenoménov (v noci), ako aj potrebu nosenia okuliarov na čítanie.

## VÝSLEDKY

Výsledky operácie metódou Intracor sú v tabuľkách a grafoch.

Ani v jednom prípade sme nezaznamenali peroperačné alebo pooperačné komplikácie. U pacientov sa zlepšenie videnia na blízko prejavilo obvykle už po 90 minútach. Jeden deň po operáciách sa hodnoty UNVA podstatne zvýšili na priemernú hodnotu  $0,7 \pm 0,3$  (graf 1). Postupne sa nekorigovaný vízus operovaného oka na blízko ešte zlepšoval, ani v jednom prípade sme nezaznamenali zhoršenie. Zlepšenie UNVA (nekorigovaná ZO na blízko monokulárne) 1 rok po operáciách bolo výrazné a štatisticky významné ( $p < 0,05$ ) – v priemere o 5,7 riadkov (minimálne 2 riadky, maximálne 8 riadkov). Zlepšenie binokulárnej ZO na blízko bolo ešte výraznejšie. Ani v jednom prípade sme nezaznamenali známky regresie efektu operácie (graf 2).

ZO do diaľky bola ovplyvnená obvykle iba mierne, v niek-

torých prípadoch sa prejavilo dokonca zlepšenie. U jedného pacienta (pac. č. 10) sme zaznamenali 1 rok po operáciách výraznejší myopický posun ( $-1,25$  D), ktorý spôsobil pokles nekorigovanej ZO na diaľku monokulárne. Daný stav subjektívne pacientovi nespôsobil ťažkosti.

Pred zákrokom bola nekorigovaná ZO operovaného oka do diaľky v priemere  $0,9 \pm 0,1$ . 1 rok po zákroku bola  $0,8 \pm 0,3$  – rozdiel nie je štatisticky významný (graf 3). Nekorigovaná ZO operovaného oka do diaľky sa v prípade 3 operovaných očí zlepšila, 1 oka nezmenila a u 6 očí poklesla. 1 rok po operáciách sme zaznamenali štatisticky významný ( $p < 0,05$ ) pokles najlepšej korigovanej monokulárnej ZO do diaľky ( $z 1,2 \pm 0,1$  na  $1,0 \pm 0,25$ ).

Oproti tomu priemerná nekorigovaná binokulárna ZO do diaľky bola pred zákrokom  $1,0 \pm 0,1$ . 1 rok po operáciách sa významne zlepšila na  $1,3 \pm 0,3$  (graf 4).

Binokulárna ZO na diaľku sa nezmenila u 3 očí, zlepšila u 6 očí a u 1 oka sa zhoršila (o 1 riadok).

**Tab. 1** UNVA (nekorigovaná ZO do blízka) operovaného oka pred a po zákroku a CNVA (korigovaná ZO do blízka) pred zákrokom

	Predop.		90 min.	1 deň	1 týždeň	1 mesiac	1 rok
	UNVA	CNVA	UNVA	UNVA	UNVA	UNVA	UNVA
Pac. č. 1	0,1	1,0	1,0	0,8	1,0	0,5	0,5
Pac. č. 2	0,32	1,0	0,4	0,63	1,0	1,0	1,0
Pac. č. 3	0,2	1,0	0,4	0,5	0,63	0,8	0,8
Pac. č. 4	0,2	1,0	0,5	0,8	0,63	0,8	0,8
Pac. č. 5	0,2	1,0	0,8	0,8	0,63	0,8	0,8
Pac. č. 6	0,2	1,0	0,5	1,0	1,0	1,0	1,0
Pac. č. 7	0,2	1,0	0,6	0,5	0,2	0,2	0,4
Pac. č. 8	0,2	1,0	0,4	0,5	0,5	0,4	0,5
Pac. č. 9	0,2	1,0	1,0	1,0	0,9	1,0	1,0
Pac. č. 10	0,32	1,0	1,0	1,0	1,0	1,0	1,0
Priemer	$0,2 \pm 0,1$	1,0	$0,6 \pm 0,4$	$0,7 \pm 0,3$	$0,7 \pm 0,3$	$0,7 \pm 0,3$	$0,7 \pm 0,3$

**Tab. 2** Binokulárna ZO do blízka pred a po zákroku

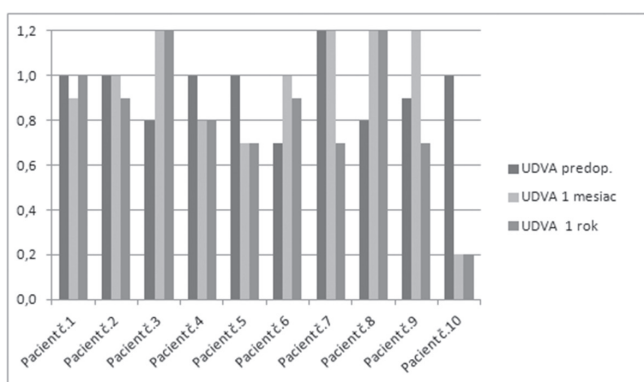
	Predop.		90 min.	1 deň	1 týždeň	1 mesiac	1 rok
	UNBVA	CNBVA	UNBVA	UNBVA	UNBVA	UNBVA	UNBVA
Pac. č. 1	0,1	1,0	1,0	1,0	1,0	0,5	0,5
Pac. č. 2	0,32	1,0	0,8	0,63	1,0	1,0	1,0
Pac. č. 3	0,2	1,0	0,4	0,5	0,63	0,5	0,63
Pac. č. 4	0,2	1,0	1,0	0,8	0,8	0,8	0,8
Pac. č. 5	0,2	1,0	1,0	1,0	0,5	0,8	0,8
Pac. č. 6	0,2	1,0	0,5	1,0	1,0	1,0	1,0
Pac. č. 7	0,3	1,0	0,8	0,5	0,8	0,8	0,5
Pac. č. 8	0,2	1,0	0,4	0,5	0,4	0,5	0,5
Pac. č. 9	0,2	1,0	1,0	1,0	1,0	1,0	1,0
Pac. č. 10	0,4	1,0	1,0	1,2	1,0	1,0	1,0
Priemer	$0,23 \pm 0,08$	1,0	$0,8 \pm 0,3$	$0,8 \pm 0,23$	$0,8 \pm 0,23$	$0,8 \pm 0,21$	$0,8 \pm 0,22$

**Tab. 3** UDVA (nekorigovaná ZO do diaľky) a CDVA (korigovaná ZO do diaľky) operovaného oka pred a po zákroku

	Predop.		90 min	1 deň	1 týždeň	1 mesiac	1 rok	1 rok
	UDVA	CDVA	UDVA	UDVA	UDVA	UDVA	UDVA	CDVA
Pac. č. 1	1,0	1,2	0,4	0,8	0,9	0,9	1,0	1,0
Pac. č. 2	1,0	1,50	0,5	1,5	0,8	1,0	0,9	1,5
Pac. č. 3	0,8	1,2	0,8	1,2	1,0	1,2	1,2	1,2
Pac. č. 4	1,0	1,2	0,7	0,5	0,6	0,8	0,8	1,0
Pac. č. 5	1,0	1,2	0,6	0,6	0,7	0,7	0,7	0,7
Pac. č. 6	0,7	1,2	0,8	0,6	0,8	1,0	0,9	1,0
Pac. č. 7	1,2	1,2	0,6	1,0	1,0	1,2	0,7	0,9
Pac. č. 8	0,8	1,2	1,2	1,5	1,5	1,2	1,2	1,2
Pac. č. 9	0,9	1,0	0,8	1,0	1,2	1,2	0,7	0,9
Pac. č.10	1,0	1,0	0,5	0,3	0,3	0,2	0,2	0,6
Priemer	0,9 ± 0,1	1,2 ± 0,1	0,7 ± 0,2	0,9 ± 0,4	0,9 ± 0,3	0,9 ± 0,3	0,8 ± 0,3	1,0 ± 0,25

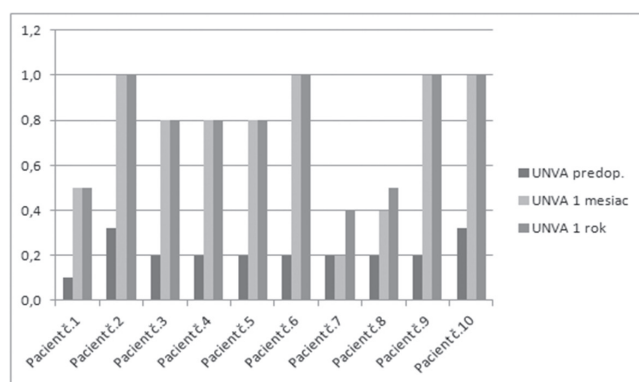
**Tab. 4** Binokulárna ZO do diaľky pred a po zákroku

	Predop.		90 min.	1 deň	1 týždeň	1 mesiac	1 rok
	UDBVA	CDBVA	UDBVA	UDBVA	UDBVA	UDBVA	UDBVA
Pac. č. 1	1,0	1,2	1,0	2,0	0,5	2,0	1,0
Pac. č. 2	1,0	1,5	0,8	1,5	1,0	1,0	2,0
Pac. č. 3	0,8	1,2	0,8	1,5	1,5	1,2	1,2
Pac. č. 4	1,2	1,2	0,8	1,2	1,2	1,2	1,2
Pac. č. 5	1,0	1,2	1,0	1,2	1,5	1,0	1,0
Pac. č. 6	1,0	1,2	0,8	1,0	1,0	1,0	1,2
Pac. č. 7	1,2	1,2	1,5	1,2	1,5	1,2	1,0
Pac. č. 8	0,8	1,2	1,5	1,2	1,5	1,2	1,5
Pac. č. 9	0,9	1,0	1,5	1,0	1,5	1,0	1,5
Pac. č. 10	1,0	1,0	0,8	1,2	1,0	1,0	1,5
Priemer	1,0 ± 0,1	1,2 ± 0,1	1,1 ± 0,3	1,3 ± 0,1	1,2 ± 0,5	1,2 ± 0,3	1,3 ± 0,3



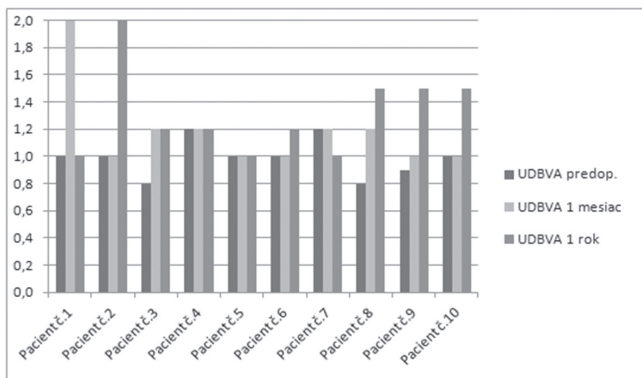
**Graf 1** Nekorigovaná ZO do blízka operovaného oka pred a po zákroku

Pacienti udávali že za fotopických podmienok je zraková ostrosť na blízko plne postačujúcu pre bežné aktivity (čítanie novin, práca s mobilným telefónom, čítanie účtov

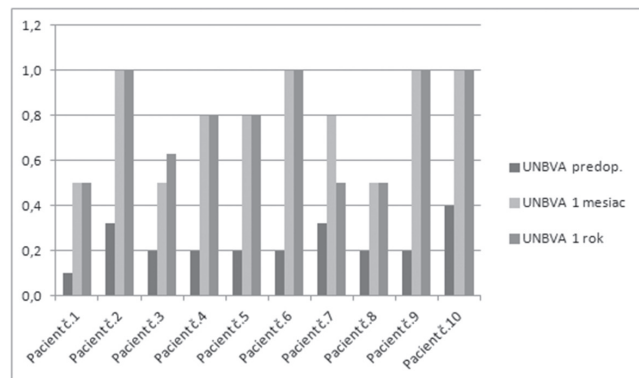


**Graf 2** Nekorigovaná binokulárna ZO do blízka pred a po zákroku

v obchode). Používanie okuliarov na blízko (pri slabom svetle) udávali 4 pacienti. Vnímavie svetelných fenoménov v noci (kruhy okolo svetiel) udávali pacienti najmä počas



**Graf 3** Nekorigovaná ZO do diaľky operovaného oka pred a po zákroku



**Graf 4** Nekorigovaná binokulárna ZO do diaľky pred a po zákroku

prvých 3 mesiacov, ani u jedného pacienta nespôsobovali väčšie ťažkosti a to ani pri nočnom šoférovaní.

Subjektívna spokojnosť pacientov bola vysoká. 8 pacientov udávalo úplnú spokojnosť s výsledkom zákroku, 2 pacienti udávali čiastočnú spokojnosť.

Pre zákrok by sa všetci pacienti rozhodli opäť, aj s vedomím určitých obmedzení.

## DISKUSIA

Operačnú metódu Intracor navrhol a po prvý krát vykonal a publikoval Ruiz a kol. [6, 7]. Od tejto doby bolo publikovaných viacero prác, ktoré uvádzajú pozitívne výsledky tohto intrastromálneho výkonu [8, 9]. Výkon je možné u vhodných pacientov vykonať aj bilaterálne [10]. Rovnako modifikácia rezov umožňuje použitie aj u emetropov [11]. Jeho výhodou je absencia rany na povrchu rohovky, ktorá znižuje riziko infekcie, nebolestivosť a prakticky okamžitý efekt. To sa potvrdilo aj v našej práci, kde sme nepozorovali komplikácie a efekt bol badateľný už po 90 minútach. Ďalšou výhodou podľa novších publikovaných údajov je absencia regresie efektu aj pri dlhšej sledovacej dobe [12]. To zatiaľ potvrdzujú aj naše výsledky.

Metóda má aj určité nevýhody, ktoré obmedzujú jej širšie použitie. Sú to jednak prísne indikačné kritériá, a preto menšia populácia vhodných pacientov, a tiež finančná náročnosť femtosekundového lasera. V našom prípade je výhodou použitie univerzálnej platformy lasera VICTUS, ktorá umožňuje použitie vo viacerých indikáciách (katarakta, LASIK, keratoplastika, INTRACOR). Ďalšími dôvodmi môžu byť obavy z poklesu zrakovéj ostrosti na diaľku a tiež z insuficiencie efektu vzhľadom k monokularite výkonu. Tieto obavy sa v našej práci nepotvrdili. Rovnako sa nepotvrdili obavy z problémov s nočným videním.

V súlade s literárnymi údajmi sme aj my zaznamenali pokles najlepšej korigovanej monokulárnej ZO na diaľku, tento bol ale jednoznačne vyvážený súčasným vzostupom binokulárnej nekorigovanej ZO na blízko a zachovaním alebo dokonca zlepšením ZO na diaľku. Výraznejší myopický posun (-1,25 D) na operovanom oku u pacienta č. 10 po 1 roku si vysvetľujeme pravdepodobne odlišnými biomechanickými vlastnosťami rohovky. Myopický posun ďalej neprogreduje. V súlade s väčšinou doposiaľ publikovaných prác, sa aj u našich pacientov prejavila vysoká subjektívna spokojnosť s výsledkom operácie.

## ZÁVER

Naše prvé skúsenosti s korekciou presbyopie metódou INTRACOR potvrdili, že táto moderná metóda pri dodržaní indikačných kritérií prináša výborné výsledky s vysokou subjektívnou spokojnosťou pacientov. Výkon je skutočne rýchly, nebolestivý a pacientami výborne tolerovaný. Veľkou výhodou je veľmi rýchly efekt, bez potreby dlhšej zrakovej rehabilitácie v pooperačnom období a neprítomnosť regresie. Negatívny vplyv na NKZO do diaľky je minimálny, je dokonca možné aj zlepšenie. Efekt je dostatočný na aktivity na blízko za fotopických podmienok. Nočné videnie je ovplyvnené miernymi dysfotopsiami (koncentrické kruhy okolo svetelných zdrojov), obvykle len v prvých troch mesiacoch po operácii. Výhodou je aj to, že metóda je vhodná aj pre pseudofakického pacienta.

Naše výsledky ukazujú, že metóda INTRACOR je vhodná pre ľahko hypermetropických pacientov, pre ktorých z dôvodu dobrej zrakovéj ostrosti do diaľky obvykle nie je vhodná refrakčná výmena šošovky s implantáciou multifokálnej vnútroočnej šošovky. Metóda tak rozširuje naše súčasné možnosti korekcie presbyopie.

## LITERATURA

1. **Bischoff G.:** Compensation for presbyopia using contact lenses [German]. *Ophthalmologie*, 2006;103(8): 655–658, 660.
2. **Holzer MP, Rabsilber TM, Auffarth GU.:** Presbyopia correction using intraocular lenses [German]. *Ophthalmologie*, 2006; 103(8): 661–666.
3. **Fintelmann RE, Naseri A.:** Prophylaxis of postoperative endophthalmitis fol-

- lowing cataract surgery: current status and future directions. *Drugs*, 2010; 70(11): 1395–1409.
4. **Semoun O, Bourcier T, Dupas B, et al.:** Early bacterial keratitis after presbyopic LASIK. *Cornea*. 2008; 27(1): 114–116.
  5. *Intracor Patient selection*, Technolas PV, Munich.
  6. **Ruiz LA, Cepeda LM, Fuentes VC.:** Intra-stromal correction of presbyopia using a femtosecond laser system. *J Refract Surg*. 2009; 25(10): 847–854.
  7. **Ruiz, LA.:** Preliminary clinical results with 11-months follow-up of intrastromal correction of presbyopia (intraCORTM) using the FEMTEC® femtosecond laser system. Dostupné na: <https://www.scribd.com/document/23193238/100373-Luis-Ruiz-White-Paper-0908-Final>.
  8. **Holzer M., Mannsfeld A., Ehmer A., Auffarth G.U.:** Early Outcomes of INTRACOR Femtosecond Laser Treatment for Presbyopia. *J Refrac Surg* [online], 2009, 25(10): 855–861.
  9. **Holzer M.P, Knorz M.C., Tomalla M., Neuhann T.M., Auffarth G.U.:** Intra-stromal Femtosecond Laser Presbyopia Correction: 1-year Results of a Multicenter Study. *J Refrac Surg* [online], 2012, 28(3): 182–188.
  10. **Khoramnia R., Holzer M.P, Fitting A., Auffarth G.U., Rabsilber T.M.:** Funktionelle Ergebnisse nach Korrektur der Presbyopie mittels bilateraler intrastromaler Femtosekundenlaserbehandlung. *Der Ophthalmologe* [online], 2013, 110(12): 1163–1170.
  11. **Thomas B.C., Fitting A., Auffarth G.U., Holzer M.P.:** Femtosecond Laser Correction of Presbyopia (INTRACOR) in Emmetropes Using a Modified Pattern. *J Refrac Surg* [online], 2012, 28(12): 872–878.
  12. **Khoramnia R., Fitting A., Rabsilber T.M., Thomas B.C., Auffarth G.U., Holzer M.P.:** Intra-stromal femtosecond laser surgical compensation of presbyopia with six intra-stromal ring cuts: 3-year results. *Brit J Ophthalmol* [online], 2015, 99(2): 170–176.