proLékaře.cz | 15.8.2025

O KRYPTOFTALMU (2. ČESKÁ STUDIE)

Krásný J.[1], Čakrtová M.[2], Kletenský J.[2], Novák V. (+)[3], Šach J.[4]

[1]Oční klinika FN Královské Vinohrady, Praha, přednosta prof. MUDr. P. Kuchynka, CSc.
[2]Klinika plastické chirurgie FN Královské Vinohrady, Praha, přednosta doc. MUDr. M. Tvrdek, CSc.
[3]Katedra polymerů, Vysoká škola chemicko-technologická, Praha, vedoucí doc. ing. V. Schätz, CSc., (+) a prof. Ing. V. Dudáček, DrSc.
[4]Ústav patologické anatomie FN Královské Vinohrady a 3. LF UK, Praha, vedoucí prof. MUDr. V. Mandys, DrSc.

Předneseno na IX. a XI. sympoziu dětské oftalmologie, Litomyšl 2009 a Olomouc 2013

Věnováno památce doc. MUDr. J. Otradovce, CSc., zakladateli moderní české orbitologie

Autoři práce prohlašují, že vznik i téma odborného sdělení a jeho zveřejnění není ve střetu zájmu a není podpořeno žádnou farmaceutickou firmou.

SOUHRN

Cíl: Seznámit s 2. českou studii o kryptoftalmu a s vlastním chirurgickým řešením.
Sestava: Chlapec s jednostranným kryptoftalmem vlevo byl léčen od dvou do dvaceti let. Děvče bylo léčeno od čtyř měsíců do pěti let pro abortivní krytopftalmus s mikroblefaronem vpravo, kompletní kryptoftalmus vlevo na řešení čeká.
Chirurgické metody a výsledky: Autoři prezentují chirurgické postupy na horních a dolních víčkách a očních anomáliích bulbů obou pacientů. Úspěšná rekonstrukce oční štěrbiny u chlapce proběhla v několika fázích. Chirurgické řešení se skládalo z jednotlivých fází: vkládání postupně zvětšujícího se konvexně-konkávního kruhovitého implantátu (silikonový kaučuk) směřujících k modelování oční štěrbiny, enukleace rudimentárního bulbu, rekonstrukce dna oční štěrbiny pomocí kožních retroaurikulárních štěpů a uvolnění dolní přechodné řasy pomocí metodiky cul-de-sac. Přiměřeně hluboká oční štěrbina umožnila dobrou pozici pro estetickou protézu. Enukleovaný bulbus byl atypického tvaru, připomínal přesýpací hodiny. Rohovka byla nahrazena tenkou fibrózní membránou, duhovka a čočka nebyly odhaleny. Gliomatózně přestavěná sítnice byla téměř totálně amována a optický nerv byl hypoplastický. U děvčete byla ve věku 17 měsíců provedena úprava kolobomu horního víčka pomocí otočného laloku z dolního víčka. Současně byl odstraněn dermoid z rohovky (histologicky verifikován). Horní fornix byl formován pomocí kulové krycí folie (silikonový kaučuk) před a po rekonstrukci horního víčka.
Závěr: Plastické rekonstrukce vyžadovaly nutnost trpělivého přístupu bez snahy o okamžitý efekt. Významnou roli hrály dočasné implantáty z biomedicínského silikonového kaučuku.
Klíčová slova: kryptoftalmus, mikroblefaron, plastická chirurgie, silikonové kaučukové implantáty

SUMMARY
ABOUT CRYPTOPHTHALMOS (2ND CZECH STUDY)

Aim: To get acquainted with the 2nd Czech study about cryptophthamos and with self-surgical methods.
Material: The boy with unilateral complete cryptophthalmos of left eye was treated from 2 to 20 years. The girls was treated from 4 month to 5 year yet for right abortive cryptophthalmos with microblepharon and left complete type still waiting for solutions.
Surgical methods and results: Authors present a surgical procedures for correction of the upper and lower eyelids and ocular anomalies both patients studied. Successful reconstruction of palpebral fissure took place in several stages at the boy. The surgical procedure gradually contained: the insertion of gradually increased convex concave circular-shaped implant (silicone ruber) due a modeling of palpebral fissure, an enucleation of rudimentary eye, a reconstruction of bottom palpebral fissure by retro-auricular skin graf and a releasing of the lower transitory fold by the cul-de-sac method. An adequate depth of palpebral fissure to allow perfect position of an aesthetic protesis. Enucleated eye was atypically shaped, remiding partly sand-glass clock. The cornea was replaced by thick fibrous membrane, the iris and the lens were not revealed. Gliomatic retina was detached nearly totaly and the optic nerv was rudimental. The repairing the upper lid coloboma of girl by a lid rotation flap reconstruction using the inferior eyelid was performed at the age 17 month. Corneal dermoid simultaneously removed (histologically verified). Upper conjunctival fornix was formed using the spherical covering foil (silicone rubber) before and after the reconstruction of the lid.
Conclusions: Plastic reconstructions required the need for patient access without trying immediate effect. An important role played silicone rubber implants (elastomer medical grade) which used temporarily.
Key words: cryptophthalmos, microblepharon, relief surgery, silicon ruber implants

Čes. a slov. Oftal., 71, 2015, No. 6, p. 278–286

Do redakce doručeno 29. 6. 2015
Do tisku přijato dne 10. 11. 2015

MUDr. Jan Krásný
Oční klinika FN Královské Vinohrady
Šrobárova 50
100 34 Praha 10,
jan.krasny@fnkv.cz

ÚVOD

Vývojové anomálie víček mají rozličné klinické obrazy. Patří k nim především ptóza horního víčka a dále jsou to méně časté kolobomy většinou týkající se rovněž horních víček, oba stavy lze chirurgicky řešit s dobrým výsledkem. Vrozený podklad má také poměrně častý epiblefaron a euryblefaron, které se operačně neupravují. U blefarofimózy a epikantu je

proLékaře.cz | 15.8.2025

operační postup na individuálním zvážení. Ektropia a entropia na vrozeném pokladu jsou vzácné a operaci v daném časového horizontu určuje jejich rozsah a eventuálně přítomné dráždění bulbu. Rekonstrukční řešení je u těchto diagnóz možné a o možnosti nejen kosmeticky příznivého výsledku, ale i funkčního dopadu rozhoduje stupeň a rozsah vady. Závažné stavy z hlediska možnosti chirurgické kosmetické úpravy bez možnosti obnovy funkčnosti zrakového orgánu představují následující klinické jednotky. Mikroblefaron je výjimečná deformita víčka, charakterizovaná jeho zkrácením ve vertikální ose. Klinický projev je dán šíří zkrácení, které je variabilní, může vést až ke kolobomatóznímu projevu takového rozsahu, že z víčka zbude jen rudimentární margo víčko. Jedná se tedy o abortivní formu kryptoftalmu ve smyslu zkrácení hlavně horního víčka s deficitem uzavření oční štěrbiny. Vlastní kryptoftalmus je raritní vrozená porucha separace obou víček, která je charakterizovaná nedokonalým vývinem víček a oční štěrbiny v různém rozsahu. Ektodermální vrstva se sice diferencuje na rohovku a spojivku, ale s výraznými změnami své struktury. Spojivkový vak není vytvořen nebo bývá jen částečně vytvořen. Další alternativou je ankyloblefaron, kdy víčka jsou původně formována, ale ve vývoji nastává obliterace spojivkového vaku. Vlastní bulbus je většinou výrazně postižen. Samostatnou jednotku představuje mikroftalmus, který provází zmenšení rozsahu oční štěrbiny, ale funkčnost víček je zachována. Extrémně může být tak výrazný, že se někdy těžko odliší od anoftalmu. Většinou se jedná o vzácný jednostranný nález sporadického výskytu. Oboustranný nález je raritní a bývá spojený se systémovými abnormalitami, a to především s Fraserovým syndromem (viz níže). Raritní jsou rovněž nálezy mikroblefaronu a ablefaronu, které bývají spojeny s deformitami pod nimi ležících očních struktur. Ablefaron je projevem úplného selhání ve vývoji víčka. Jeho výskyt je ještě vzácnější a provází ho těžké oční, ale i celkové abnormality. Všechny poruchy ve vývoji víček se současnými závažnými změnami pod nimi ležícími očními strukturami se označují často souhrnně jako kryptoftalmus, a to s rozličnými variantami. Anoftalmus je další raritní vývojová anomálie bulbu, má incidenci 5/100 000. Vrozený anoftalmus se dělí na primární, sekundární a degenerativní, jeho etiologie je multifaktoriální. Primární anoftalmus je vždy oboustranný a vzniká na podkladě diferenciace optické ploténky. Orbity bývají postiženy a víčka výrazně zkrácena. Sekundární forma je výsledkem kompletní suprese nebo těžkého anomálního vývoje celé přední části neurální trubice. Provází ho absence orbit. Třetí formou je anoftalmus degenerativní, který je většinou jednostranný, vzniká na podkladě atrofie již založené-

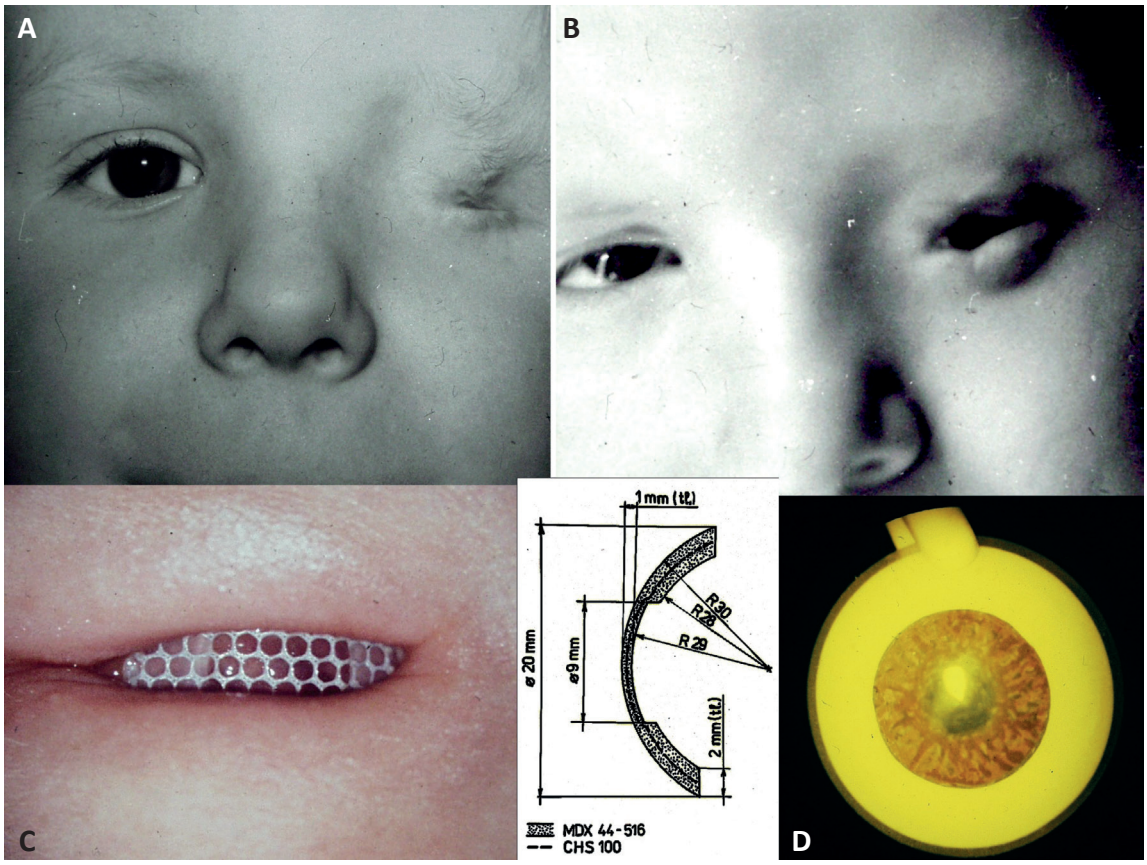

Obr. 1A Dvouletý chlapec s levostranným kryptoftalmem
1B Formování oční štěrbiny anoftalmickým implantátem ve čtyřech letech
1C Anoftalmický silikonově dakronový implantát v oční štěrbině a jeho schéma (MDX 44-516: silikonový kaučuk, CHS 100: dakronová síťka)
1D Silikonový implantát s vymodelovaným předním segmentem nahrazující protézu

proLékaře.cz | 15.8.2025

ho optického váčku a bývá přítomný rudimentární extrémní mikroftalmus. Nejsou těžké mozkové abnormality. Orbita i adnexa bývají jen mírně postiženy.

V uplynulých jednasedmdesáti letech historie tohoto časopisu bylo kryptoftalmu věnováno ojedinělé sdělení v 60. letech minulého století. Rozhodli jsme se k danému tématu vrátit na základě dvou pozorování, především z hlediska možné rekonstrukce.

Vlastní pozorování a metodiky plastické úpravy

Do sestavy byl zařazen jeden chlapec a jedno děvče. S pacienty jsme anomálie postupně řešili v rámci dlouhodobých pozorování s odstupem pěti let.

Pacient č. 1. Chlapec se narodil v únoru 1986 z 3. fyziologického těhotenství (oba sourozenci o 17 a 9 let starší zdrávi). Porod byl fyziologického průběhu, PH 3150 g. Rodinná anamnéza bez zátěže, bez závažných dědičných chorob a konsangvinity. Při narození byla diagnostikována uzavřená oční štěrbina vlevo s částečně vytvořeným obočím. Horní víčko bylo částečně diferencováno, dolní víčko představoval jen kožní záhyb, v zevní polovině vystlaný spojivkou, ale vnitřní část víčka chyběla (obr. 1A). Pod kožním srůstem takto změněných víček byl patrný pohybující se kulovitý útvar, palpačně hmatný. CT vyšetření prokázalo ohraničenou a zmenšenou kostěnou schránku orbity s nepatrně oválným cystickým útvarem v místě bulbu o velikosti 10 x 20 mm. Vpravo byl nález orbitálních struktur v normě, stejně jako CNS. Okolí pravého oka i vlastní bulbus nevykazoval jakoukoliv odchylku od fyziologického nálezu. Na dítěti nebyly shledány žádné další vývojové anomálie.

1. **fázi** rekonstrukce jsme zahájili ještě ve FN Motol ve věku dvou let (1988) modelací oční štěrbiny, vkládáním speciálního spojivkového implantátu. Operační metodika byla obdobná té, kterou jsme používali u plastiky spojivkového vaku u anoftalmu. V průběhu následujících šesti let jsme celkem devětkrát vložili postupně zvětšující se implantát k modelaci oblasti oční štěrbiny (obr. 1B) pro vložení definitivní protézky, navíc tlak implantátu působil na rozvoj orbitální oblasti. Implantát představoval konvexně konkávní destičku kruhovitého tvaru (obr. 1C) vyrobenou z biomedicínského silikonového kaučuku, který byl původně vyztužen dacronovou síťkou.
2. **fázi** rekonstrukce jsme započali ve věku deseti let (1996). Nejprve byla provedena plastika vnitřního koutku kožním štěpem a v následujících letech byla dvakrát modelována spodina oční štěrbiny dalšími kožními štěpy z obou retroaurikulárních prostorů, vzhledem k obdobnému charakteru kůže jako na víčkách (obr. 2A). Pro pro-

Obr. 2A Oční štěrbina vlevo po kožních plastikách ve třinácti letech
2B Oční štěrbina vlevo se silikonovým implantátem (protézou) v třinácti letech
2C Definitivní tvar oční štěrbiny vlevo ve dvaceti letech
2D Oční štěrbina vlevo s akrylátovou protézou ve dvaceti letech

proLékaře.cz | 15.8.2025

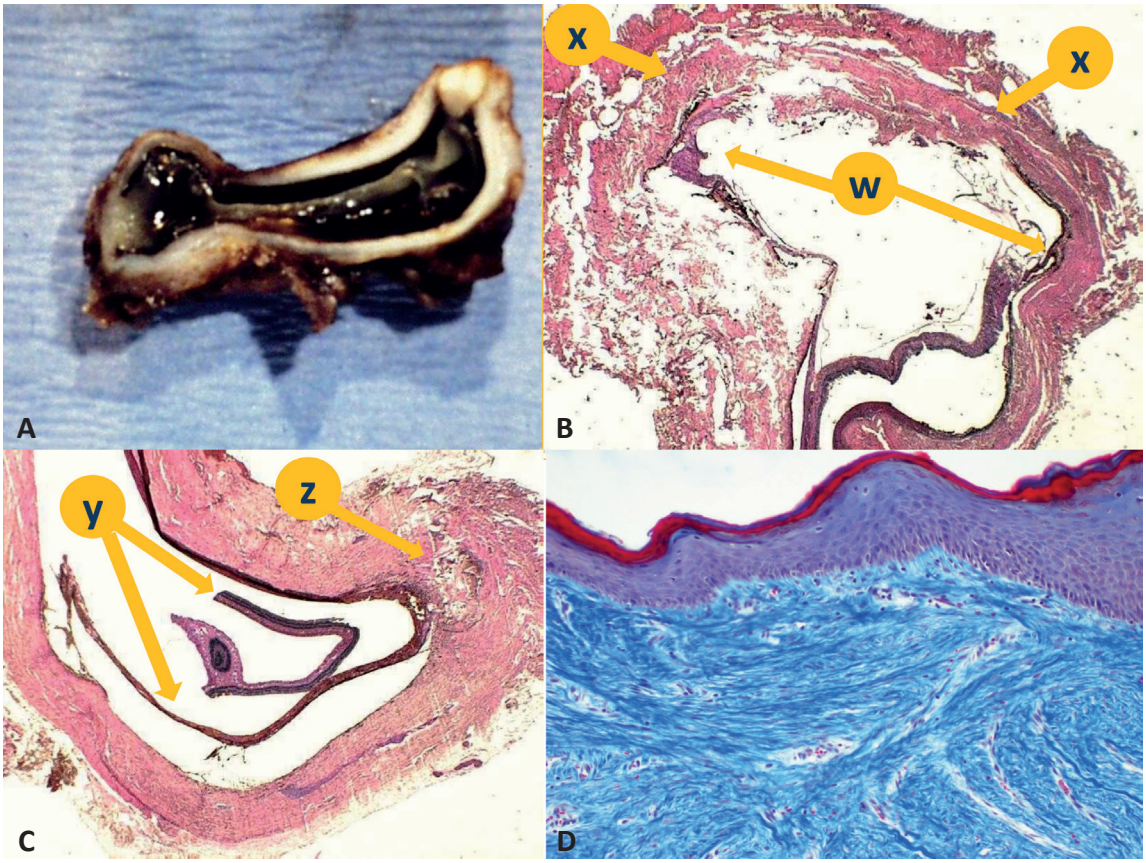

Obr. 3A Kryptoftalmus – makrosnímek: ve tvaru přesýpacích hodin
3B Kryptoftalmus – přední segment: rudiment řasnatého tělíska „w“ a mezi šipkami „x“ fibrózní membrána rohovky. Barvení H.E., zvětšení 20x
3C Kryptoftalmus – zadní segment: amovaná gliomatózní sítnice „y“ a hypoplastický zrakový nerv „z“. Barvení H.E., zvětšení 20x
3D Epibulbární dermoid rohovky: rohovějící (červeně) rohovkový dlaždicovitý epitel (fialově) a pod ním husté vaskularizované kolagenní vazivo (modře). Barvení modrým trichomem, zvětšení 200x

hloubení oční štěrbiny vystlané kůží a prohloubení dolního fornixu byl rudimentární bulbus ve věku patnácti let (květen 2001) enukleován. Enukleovaný bulbus vykazoval výrazné atypie. Měl tvar přesýpacích hodin v předozadním rozměru 22 mm, mediolaterálním průměru 10 mm a kraniokaudálním 8 mm (obr. 3A). Podrobné histologicko-patologické vyšetření prokázalo, že rohovka byla nahrazena fibrózní membránou, čočka a duhovka chyběly (obr. 3B). Gliomatózně přestavěná sítnice byla téměř totálně trychtýřovitě amována a optický nerv byl hypoplastický (obr. 3C). V rámci operačního postupu jsme dolní fornix vystlaný kožním štěpem protáhli centrálně pomocí trakčního fixačního stehu až k periostu metodikou cul-de-sac. Do takto nově vytvořené oční štěrbiny, nahrazující klasický spojivkový vak, jsme vložili individuálně vyrobený spojivkový implantát, který nahrazoval klasickou protézku (obr. 2B). Byl opět vyroben ze silikonového kaučuku: na bíle obarveném silikonovém podkladu byla vymodelována duhovkově zornicová oblast pomocí akrylátových barev a překrytá průhlednou silikonovou folií (obr. 1D).

3. **fázi** rekonstrukce jsme doplnili s odstupem dalších pěti let (2006), kdy jsme plastiku oblasti nově vytvořeného pseudospojivkového vaku (obr. 2C) ukončili elektroepilací chloupků dokonale vhojených kožních štěpů, které dráždily při snaze o vložení oční protézky. Pro její lepší fixaci v nově vytvořeném dnu oční štěrbiny byla doplněna předchozí plastika fornixu ve vnitřním koutku o další dva trakční stehy (metodika cul-de-sac) k periostu. Tento stav umožnil volné vkládání speciálně vyrobené akrylátové protézy (obr. 2D).

Pacientka č. 2. Děvče se narodilo v květnu 2010 mladým nepříbuzným zdravým rodičům jako první dítě, dalšího sourozence nemá. Průběh první gravidity byl fyziologický, matka GBS negativní. Porod proběhl ve 40. týdnu spontánně záhlavím, PH 3 500 g a PD 50 cm, čirá plodová voda, dítě nebylo nekříšeno (Apgar 10–10–10). Po narození zjištěna oboustranná vývojová anomálie obličeje v oblasti očních štěrbin: mikroblefaron horního víčka vpravo spojený se symblefarem spojivky k horní části zkalené a ztluštělé rohovky a kryptoftalmus vlevo. Další celkový vývoj byl přiměřený, váhově dítě prospívalo. Psychomotorický vývoj byl sice ovlivněn zrakovým handicapem, přesto samostatná chůze od 15. měsíce. Podrobné screeningové vyšetření na další VVV (vrozené vývojové anomálie) prokázalo jen kostěný defekt na lebce parietálně vlevo. MR CNS a orbit: Vpravo je obraz

proLékaře.cz | 15.8.2025

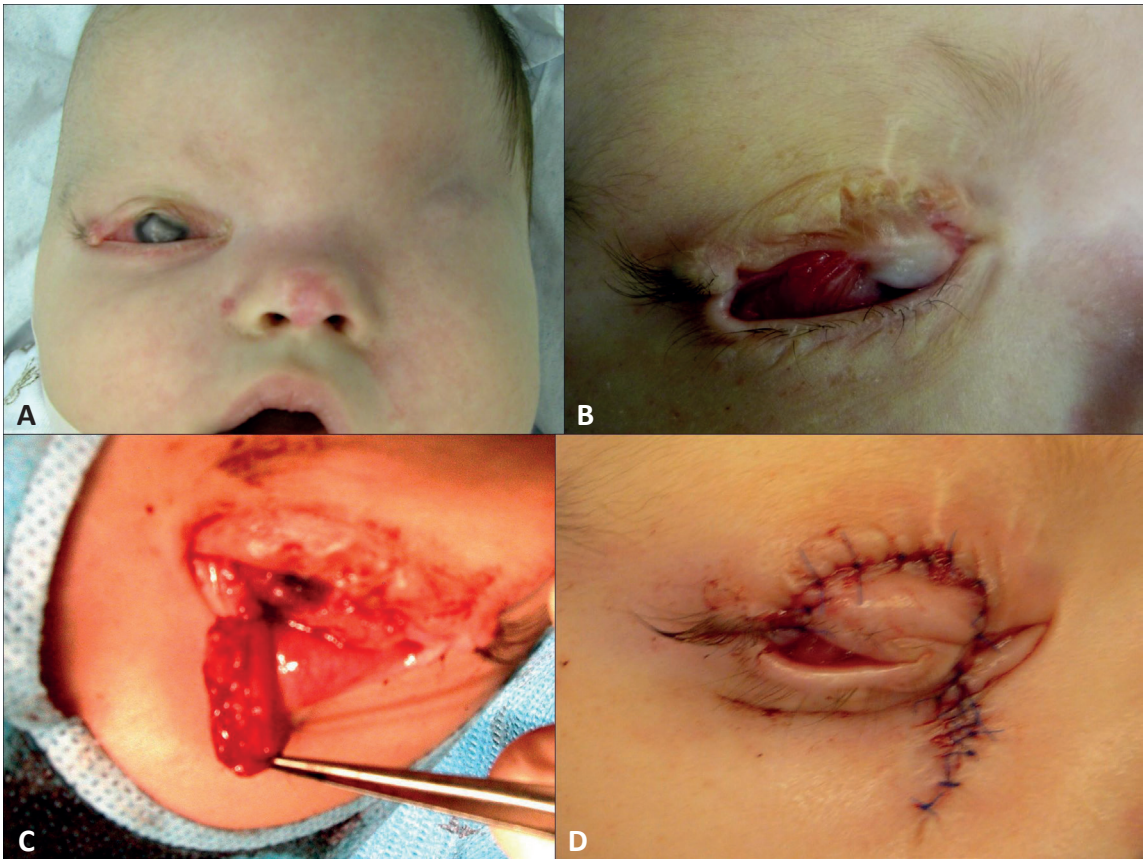

Obr. 4A Čtyřměsíční pacientka s abortivním kryptoftalmem s mikroblefaronem vpravo a klasickým kryptofalmem vlevo
4B Kolobom horního víčka s kožněspojivkovým symblefarem směřujícím k epibulbárnímu dermoidu rohovky vlevo
4C Příprava otočného laloku z dolního víčka vlevo
4D Fixace otočného laloku v kolobomu horního víčka a sutura dolního víčka

bulbu, zevních očních svalů, optického nervu a orbity fyziologický. Vlevo deformita změlčené orbity bez disociace víček, které splývají v jednu kožní strukturu. Přítomný mikroftalmus provází vrozená afakie. V orbitálním prostoru je přítomná slzná žláza, svalové struktury i zrakový nerv. Až na výše popsaný kostěný defekt je nitrolební nález v normě a oba optické trakty fyziologického průběhu. Poprvé bylo dítě ošetřeno na mimopražském očním klinickém pracovišti ve věku jednoho měsíce věku. Byla zde provedena pouze tarzorafie matracovými stehy vpravo, ale bez efektu.

Na Oční kliniku FN Královské Vinohrady v Praze byla pacientka odeslána k posouzení a řešení očního nálezu v září 2010 ve věku 4 měsíců (obr. 4A). Vpravo dolní víčko normálně vyvinuto, přiloženo k bulbu s volným fornixem, byl přítomen slzný bod. K rohovce o průměru 9 mm ze shora byla mezi č. X. až k č. I. přirostlá kolobomatózně zkrácená spojivkově kožní struktura, přecházející symblefaronem do centra rohovky a navazující na bělošedavou navalitou tumorózní strukturu, která byla nad niveau. Vlastní rohovka byla patrná jen v dolní polovině a byla leukomatózně zkalena, znemožňuje diferenciaci dalších struktur. Symblefaron vycházel z výrazně vertikálně zkráceného horního víčka v celém rozsahu šíře oční štěrbiny. Horní víčko mělo podobu páskovité kožní struktury o šíři 2 mm, která při vrcholu k č. XII. byla ještě klínovitě zkrácená. Vlevo byla oblast oční štěrbiny bez obočí překryta kožní tkání bez náznaku strukturální diferenciace, pod níž se klenul kulovitý útvar.

1. **fáze –** v září 2010 jsme vpravo odpreparovali zkrácené horní víčko od rohovky a uvolnili naznačený horní fornix bez spojivkového krytí, vložili KKF (kulová krycí folii) a uzavřeli oční štěrbinu tarzorafií dvěma matracovými stehy, podloženými pěnovými amocovými plombami. KKF byla v celkové anestézii vyměněna ještě čtyřikrát, vždy s obnovením tarzorafie, a ponechána do konce začátku května 2011. Od té doby do dalšího chirurgického řešení jsme jen kojence ambulantně kontrolovali.
2. **Fáze** – v říjnu 2011 jsme odstranili tumorózní navalitou tkáň (obr. 4B) z centra rohovky. Histologicky byl verifikován solidní epibulbární dermoid rohovky, charakterizován hojně buněčným a hustým kolagenním vazivem s vaskularizací, na povrchu s krytem dobře vyzrálého, místy rohovějícího dlaždicovitého epitelu epidermálního typu (obr. 3D). Současně po rozrušení symblefar a uvolnění horního fornixu jsme z dolního víčka vytvořili otočný lalok v celé tloušťce, který jsme fixovali do kolobomatózního defektu horního víčka (obr. 4C, 4D). Ná-

proLékaře.cz | 15.8.2025

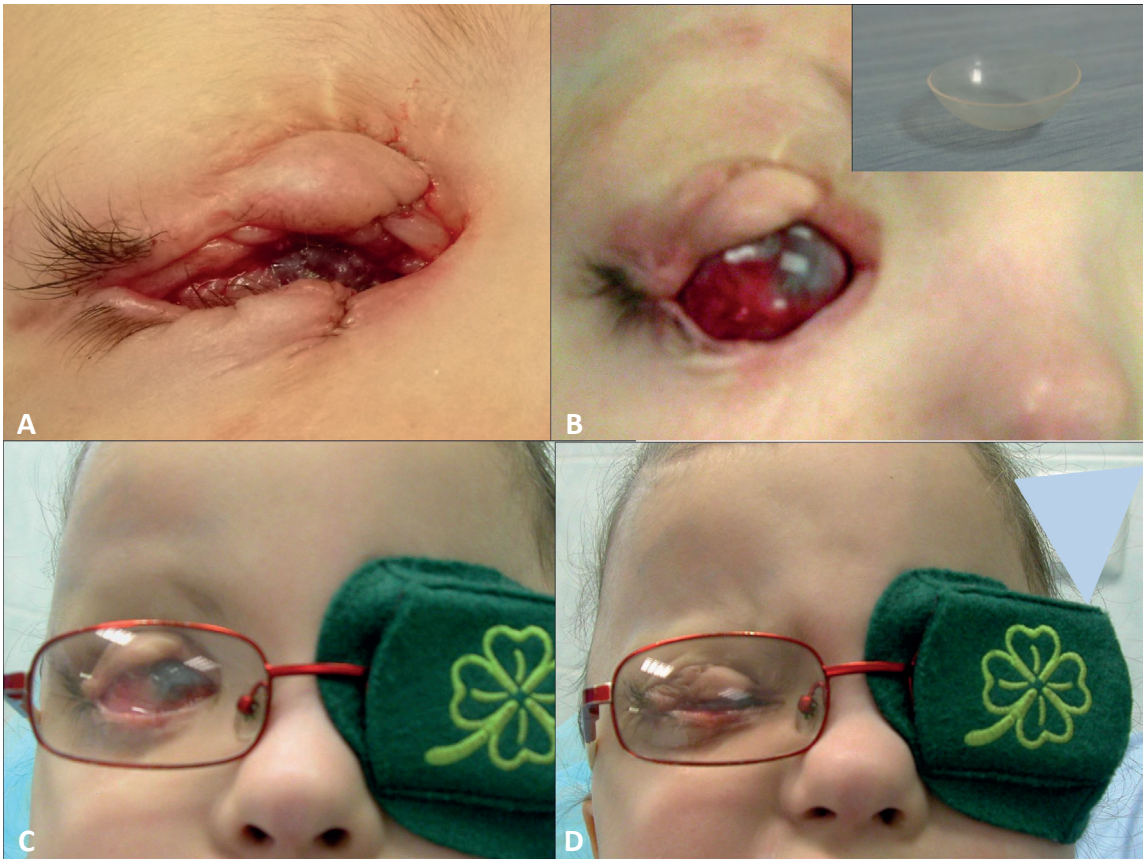

Obr. 5A Uvolnění horního víčka po transplantaci – vytvoření oční štěrbiny
5B Plastika horního fornixu pomocí KKF v 3. fázi operačního postupu
5C Tvar pravé oční štěrbiny v šesti letech za brýlemi s kosmetickým okluzorem vlevo
5D Spontánní dovření pravé oční štěrbiny v šesti letech, obdobné kosmetické řešení

sledně, v lednu 2012, jsme rotovaný lalok v místě stopky odpojili a vymodelovali rekonstruované, respektive nově vytvořené horní víčko (obr. 5A). Dolní, původní spojivkový fornix zůstal volný a horní štěrbinovitý pseudofornix jsme znovu uvolnili (vložena KKF). Až v říjnu 2012 jsme nadbytečnou bulbární spojivku v horních kvadrantech, která byla vytvořená tlakem a tahem KKF, otočili směrem pod původní kůži již nově vytvořeného horního víčka a fixovali v hloubi transkutánními stehy ze vstřebatelného materiálu (Vicryl 6-0). Takto byl vymodelován skutečný horní fornix prakticky v celém rozsahu zevnitř pokrytý spojivkovou tkání současně spolufixovaný vloženým KKF.

3. **fáze** – v únoru 2013, v souvislosti s přetočením dolního víčka do oblasti defektu horního víčka, se okraj víčka uvolnil a ektropoval a oční štěrbinu dítě nedokázalo uzavřít. Jako řešení jsme zvolili závěs víčka pomocí fasciálního štěpu (ZUM 43104: alogenní fasciální štěp zmražený z Tkáňové ústředny FN Hradec Králové) nataženým mezi zevním koutkem, kde byl fixován k periostu a vnitřním koutkem, zde byl fixován smyčkou k vnitřnímu kantu opět vstřebatelným materiálem (Vicryl 6-0). Současně jsme další část bulbární spojivky nahoře fixovali transkutánními stehy pro prohloubení fornixu, což jsme opětovně a opakovaně podpořili tlakem KKF modelující oční štěrbinu (obr. 5C). Tento postup jsme v oblasti horního fornixu museli dvakrát zopakovat v červnu 2013 a v březnu 2015, neboť spontánní uvolnění KKF po ¾ roce a jednom roce vedlo k opětovným symblefarům, ale také recidivě dermoidu rohovky, fixaci jsme tentokrát provedli dlouhodobě vstřebatelným materiálem PDS 6-0. Nádor jsme museli opětovně snést, histologicky nebyla prokázána zvýšená mitotická aktivita, ale opět se jednalo dermoid.

Bulbus zůstal volně pohyblivý. Pacientka dokázala spontánně i při spánku uzavřít oční štěrbinu (obr. 5C), kůže víček jen v záhybech s relativním nadbytkem. Zraková ostrost vpravo byla zatím definována na úroveň těžké slabozrakosti (pohyb se světelnou projekcí s určováním základních barev z několika centimetrů). Orientace v prostoru zachována, pro definování předmětu nutný manuální kontakt. Z kosmetického hlediska nasazena brýlová obruba s okluzorem pro krytím levé orbitální oblasti (obr. 5D).

ZÁVĚR – EPIKRÍZA

Vlastní pozorování jednotlivých fází léčby u postiženého chlapce, do doby, kdy bylo možno stav definitivně kosmeticky celkem úspěšně ukončit, trvalo celkem osmnáct let. Dokonalé plastické řešení kryptoftalmu není možné, naší

proLékaře.cz | 15.8.2025

snahou bylo zlepšit fyziognomii obličeje pro dospělý věk. Dlouhodobé sledování a jednotlivé operační fáze ukazují na nutnost trpělivého přístupu bez snahy o okamžitý efekt. Nezbytným předpokladem úspěchu je komplexní spolupráce, jednak s plastickým chirurgem a v našem případě možnost kooperace z biotechnikem, schopným navrhnout a připravit speciální modelující přípravky.

Děvče je a bude dále ambulantně sledováno. Vpravo jsme rekonstrukcí vytvořili celkem pravidelnou lehce užší oční štěrbinu lemovanou víčky v rámci mezioborové spolupráce s plastickým chirurgem. Uvažovaná perforující keratoplastika nemá přesně stanovený časový horizont, neboť nejprve musí být dlouhodobě vytvořená funkční oční štěrbina s volnými fornixy a dolehnutím víček k bulbu. Navíc zde bude nezbytně nutné imunosupresivní zajištění operačního výkonu. Výhledově je také zvažována plastika v oblasti kryptoftalmu vlevo obdobně jako u prvého pacienta.

DISKUSE

Název kryptoftalmus navrhl Manz roce 1872 (z řečtiny: kryptos – skryté + ophthalmos – oko), v rámci společného pozorování se Zehenderem, který zaznamenal první klinický popis [37]. Podrobný literární rozklad o kryptoftalmu od tohoto prvotního pozorování Zehendera a Manze za 90 let zahrnuje celkem 39 pozorování, včetně autorova v roce 1962 [29]. Je zde uveden i podrobný příběh prvního pozorování: Zdraví rodiče bez konsangvinity donesli kojence k vyšetření v půl roce života, narodilo „bez očí a zjistitelného pohlaví“. Dítěti chybělo oboustranně obočí, víčka i oční štěrbiny a kůže plynule přecházela z čela přes očnicový vchod do kůže tváře, pod kůží byly hmatné pohyblivé bulby. Mezi další malformace patřila rozsáhlá břišní kýla, syndaktylie na všech končetinách a malformovaný genitál s agenezi sfinkterů řitního otvoru i močové trubice. Po několika měsících kojenec zemřel a bylo provedeno histologické vyšetření jednoho z očí [29].

Teorie vzniku kryptoftalmu byly kontroverzní. Na přelomu 19. a 20. st. se za podklad vzniku považovalo srůstání amnia s přední plochou zárodku [17]. Po první světové válce byl kryptoftalmus definován jako stav rudimentárního oka, nad kterým je neporušená kůže bez vytvoření víček a oční štěrbiny – ablefarie [13] a uvažovalo se i o metaplazii rohovkového a spojivkového ektodermu [25]. Podle současných znalostí se v 8. týdnu z poloměsičitých řas ektodermu vystlaného mesodermem se vytváří spojivkový vak oddělující prostor mezi rohovkou a budoucími víčky [7]. Diferenciace víček začíná probíhat na embryu o velikosti 32 až 37 mm a je definitivně ukončen v 6. měsíci těhotenství [9]. Vlastní kryptoftalmus s mikroftalmii je spojován až s poruchou vývoje víček v 26. až 28. gestačním týdnu, kdy se víčka od sebe oddělují [2]. Kongenitální kolobomy horního víčka spojené s eventuálním kryptoftalmem se dělí na pět stupňů. První tři stupně přestavuje vlastní kolobom víčka bez kryptoftalmu nebo s abortivním kryptoftalmem či s kompletním kryptoftalmem. Další dva stupně představuje klasický kryptoftalmus (abscence víčkových struktur a bulbus je kompletně překrytý kůží) a těžký kryptoftalmus (s těžkými deformitami nosu a ektropiem horního víčka) [24]. Podle tohoto rozdělení bylo možno našeho pacienta zařadit ke klasické formě kryptoftalmu a u pacientky se jednalo o kombinaci klasického kryptoftalmu na jedné straně a abortivního kryptoftalmu na straně druhé. Morfologické vyšetření enukleovaného bulbu prokázalo značné ovlivnění vývoje předního segmentu oka, ale i zadního segmentu oka. Nebyla prokázána přítomnost čočky, což je ve shodě s předchozími devíti z celkově deseti histologických vyšetření, rovněž i zde byla rohovka atypická, neboť kůže byla součástí stěny a sítnice trychtýřovitě amovaná [29]. Odráží to předvídatelnou skutečnost, že se udála porucha kontaktu a vývoje na rozhraní mezi optickým váčkem a kožním ektodermálním povrchem v průběhu embryonálního vývoje [1, 36].

Fraserův syndrom (FS) je autozomálně recesivní onemocnění, které spojuje převážně oboustranný kryptoftalmus (93 %) s celkovým postižením řady orgánů. Početně nedůležitější představuje syndaktylie popisována v 57 %, mentální postižení v 50 % a genitální postižení (kryptorchismus, hypospadie, chordae penis) v 49 %. Vitálně závažná je renální hypoplazie či agenéze v 37 % a laryngeální stenóza nebo atrézie v 21 %, pro které umírá 20 % takto narozených kojenců do jednoho roku života. Údaje vychází ze srovnání více jak 100 pozorování [10]. Poprvé byl definován britským genetikem Georgem Fraserem v roce 1962, někdy je udáván jako Fraserův-Francoisův syndrom [11]. Již předtím bylo zaznamenáno 28 pozorování kryptoftalmu ve spojení s multiorgánovým postižením včetně české kazuistiky [29]. Epidemiologická studie, zpracovaná 25 genetiky bez české účasti mezi lety 1990 až 2008, odhalila FS u 26 jedinců z necelých 13 milionů novorozenců evropské populace (prevalence 0,2/100 000 porodů) [3]. Rozbor 59 případů FS v celkem 40 rodinách prokázalo u 25 konsangvinitu [32], což představuje 42 % jejího zastoupení. Srovnání jednotlivých dřívějších pozorování uvádí již konsangvinitu, ale jen ve 4 případech u kryptoftalmu s orgánovým postižením z 28 postižených, což je 14 % [29]. Prenatální diagnostika umožňuje rozborem plodové vody stanovit multiorgánové postižení [32]. Významným pomocníkem je utrasonografické vyšetření plodu, které odhalí především agenezi ledvin či multicystické postižení a stenózy dýchacích cest v 16. či 23. gestačním týdnu [4, 12]. V jednom z těchto pozorování byly obličej a mozkové struktury ještě bez detekovatelných změn. Rodiče se rozhodli na základě uvedeného vyšetření ukončit těhotenství a diagnózu FS bez kryptoftalmu určila sekce [4]. Kromě FS je kryptoftalmus popisován u okulodentodigitálních syndromů, které jsou bez genetické zátěže (Lohmannův či Meyerův-Schwicherothův syndrom), kde se přidružuje rozštěp patra, změny dentice a syndaktylie [9]. Kryptoftalmus byl také popsán ve spojení s atrézií laryngu, malformacemi konch, umbilikální hernií [1, 9], malformacemi velkých cév [15, 16] či mozku: encefalokélou [15] a schizencefalií s meningoencefalokélou [20]. Z našeho pozorování 4 pacientů s anoftalmem [22] a dalších pěti kojenců v následujících letech, z čehož byly celkově dvě děti s oboustranným postižením, vyplývá, že kryptoftalmus byl v sedmadvacetiletém sledování cca pětkrát vzácnější než anoftalmus. Primární a sekundární forma anoftalmu zahrnu-

proLékaře.cz | 15.8.2025

je v diferenciální diagnóze kryptoftalmus, kyklopii, synoftalmii a kongenitální cystu očního bulbu [34], kde významně v diagnostice napomáhá magnetická rezonance [6]. Pouze třetí degenerativní formu anoftalmu lze rovněž rekonstrukčně upravit např. s využitím silikonového formujícího implantátu [19] či plastickou úpravou vložením kožních štěpů [34]. V operačním řešení jednotlivých fází rekonstrukce horního víčka i fornixu u sledovaného děvčete zahájené již v kojeneckém věku jsme vycházeli z vlastních zkušeností plastické úpravy kryptoftalmu u prvního pacienta, která celkem probíhala patnáct let [20] a byla ukončena před pěti lety. Významnou složkou rekonstrukce oční štěrbiny bylo jednak doplnění kožního krytu štěpy, ale i využití techniky cul-de-sac, která napomáhá v prohloubení dolní přechodné řasy [28]. Tato technika byla navržena již na začátku minulého století Weeksem [13], technicky jsme ji upravili do současné podoby [18]. K vytváření horního fornixu a ochraně rohovky nám v počátcích péče posloužila kulovitá krycí folie (KKF) [23]. Až v batolecím věku jsme plastické řešení doplnili použitou techniku otočného laloku z dolního víčka [5]. Základem byla i zde trpělivost a šetření veškerých přirozeně vytvořených tkání víčka a spojivkového vaku a při transplantaci ponechán nadbytek kůže pro další růst víček a možnost eventuální chirurgické korekce [21]. Postup se ukázal výhodný, neboť lalok z dolního víčka sloužil k rekonstrukci horního víčka u nekompletního krytoftalmu i dalším operatérům [8, 26], kdy byla i současně použita bukální sliznice [8, 31]. Součástí operačního řešení bylo odstranění epibulbárního dermoidu rohovky, který bývá popisován [14]. V literatuře se objevily další operační techniky, např. vložení konchální chrupavky jako vrstva mezi kůži mukózu [33]. Při řešení oboustranného částečného kryptoftalmu byl také využit volný kožní štěp z retroaurikulární krajiny dítěte, tarzální ploténku nahradil sklerální štěp z tkáňové banky a bukální sliznice na místo spojivky byla implantována od matky dítěte [27]. U naší pacientky jsme spojivku nenahrazovali jinou tkání. Transplantát z dolního víčka obsahoval na svém vnitřním povrchu dolní tarzální spojivku a část uvolněné části bulbární spojivky jsme rozvinuli a fixovali ke zbývající části kůže horního víčka a fornix jsme dotvářeli tlakem vložené KKF [23]. Originalitou našeho operačního řešení bylo vložení KKF, jejíž vývoj byl oceněn a zařazen do digitální knihovny Slides Online Digital Library [35]. Cílem operačních postupů bylo vytvořit funkční horní víčko, a tím dát předpoklad v budoucnu pro keratoplastiku, současně vytvořit možnost pro senzorickou stimulaci zrakového orgánu jako celku s normálně fungujícím horním víčkem.

Poděkování patří třem výše uvedeným inženýrům z Katedry polymerů VŠCHT, kteří se zasloužili o rozvoj oftalmologie vývojem různých implantátů. Řada z nich je stále ve výrobním sortimentu firma ELLA-CS v Hradci Králové.

LITERATURA

1. **Apple, D.J., Rabb, M.F.:** Ocular Pathology, 5th edition., Mosby, 1998 , St. Louis, p.16.
2. **Barishak, Y.R.:** Embryology of the Eye and Its Adnexa. Karger, Basel, 2001, p.132.
3. **Barisic, I., Odek, L., et al.:** Fraser Syndrome: Epidemiologic Study in a European Population. Am J Med Genet A, 30; 2013: 1012–1018.
4. **Berg, C., Geipel, A., et al.:** Prenatal Detection of Fraser Syndrome without Cryptophthalmos. Case Report and Review of Literature. Ultrasound Obstet Gynecol, 18; 2001: 76–80.
5. **Brazier, D.J., Hardman–Lea, S.J., Collins, J.R.:** Cryphtophthalmos: Surgical Treatment of the Congenital Symblepharon Variant Brit J Ophthalmol, 70; 1986: 391–395.
6. **Celebi, A.R., Sasani, H.:** Differentiation of True Anophthalmia from Clinical Anophthalmia Using Neuroradiological Imaging. Word J Radiol, 6; 2014: 515–518.
7. **Conlon, R.M., Sutula, F.C.:** Congenital Eyelid Anomalies. In Albert, D.M. & Jakobiec, F.A.: Principles and Practice of Ophthalmology, Vol. III., W.B. Saunders Co. Philadelphia, 1994, p. 1693–1699.
8. **Dibben, K., Rabinowitz, Y.S. et al.:** Surgical Correction of Incomplete Crytophthalmos in Fraser Syndrome. Am J Ophthalmol, 124; 1997: 107–109.
9. **Duke-Elder, S.:** Congenital Anomalies of the Ocular Adnexa. In System of Ophthalmology, Vol. III. Congenital Deformities, H. Kimptom, London, 1964, pp. 827–835.
10. **Eibschitz-Tsimhoni, M.:** Ocular Manifestation of Inherited Diseases. In Wright, K.W., Spiegel, P.H.: Pediatric Ophthalmology and Strabismus. Spriger, New York, 2003, p.1038 .
11. **Francois, J.:** Syndrome malformatif avec cryptophthalme. Ophthalmologica, Basel, 150, 1965: 215.
12. **Fryns, J.P., van Schoubroeck, D., et al.:** Diagnostic Echographic Findings in Cryptophthalmos Syndrome (Fraser Syndrome). Prenat. Diagn., 17, 1997: 582–584.
13. **Fuchs, H.E., Duan, A.:** Text-book of Ophthalmology. J. B. Lippincott Co., Philadelphia 1923, p. 437.
14. **Gerinec, A.:** Detská oftalmológia, Osveta, Martin, 2005, s. 104.
15. **Goldhammer, Y., Smith, J.L.:** Cryptophthalmos Syndrome with Basal Encephaloceles. Am J Ophthalmol, 80; 1975: 146–149.
16. **Hambire, S.D., Bhavsar, PP., Jayakar, A.V.:** Fraser-Cryptophthalmos Syndrome with Cardiovascular Malformations: A Rare Association. Indian. Pediatr, 40; 2003: 888–900.
17. **Chalupecký, J.:** Oční lékařství. Hejda a Tucek, Praha, 1902, s. 316
18. **Krásný, J.:** Plastika anoftalmického spojivkového vaku upravenou metodikou cul-de-sac. Čes a Slov Oftal, 71; 2015: 37–43.
19. **Krásny, J. Autrata, R.:** Pedooftalmologie a strabismus. In Kuchynka, P. a kol.: Oční lékařství, Grada, Praha, 2007, s. 647, 653.
20. **Krásný, J., Čakrtová, M., Novák, V.:** Jednostranný kryptoftalmus–plastická úprava. Folia Strabol Neuroophthalmol; 10, 2009, suppl. I.: 86– 88.
21. **Krásný, J., Kletenský, J.:** Kombinace pravostranného horního mikroblefaronu s kongenitálním symblefaronem a levostranného kryptoftalmu. Folia Strabol Neuroophthalmol; 14, 2014, suppl. I.: 39–43.
22. **Krásný, J., Novák, V.:** Anophthalmus–spojivkový implantát. Čes a Slov Oftal, 59; 2003: 33–39.

proLékaře.cz | 15.8.2025

23. **Krásný, J., Novák, V.:** Kulová krycí folie–silikonový implantát formující přechodné řasy spojivky. Čes a Slov Oftal, 63; 2007: 369–372.
24. **Nouby,G.:** Congenital Upper Eyelid Coloboma and Cryptophthalmos. Ophthal. Plast Reconstr Surg, 18, 2902: 373–377.
25. **Mann, I.:** Development Abnormalities of the Eye. H. Kimptom, London,1957, p.371.
26. **Morax, S., Herdan, M.L., Hurbli, T.:** Orbito-palpebral Reconstruction in Two Case of Incomplete Cryptophthalmos. Adv Ophthalmic Plast Reconstr Surg, 9; 1992: 81–91.
27. **Murthy, R., Gupta H.:** Novel Surgical Techniqe for Management of Partial Cryptophthalmos. Indian J Ophthalmol, 62; 2014: 1096–1098.
28. **Neuhas, R.W., Hawes, M.J.:** Inadequate Inferior Cul-de-sac in the Anophthalmic Soket. Ophtalmology, 99; 1992: 153–157.
29. **Otradovec, J., Janovský, M.:** O krytoftalmu. Čs Oftal, 18; 1962: 128–138.
30. **Oztoprak, I., Erdogan, H., et al.:** A Case Scizencephaly Presenting with Unilateral Cryptophthalmos. Br. J. Radiol., 2008, doi: 10.1259/bjr/56258419.
31. **Saleh, G.M., Hussain, B., et al.:** A Surgical Strategy for Correction of Fraser syndrome Cryptophthalmos. Ophthalmology, 116; 2009: 1707–1712.
32. **van Haelst, M.M., Scambler J.P. et al.:** Fraser Syndrome: A Clinical Study of 59 Cases and Evaluation of Diagnostic Criteria Am J Med Genet A, 24; 2007: 3194–3203.
33. **Weng, C.J.:** Surgical Reconstruction in Cryptophthalmos. Br J Plast Surg, 51; 1998: 17–21.
34. **Verma, A.S., Fitzpatrick, D.R.:** Anophthalia AND Microphthalmia. Orphanet J Rare Dis, 2; 2007: 47.
35. www.slidesonlone.org
36. **Yanoff, M., Sassani, J.W.:** Ocular Pathology, 6th edition, Mosby, 2009, St. Louis, pp.169–170.
37. **Zehender. W., Manz:** Eine Missgeburt mit hautüberwachsenen Augen oder Kryptophthalmus. Klin Mbl Augenheilk, 10; 1872: 225.