

NEMELANÓMOVÉ NÁDORY KOŽE MIHALNÍC A VNÚTORNÉHO KÚTIKA – BAZOCELULÁRNY KARCINÓM

SÚHRN

Cieľ práce: Nemelanómové nádory kože majú v európskej populácii stúpajúcu tendenciu. Najčastejšie sa vyskytujúci nemelanómový kožný rakovinový nádor v oblasti vnútorného kútika a mihalníc je bazocelulárny karcinóm (BCC). V Slovenskej republike (SR) sa v poslednom štatisticky spracovanom a publikovanom roku 2008 registrovalo 5 173 nemelanómových nádorov kože (C44 podľa MKCH-10) u oboch pohlaví spolu (z toho ženy predstavovali 51,2 %). Z celkového počtu všetkých hlásených zhubných nádorov (n = 30 144) v tomto roku tak tvorili podiel 17,2 % (resp. 16,3 % u mužov a 18 % u žien). Cieľom práce je zhodnotenie počtu recidív v klinickom súbore pacientov.

Materiál a metodika: Retrospektívne sme analyzovali údaje zo zdravotnej dokumentácie pacientov s novozisteným bazaliómom, ktorí boli v období od 1. 1. 2008 do 31. 12. 2013 operovaní a následne ambulantne sledovaní na Klinike oftalmológie LFUK a UNB v Bratislave. Do súboru neboli zaradení pacienti s recidívou primárneho nádoru operovaného pred rokom 2005. Výskyt recidívy bol vyhodnocovaný do 31. 12. 2014. Excízia nádorov sa vykonávala na základe lokálneho klinického nálezu, pričom excízia presahovala okraj nádorového ložiska najmenej 2–3 mm do zdravého tkaniva. Histopatologické vyšetrenie sa nevykonávalo peroperačne. Reoperovali sa len klinicky manifestné recidívy. Sledovali sme nasledujúce parametre: lokalizácia a veľkosť nádoru, TNM klasifikácia, histopatologický stupeň diferenciácie, okraje excidovaného tkaniva a hodnotili výskyt recidív osobitne pre každý parameter. U nespojitých premenných s viac ako 2 kategóriami sme porovnávali každú kategóriu samostatne voči zvyšku súboru i jednotlivé kategórie navzájom. Štatistické údaje boli analyzované pomocou χ^2 testu, za signifikantnú sa považovala hodnota $P < 0,05$. Výsledky spojených parametrov sú vyjadrené ako aritmetický priemer \pm smerodajná odchýlka.

Výsledky: Na Klinike oftalmológie LFUK a UNB, nemocnica Ružinov v Bratislave, sme v období 2008–2013 zaznamenali 219 bazocelulárnych karcinómov u 217 pacientov, ktorí boli liečení chirurgicky a bazalióm bol histopatologicky potvrdený. Podľa histologického nálezu, BCC boli rozdelené do skupín podľa štádia: G1 (n = 139), G 1-2 (n = 41), a G 2 (n = 39). Lokalizácia bola častejšia na ľavej strane (n = 112) oproti výskytu na pravej strane (n = 107). Prevládala výskyt vo vnútornom kútku - angulus internus (n = 65); vo vonkajšom kútku - angulus externus sme zaznamenali výrazne nižší výskyt (n = 5). Na dolnej mihalnici sme zaznamenali (palpebra inferior) výrazne vyšší výskyt (n = 127) ako na hornej mihalnici (palpebra superior) – (n = 24). Počas týchto 6 rokov sme zaznamenali 11 recidív (5,02 %). Exenterácia očí bola indikovaná v 5 prípadoch (2,7 %).

Záver: Pri sledovaní pacientov s novozisteným bazaliómom mihalníc, operovaných na Klinike oftalmológie LFUK a UNB v rokoch 2008–2013 sme zaznamenali výskyt recidívy v 11 prípadoch, čo predstavuje 5,02 %, čo je o jedno percento nižší podiel ako v predchádzajúcom sledovanom období z r. 2005–2007 na tomto pracovisku. Zistený výskyt recidív zodpovedá údajom v odbornej literatúre. Žiadny zo sledovaných klinických parametrov štatisticky významne neovplyvňoval výskyt recidív.

Kľúčové slová: bazocelulárny karcinóm mihalníc, nemelanómová rakovina kože, nádory mihalníc

SUMMARY

NON-MELANOTIC TUMORS OF THE EYELIDS SKIN AND INNER CORNER – BASOCELLULAR CARCINOMA

Aim: Non-melanoma skin cancer cases in the European population are increasing. Basal cell carcinoma (BCC) is the most common non-melanoma skin cancer of the eyelids and in the inner corner of the eyelid. Due to the latest statistics compiled and published in 2008 in the Slovak Republic (SR) there were registered 5,173 cases of non-melanoma skin cancer (C44 according to ICD-10) in both sexes together (of which women accounted for 51.2 %). The proportion of non-melanoma skin cancer accounted for 17.2 % (16.3 % of men and 18 % of women) of the total number of all reported cancer cases (n = 30,144). The aim of this study is to evaluate the number of clinical relapses in a group of patients.

Material: Retrospectively analyzed data from the medical records of patients with newly

Furdová A.¹, Horkovičová K.², Babál P.², Kozbová D.², Ondrušová M.³

¹ Klinika oftalmológie Lekárskej fakulty Univerzity Komenského a Univerzitná nemocnica, Nemocnica Ružinov, Bratislava, prednosta doc. MUDr. Vladimír Krásnik, PhD.

² Ústav patologickej anatómie LFUK a UNB, Bratislava, prednosta prof. MUDr. Ľudovít Danihel, PhD.

³ VŠZaSP sv. Alžbety, Bratislava, a ÚEO SAV, Bratislava

Podporené grantom
KEGA 008 UK – 4/2014

Autori článku prehlasujú, že vznik odborného článku, jeho publikovanie a zverejnenie nie je predmetom stretu záujmov a nie je podporené žiadnou farmaceutickou firmou.

Do redakcie doručeno 2. 7. 2015

Do tisku prijato dne 10. 11. 2015

Doc. Mgr. MUDr. Alena Furdová, PhD., MPH, MSc.

Klinika oftalmológie LFUK a UNB, nemocnica Ružinov

Ružinovská 6,
826 06 Bratislava

e-mail: afrf@mail.t-com.sk,

alikaufurdova@gmail.com

tel: pracovisko 421 2 48234 kl. 107

detected basal cell carcinoma in period between Jan. 1 2008 to Dec. 31 2013 who underwent surgery and outpatient follow-up at the Department of Ophthalmology and the University Hospital in Bratislava.

Methods: The incidence of relapse was evaluated up to date Dec. 31 2014. We followed the following parameters: location and tumor size, TNM classification, histopathological degree of differentiation, the edges of excised tissue and evaluated recurrence rate separately for each parameter. Statistics were analyzed by chi2 test, which was found to be significant for $P < 0.05$. The results of continuous parameters were expressed as arithmetic mean \pm standard deviation.

Results: At the Department of Ophthalmology Faculty of Medicine and UNB, Ruzinov Hospital, in Bratislava, in the period 2008 - 2013 were treated 219 basal cell carcinomas in 217 patients and basal cell carcinoma was histologically confirmed. Basal cell carcinomas were divided into groups according to the stage: G1 ($n = 139$), G 1-2 ($n = 41$) and G 2 ($n = 39$). Localization was more frequent on left side ($n = 112$) compared to the right one ($n = 107$). We recorded significantly lower incidence ($n = 5$) in the area - angulus externus, prevalent occurrence was in the inner area - angulus internus ($n = 65$). The incidence in the lower eyelid (palpebra inferior) was recorded more frequently ($n = 127$) as in the upper eyelid (palpebra superior) - ($n = 24$). During these six years period we have seen 11 recurrences (5.02 %). Exenteration of the orbit was indicated in 5 cases (2.7 %).

Conclusion: When monitoring patients with newly detected eyelid basal cell carcinoma, operated at the Department of Ophthalmology Faculty of Medicine and UNB in period 2008-2013, incidence of recurrence was recorded in 11 cases, accounting for 5.02 %, which is about one percentage point lower share than in the previous reporting period from period 2005 -2007 from the same Department. The occurrence of relapses corresponds to those in the literature. None of the clinical parameters statistically did affect significantly the incidence of relapses.

Key words: eyelid basal cell carcinoma, non-melanoma skin cancer, tumors eyelashes

Čes. a slov. Oftal., 71, 2015, No. 6, p. 293–301

ÚVOD

Nemelanómové nádory kože predstavujú najčastejšie sa vyskytujúci zhubný nádor u oboch pohlaví s celosvetovo narastajúcou incidenciou. Až 70–80 % z týchto nádorov predstavujú bazocelulárne karcinómy (BCC), ktoré majú dobrú prognózu a nízku mortalitu, čo vedie k vyradovaniu celej topografickej skupiny nádorov z onko-epidemiologických štatistík a na druhej strane je tento fakt pravdepodobnou príčinou vysoko-suspektného podhlásenia celkového počtu ochorení [7].

Epidemiologická situácia v Slovenskej republike

V Slovenskej republike (SR) sa v poslednom štatisticky spracovanom a publikovanom roku 2008 registrovalo 5 173 nemelanómových nádorov kože (C44 podľa MKCH-10) u oboch pohlaví spolu (z toho ženy predstavovali 51,2 %). Z celkového počtu všetkých hlásených zhubných nádorov ($n = 30 144$) v tomto roku tak tvorili podiel 17,2 % (resp. 16,3 % u mužov a 18 % u žien). Nie sú však dostupné aktuálne údaje o zastúpení histologických typov a topografických sublokaliácií ne-melanómových nádorov kože [23].

Posledné podrobné publikované údaje sú dostupné z národného portálu o výskyte zhubných nádorov v SR za obdobie 1999–2003 (3). V tomto časovom období sa v SR registrovalo 19 091 nemelanómových nádorov kože (u oboch pohlaví spolu), z čoho bazocelulárne karcinómy predstavovali 14 484 prípadov (priemerne 75,9 %, rozpätie od 70,8 % v r. 2003 do 86,2 % v r. 2002) a skvamocelulárne karcinómy 2 062 prípadov (priemerne 10,8 %), zvyšok predstavovali iné a nešpecifikované zhubné nádory kože. Podiel všetkých histologických typov ne-melanómových nádorov kože lokalizovaných na mihalnici oka (C44.1 podľa MKCH-10) predstavoval 1 328 prípadov (7 %) [20].

Z celkového počtu bazocelulárnych karcinómov registrovaných v období 1999–2003 v SR u oboch pohlaví

spolu ($n = 14 484$) sa na mihalnici oka vyskytovalo 8,4 % prípadov ($n = 1 215$), bez signifikantných rozdielov medzi pohlaviami. Z tohto počtu sa 46,2 % prípadov ($n = 561$) vyskytovalo na ľavej a 48,7 % ($n = 592$) na pravej strane, zvyšok predstavovali bilaterálne a nešpecifikované nálezy. Vekové rozpätie pacientov s hlásenými bazocelulárnymi karcinómami v období 1999–2003 predstavovalo 24–94 rokov (medián 68 r., 25 % – 75 % kvantil 57–75 rokov) [20].

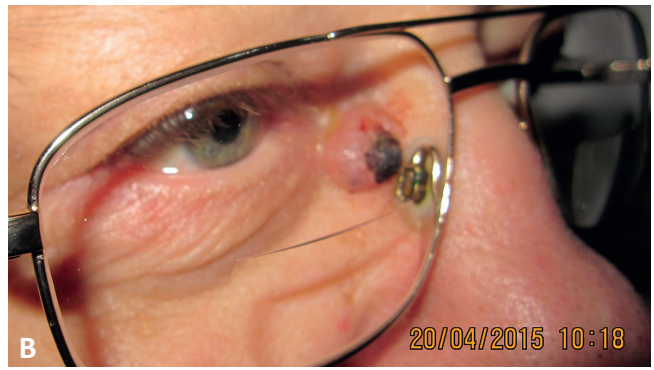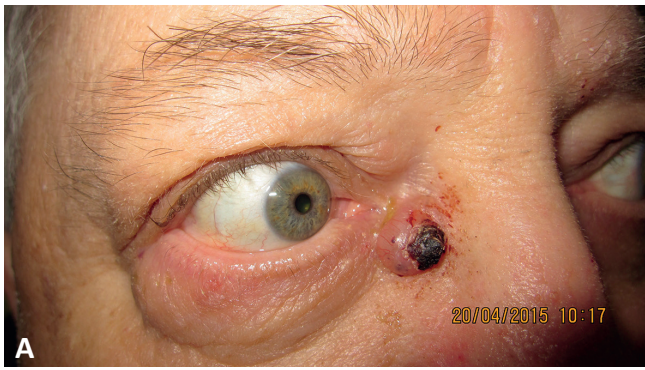Pri zanedbaní vývojových zmien a pri aplikácii priemernej hodnôt zistených v období 1999–2003 by odhad podielu bazocelulárnych karcinómov v SR v poslednom štatisticky spracovanom roku 2008 predstavoval približne 3 926 prípadov u oboch pohlaví spolu, z toho 275 lokalizovaných na mihalnici oka [20].

Nemelanómové karcinómy kože (NSMC)

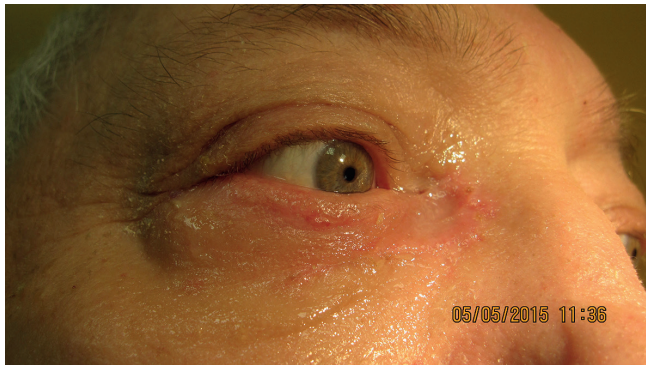
Za rizikové faktory vzniku NMSC je považovaná kumulatívna dávka ultrafialového žiarenia, vyšší vek, fototyp kože – najmä svetlé fototypy (fototyp I. a II.), neschopnosť reparovať poškodenú DNA, strata kontroly rastu normálnych keratinocytov, imunologický stav (orgánová transplantácia), práca s ionizujúcim žiarením, dechtom). Dochádza k mutáciám v oblasti jadra aj mitochondriálnej DNA. Keratinocyty s mutáciami génu p53 majú zablokovanú apoptózu, zvýhodnený rast a vyššie riziko ďalších mutácií a transformácií. Expozícia UV žiareniu navodí aj nepriame poškodenie DNA – generovanie voľných kyslíkových radikálov (oxidačný stres), UV žiarenie spôsobí lokálnu imunosupresiu, takže abnormálne bunky nemôžu byť imunitným systémom rozpoznané a odstránené. Skupina nemelanómových karcinómov kože pozostáva prevažne z bazocelulárneho (BCC) a skvamocelulárneho karcinómu (SCC).

Bazocelulárny karcinóm mihalnic

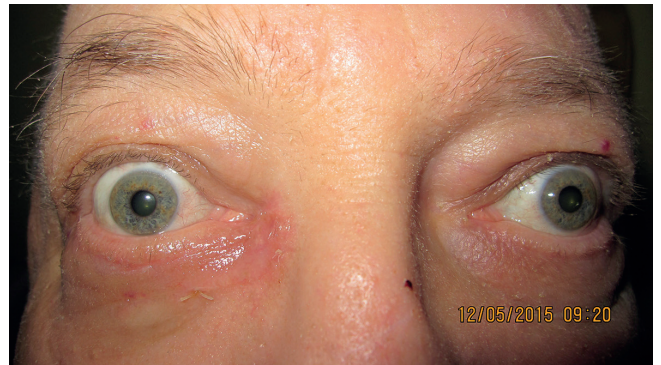Bazalióm je najčastejšia malignita na mihalniciach. Najčastejšie sa vyskytuje na spodnej mihalnici a v mediálnom



Obr. 1a, b Typická lokalizácia bazocelulárneho karcinómu v oblasti vnútorného kútika – stav pred excíziou a plastikou (4/2015)



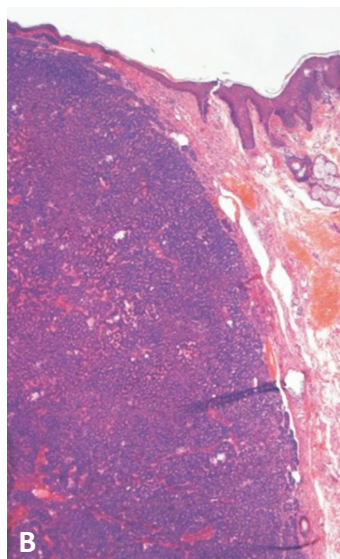
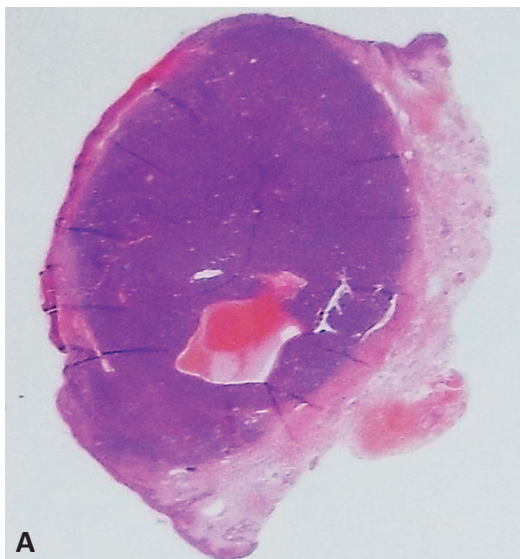
Obr. 2 Pacient 2 týždne po excízii a plastike pre bazalióm vnútorného kútika (5/2015)



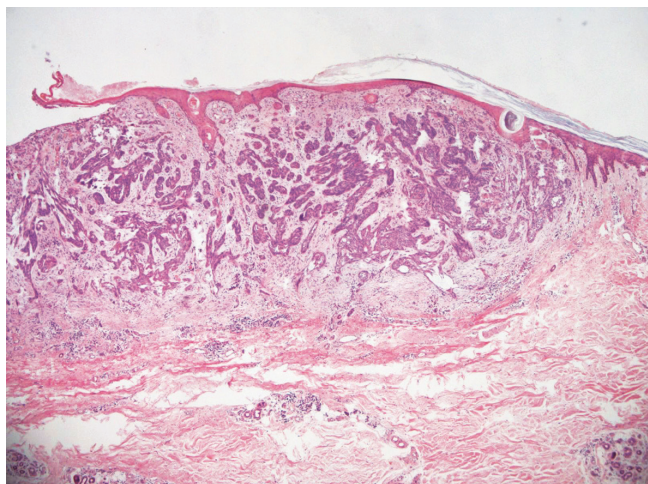
Obr. 3 Pacient 3 týždne po excízii a plastike pre bazalióm vnútorného kútika (5/2015)

kante. Veľmi často sa vyskytuje v šiestej, siedmej a ôsmej dekáde života, avšak môže sa v 10 % objaviť aj vo veku od 20 do 40 rokov. Etiológia je spätá hlavne s vystavovaním sa slnku u ľudí s bledou pokožkou. Tento koncept je založený na rozsiahlych štúdiách zahŕňajúc Európu, Austráliu a Severnú Ameriku. Avšak bazocelulárny karcinóm sa vyskytuje taktiež aj na východe Japonska, v Kórei a Indii. Tieto štúdie nezaznamenali žiadnu predilekciu k pohlaviu.

Hoci bazocelulárny karcinóm vykazuje rôzne klinické prejavy, fyzické charakteristiky a vzorce správania týchto nádorov môžu byť v korelácii s ich rôznymi histologickými výsledkami. Najčastejší typ je zdurený, pevný, nodulárny nádor často sa vyskytujúci s teleangiektáziami. Bazalióm sa neprejavuje v prvom štádiu žiadnym diskomfortom pre pacienta a práve preto pacienti často nechajú tento nádor nepovšimnutý až pokiaľ nezačne rásť do väčších rozmerov. Histologicky, no-



Obr. 4a,b Nodulárny bazalióm mihalnice G 1, dobre ohraničený. Hematoxylin a eozin (HE), A: histotopogram tkanivového rezu, B: 200x

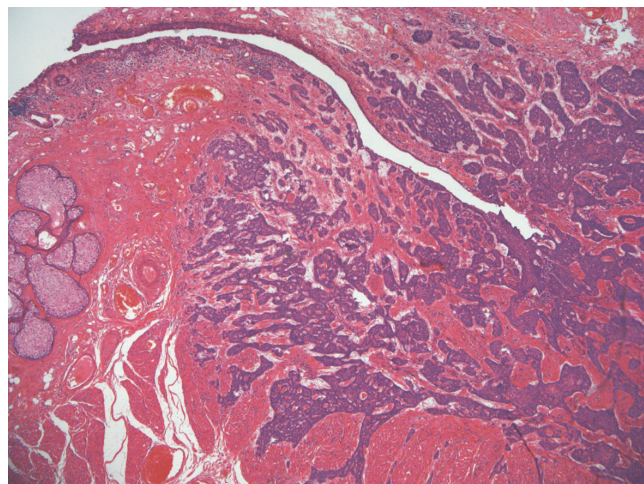


Obr. 5 Bazalióm G 2, s infiltratívnym rastom, šírenie pod intaktnou epidermou. HE 200x

dulárny typ bazaliómu, rastie v sieťach s periférnymi palisádami. Nodulárny typ má tendenciu byť najmenej agresívny a má len zriedka podkožné šírenie, ktoré nie je klinicky viditeľné. Typický bazocelulárny karcinóm má morfológické črty, pre ktoré je tento nádor jednoducho rozpoznateľný skúseným lekárom. Má niekoľko rôznych klinických manifestácií, ktoré korešpondujú s daným histologickým podtypom bazocelulárneho karcinómu. Najčastejšie sa prejavuje ako perleťová papula alebo nodulus s teleangiektáziami a niekedy s centrálnou ulceráciou, tento typ sa nazýva nodulárny bazocelulárny karcinóm (obr. 1, 2, 3). Histopatologicky sa bazalióm môže prejavovať v niekoľkých variantoch. Ohraničená noduloulcerovaná lézia zvyčajne ukazuje zreteľné lalôčky alebo siete dobre diferencovaných bazálnych buniek, ktoré sú oddelené väzivovým tkanivom. Nádorové bunky typicky vykazujú paralelné vyrovnanie na obode každého lalôčka, tvoriace tzv. periférne palisády. Stróma je zvyčajne zmrštená okolo lalôčka a vytvára charakteristickú štrbinu (obr. 4, 5, 6) Histopatologicky sa bazocelulárny karcinóm rozdeľuje do skupín: multicentrický, sklerodermiformný, fibroepitelový, rohovatejúci, metatypický, intraepidermálny. Rozoznávame 4 základné stupne gradingu: G1 – G4.

Bazocelulárny karcinóm sa zvyčajne vyskytuje u pacientov stredného veku a u starších ľudí, a to najmä u jedincov so svetlou pleťou. Bazocelulárny karcinóm môže rásť rýchlejšie u detí a u mladších jedincov. Hoci bazalióm zvyčajne nemetastázuje, takéto šírenie však bolo už zaznamenané. Vek, svetlá koža, vystavenie slnečnému žiareniu, expozícia arzénom, jazvy, predošlé ožarovanie a imunosupresia sú považované za faktory, ktoré môžu predurčovať k rozvoju bazaliómu mihalnic. Fajčenie cigariet je taktiež predisponujúci faktor, avšak u žien a nie u mužov. Chronické zápalové zmeny alebo trauma tiež môžu prispieť k vzniku BCC. Pri

genetických poruchách je častý u pacientov s xeroderma pigmentosum a syndróme bazocelulárneho névu (Gorlin-Goltzov syndróm). Diferenciálne diagnosticky množstvo lézií mihalnic a vnútorného kútika môže napodobňovať bazalióm a ich klinické rysy sú častokrát v začiatkoch podobné a ľahko sa môžu zameniť. Keratoakantóm má rýchlejší nástup a progres, pigmen-



Obr. 6 Nodulárny bazalióm mihalnice s hlbokou infiltráciou mäkkých tkanív a očnice (vpravo hore). HE 100x

tové bazaliómy je potrebné odlišiť od melanocytových névov, melanómu a od seborickej keratózy [8, 10, 11, 12, 13].

MATERIÁL A METODIKA

Na Klinike oftalmológie, Lekárskej fakulty Univerzity Komenského v Bratislave bola realizovaná retrospektívna štúdia u pacientov s bazocelulárnym karcinómom mihalnic v období rokov 2008–2013. Zaznamenali sme 219 BCC u 217 pacientov, ktorí boli liečení chirurgicky a bazocelulárny karcinóm bol histopatologicky potvrdený.

VÝSLEDKY

Na Klinike oftalmológie, Lekárskej fakulty Univerzity Komenského v Bratislave, v retrospektívnej štúdii v období 2008–2013 sme zaznamenali 219 BCC u 217 pacientov (136 žien a 81 mužov; priemerný vek žien 69,3 rokov, priemerný vek mužov 70,6 rokov). V roku 2013 sme zaznamenali dvoch pacientov, ktorí mali súčasne 2 výskyty BCC.

Podľa histologického nálezu, BCC boli rozdelené do skupín podľa štádia: G1 (n = 139), G 1-2 (n = 41), a G 2 (n = 39). Lokalizácia bola častejšia na ľavej strane (n = 112) oproti výskytu na pravej strane (n = 107).

Podľa lokalizácie nálezu, BCC boli rozdelené do skupín podľa lokalizácie v oblasti kútikov (vonkajší a vnútorný) a podľa lokalizácie v oblasti mihalnice (na hornej a dolnej mihalnici).

V oblasti kútikov prevládala výskyt vo vnútornom kútiku – angulus internus (n = 64). Vo vonkajšom kútiku – angulus externus sme zaznamenali výrazne nižší výskyt (n = 5).

Na dolnej mihalnici (palpebra inferior) sme zaznamenali výrazne vyšší výskyt (n = 126) ako na hornej mihalnici (palpebra superior) – (n = 24). Počas týchto 6 rokov sme zaznamenali 11 recidív (5,02 %). Exenterácia očnice bola indikovaná v 5 prípadoch (2,7 %).

Hlavné prehľady uvádzajú tabuľky 1, 2 a 3 a grafy 1 až 8.

Tab. 1 Prehľad pacientov s bazocelulárnym karcinómom mihalníc a kútikov na Klinike oftalmológie LF UK a UNB v Bratislave v rokoch 2008–2013

	2008	2009	2010	2011	2012	2013
Ženy	17	23	20	20	29	27
Muži	7	5	16	15	13	25
Vek.priemer ženy	73,3	70,1	65,9	70,3	68,6	67,6
Vek.priemer mužů	69,1	71,4	67,6	71,5	73,4	70,8
Sin	8	14	17	19	24	30
Dx	16	14	19	16	18	24
Recidíva	2	2	1	1	3	2

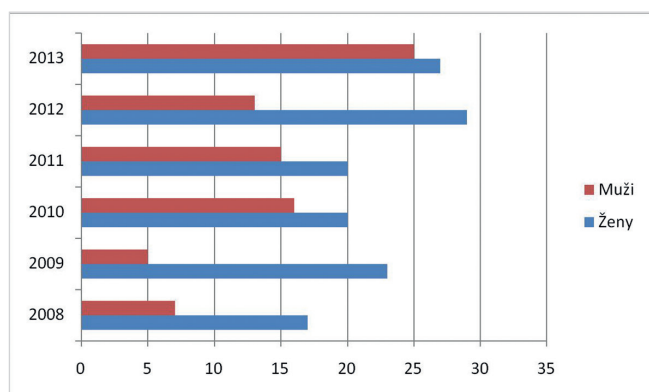
Tab. 2 Prehľad lokalizácie BCC mihalníc a kútikov na Klinike oftalmológie LF UK a UNB v Bratislave v rokoch 2008–2013

	2008 [No (%)	2009 [No (%)	2010 [No (%)	2011 [No (%)	2012 [No (%)	2013 [No (%)	Spolu [No (%)
Ang. Int.	6 (2,73)	6 (2,73)	9 (4,10)	10 (4,56)	18 (8,21)	15 (6,84)	64 (29,22)
Ang. Ext.	1 (0,45)	0 (0)	0 (0)	1 (0,45)	1 (0,45)	2 (0,91)	5 (2,28)
Palp. Inf.	16 (7,30)	21 (9,58)	22 (10,04)	20 (9,13)	18 (8,21)	29 (13,24)	126 (57,53)
Palp. Sup.	1 (0,45)	1 (0,45)	5 (2,28)	4 (1,82)	5 (2,28)	8 (3,65)	24 (10,95)

CHITEST: 0.593673

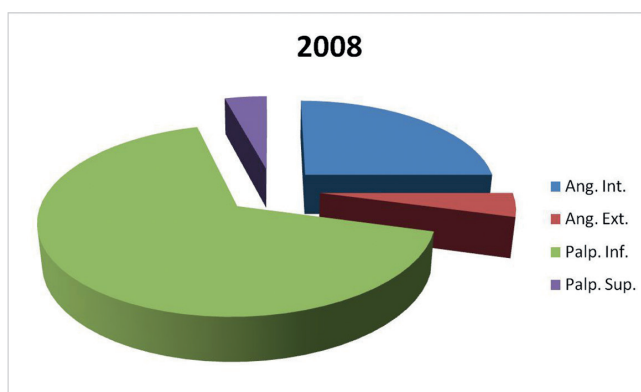
Tab. 3 Prehľad štádií BCC mihalníc a kútikov na Klinike oftalmológie LF UK a UNB v Bratislave v rokoch 2008–2013

	2008	2009	2010	2011	2012	2013
štádium G 1	16	18	29	24	22	32
štádium G 1-2	6	7	2	5	10	10
štádium G 2	2	3	5	6	10	12



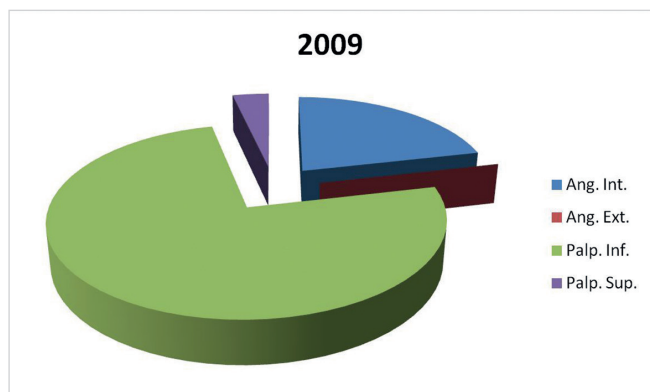
Graf. 1 Prehľad pacientov s bazocelulárnym karcinómom – muži/ženy na Klinike oftalmológie LF UK a UNB v Bratislave v rokoch 2008–2013

V celom sledovanom období 2008–2013 sme zaznamenali vyšší výskyt u žien ako u mužov, a to v každom sledovanom kalendárnom roku daného obdobia.



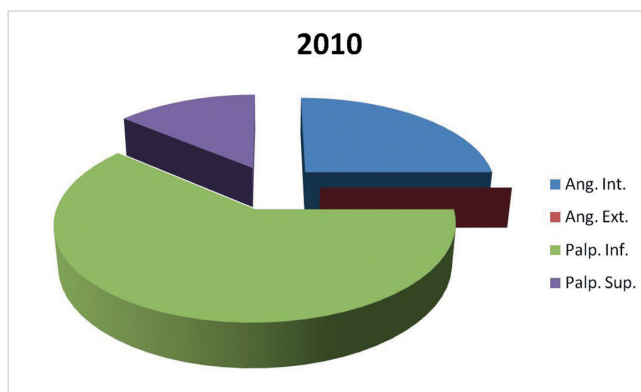
Graf. 2 Prehľad lokalizácie u pacientov s bazocelulárnym karcinómom na Klinike oftalmológie LF UK a UNB v Bratislave v roku 2008

V sledovanom období 2008–2013 sme zaznamenali v r. 2008 najvyšší výskyt na dolnej mihalnici.



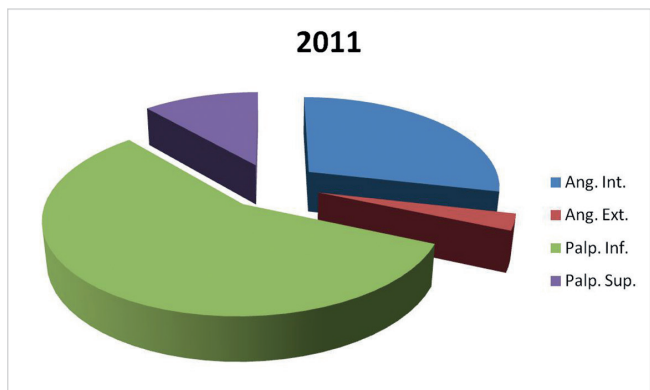
Graf. 3 Prehľad lokalizácie u pacientov s bazocelulárnym karcinómom na Klinike oftalmológie LF UK a UNB v Bratislave v roku 2009

V sledovanom období 2008–2013 sme zaznamenali v r. 2009 najvyšší výskyt na dolnej mihalnici.



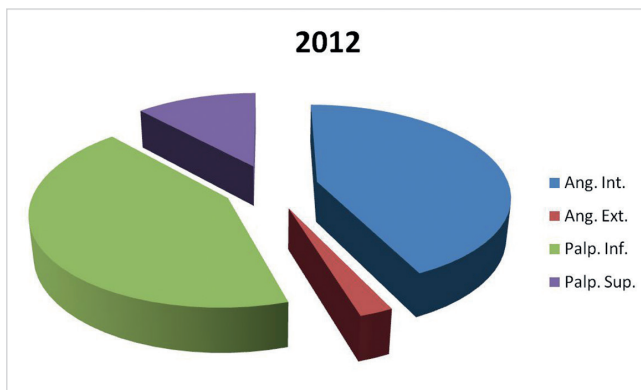
Graf. 4 Prehľad lokalizácie u pacientov s bazocelulárnym karcinómom na Klinike oftalmológie LF UK a UNB v Bratislave v roku 2010

V sledovanom období 2008–2013 sme zaznamenali v r. 2010 najvyšší výskyt na dolnej mihalnici.



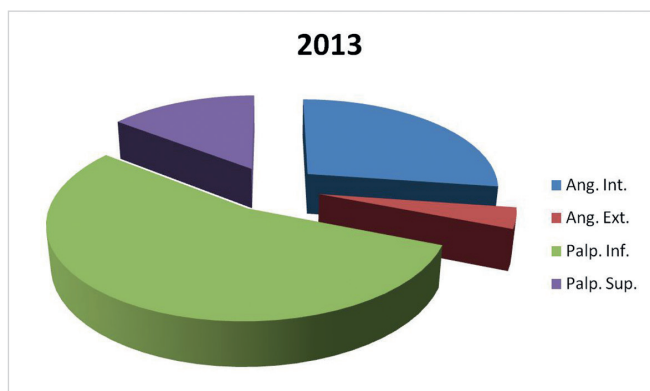
Graf. 5 Prehľad lokalizácie u pacientov s bazocelulárnym karcinómom na Klinike oftalmológie LF UK a UNB v Bratislave v roku 2011

V sledovanom období 2008–2013 sme zaznamenali v r. 2011 najvyšší výskyt na dolnej mihalnici.



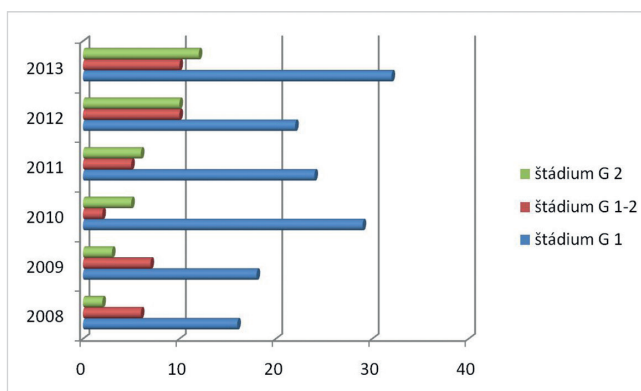
Graf. 6 Prehľad lokalizácie u pacientov s bazocelulárnym karcinómom na Klinike oftalmológie LF UK a UNB v Bratislave v roku 2012

V sledovanom období 2008–2013 sme zaznamenali v r. 2012 rovnaký najvyšší výskyt na dolnej mihalnici a vo vnútornom kútiku.



Graf. 7 Prehľad lokalizácie u pacientov s bazocelulárnym karcinómom na Klinike oftalmológie LF UK a UNB v Bratislave v roku 2013

V sledovanom období 2008–2013 sme zaznamenali v r. 2013 najvyšší výskyt na dolnej mihalnici.



Graf. 8 Prehľad štádií bazocelulárných karcinómov na Klinike oftalmológie LF UK a UNB v Bratislave v rokoch 2008–2013

V sledovanom období 2008–2013 sme zaznamenali v každom roku výrazne najvyšší výskyt štádia G 1.

DISKUSIA

Bazocelulárny karcinóm je lokálne invazívny nádor epitelálneho pôvodu popísaný už v r. 1827. Chirurgická liečba je v posledných dvoch rokoch v určitých indikovaných prípadoch (nemožnosť chirurgickej liečby) nahrádzaná perorálnou liečbou – Vismodegib (Erivedge), ktorá však v našich podmienkach ešte nie je dostupná.

Vismodegib je perorálne dostupný inhibítor Hedgehog dráhy s malou molekulou. Signalizácia Hedgehog dráhy cez transmembránový proteín Smoothened (SMO) vedie k aktivácii a nukleárnej lokalizácii transkripčných faktorov onkogénu spojeného s gliómom (Glioma-Associated Oncogene – GLI) a k indukcii cieľových génov Hedgehog. Mnohé z týchto génov sú zapojené do proliferácie, prežívania a diferenciácie. Vismodegib sa viaže a inhibuje SMO proteín, a tým zabraňuje transdukcii signálu Hedgehog [1, 3, 4, 5].

Pivotné klinické skúšanie ERIVANCE BCC (SHH4476g) bolo medzinárodnou, multicentrickou, 2-kohortnou štúdiou s jedným ramenom. Metastatický BCC bol definovaný ako BCC, ktorý sa rozšíril okrem kože aj do iných častí tela, vrátane lymfatických uzlín, pľúc, kostí a/alebo vnútorných orgánov. Pacienti s laBCC mali kožné lézie, ktoré neboli vhodné pre chirurgický zákrok (neoperovateľné, niekoľkokrát recidivujúce, u ktorých sa kuratívna resekcia nepovažovala za pravdepodobnú alebo u ktorých by chirurgický zákrok mohol mať za následok značnú deformitu alebo chorobnosť) a u ktorých bola rádioterapia neúspešná alebo kontraindikovaná alebo nevhodná. Pred zaradením do štúdie bola diagnóza BCC potvrdená histológiou. Pacienti s Gorlinovým syndrómom, ktorí mali aspoň jednu aBCC léziu a spĺňali kritéria pre zaradenie, boli spôsobilí zúčastniť sa štúdie. Pacienti boli liečení perorálnymi dennými dávkami 150 mg Erivedge.

Medián veku populácie s hodnotiteľnou účinnosťou bol 62 rokov (46 % bolo vo veku aspoň 65 rokov), 61 % mužského pohlavia a 100 % bielej pleti. V skupine mBCC 97 % pacientov podstúpilo predchádzajúcu liečbu vrátane chirurgického zákroku (97 %), rádioterapie (58 %) a systémovej liečby (30 %). V skupine laBCC (n = 63) 94 % pacientov podstúpilo predchádzajúce liečby vrátane chirurgického zákroku (89 %), rádioterapie (27 %) a systémovej/lokálnej liečby (11 %). Medián trvania liečby bol 12,9 mesiacov (rozmedzie 0,7 až 47,8 mesiacov).

Primárnym koncovým ukazovateľom bola miera objektívnych odpovedí (objective response rate – ORR) hodnotená nezávislou skupinou posudzovateľov (independent review facility – IRF). Objektívna odpoveď bola definovaná ako úplná alebo čiastočná odpoveď stanovená v dvoch po sebe nasledujúcich hodnoteniach s odstupom aspoň 4 týždne. V skupine mBCC bola odpoveď nádoru hodnotená podľa kritérií vyhodnotenia odpovede pri solídnych nádoroch (Response Evaluation Criteria in Solid Tumours - RECIST) verzia 1.0. V skupine laBCC bola odpoveď nádoru hodnotená na základe vizuálneho posúdenia vonkajšieho nádoru a ulcerácie, zobrazenia nádoru (kde to bolo vhodné) a biopsie nádoru. V skupine laBCC bol pacient považovaný za respondéra, ak spĺňal aspoň jedno z nasledujúcich kritérií a nemal progresiu:

1. zníženie veľkosti lézie o $\geq 30\%$ [súčtu najdlhších priemerov (SLD)], od východiskovej hodnoty v cieľových léziách pomocou rádiografie;
2. zníženie SLD o $\geq 30\%$ od východiskovej hodnoty vo vonkajšom viditeľnom rozmere cieľových lézií;
3. úplný ústup ulcerácie vo všetkých cieľových léziách [1, 3, 4, 5].

Konvenčná liečba nádorov mihalníc a kútikov závisí vo veľkej miere od charakteru, veľkosti a lokalizácie nádoru. Chirurgické riešenie je najlepšia možnosť liečby pre dané ochorenie [2]. V našej štúdií BCC tvoril najvyšší podiel v G1 štádiu, viac u ženského pohlavia s najčastejšou lokalizáciou na spodnej mihalnici a celkovo sa viac vyskytoval na ľavej strane tváre. Priemerný vek, kedy toto ochorenie postihlo našich pacientov, bol zaokrúhlené 70. rok života, inak v šiestej až siedmej dekáde života najčastejšie. Počas retrospektívnej štúdie (6 rokov) sme zaznamenali nárast; napríklad pri porovnaní medzi rokom 2008 a 2013 sa výskyt zdvojnásobil. Toto môže byť spôsobené zvýšeným záchytným v poslednej dobe, chirurgickým riešením a histologickým potvrdením z dôvodu vyššieho záujmu pacientov, alebo naopak naozaj bazalióm má stúpajúcu tendenciu celkovo [18].

Recidívy po excízii sú spôsobené viacerými faktormi. Najčastejšie je to nedodržanie odporúčania pre radikálnu excíziu bazaliómu 0,3–1 cm od klinicky viditeľných okrajov nádoru. Okrem nedostatočne radikálneho výkonu je ďalším podporným faktorom neúplnej excízie to, že bazalióm sa môže subklinicky šíriť aj niekoľko centimetrov od kliniky zrejmeho nádoru. Lokálne infiltratívny rast bazaliómu je charakterizovaný asymetrickým, často veľmi nenápadným subklinickým lemom v horizontálnom smere, ktorý môže siahať aj viac než niekoľko centimetrov ďaleko od makroskopických hraníc tumoru.

Wilson a spol. vo svojej štúdií u 3 795 bazaliómov zistili neúplnú excíziu u 6,2 % [26].

Ako signifikantné rizikové faktory neúplnej excízie sa preukázali nasledovné lokalizácie: mediálne očné kútiky, dolná mihalnica a nazolabiálna ryha ako aj súčasná excízia viacerých ložísk bazaliómu. U prvého rizikového faktora je determinujúca snaha o dobrý kozmetický efekt, u druhého faktora nemožno nájsť iný dôvod, než zhon chirurga. V pokročilých štádiách je nutné pristúpiť k mutilujúcim výkonom – exenterácii očnice, ktorá znamená vážny psychosociálny problém pre pacienta [14, 15].

Údaje o recidívach po chirurgickej liečbe bazaliómu sa líšia v závislosti od použitej operačnej techniky. V nám známých prácach, publikovaných v priebehu posledných 10 rokov, sa výskyt recidív u pacientov ošetrených bez použitia Mohsovej mikrografickej chirurgie alebo „en-face“ zmrazovaných rezov peroperačne pohyboval v rozpätí 1,8 % až 39 %, pri dlhšom sledovaní pacientov podiel recidív rástol. V epidemiologických a klinických prácach nachádzame miernu prevahu mužov. V rámci možných príčin môžeme uvažovať o menšej pozornosti tejto časti slovenskej populácie voči výskytu z hľadiska laika „kozmetických“ lézií na tvári [16, 17, 19, 21, 24].

Faktory ovplyvňujúce výskyt recidív zatiaľ nie sú úplne objasnené. Za problematický sa v rámci oblasti mihalníc považuje vnútorný kútik oka pre sťaženú excíziu lézie z dôvodu

okolitých vulnerabilných anatomických štruktúr. Histologická čistota okrajov excidovaného tkaniva, ako aj spolupráca medzi patológom a operatérkom sa považuje za významný faktor pri vzniku recidív. V našom súbore sledovaných pacientov recidivovali nádory s histologicky čistými okrajmi, čiže okraje aj spodina boli voľné. čo by sa dalo vysvetliť aj časovým odstupom medzi operáciou a vyhodnotením excidovaného tkaniva v zmysle ťažšej orientácie patológa v excidovanom tkanive. Snaha o zlepšenie spolupráce a komunikácie medzi operatérkom a patológom je v zasielaní fotodokumentácie z nádorov pred excíziou, náčrtov, ako aj označovanie okrajov a orientácie vzoriek napr. stehom.

Výskyt recidív v odbornej literatúre je na úrovni 6,0 % [6, 9, 22]. Údaje o recidívach po chirurgickej liečbe bazaliómu sa líšia v závislosti od použitej operačnej techniky, prípadne lokalizácie nádoru. V súbore pacientov Kliniky oftalmológie LFUK a UNB z obdobia 2005–2007 (3 roky) sa zaznamenala

recidíva v 4 prípadoch, čo tvorilo 6,0 % zo súboru pacientov [25]. V našom terajšom sledovanom súbore z toho istého pracoviska z obdobia 2008–2013 (6 rokov) sme zaznamenali o niečo nižšiu hodnotu, percento recidív len 5,02 %. Táto skutočnosť môže naznačovať, že postupnou skúsenosťou v oblasti BCC sa viac dohliada na významné rizikové faktory neúplnej excízie počas operačného výkonu, z čoho v konečnom dôsledku profituje samotný pacient.

ZÁVER

V rámci oftalmoonkológie sa problematike bazaliómov musí venovať zvýšená pozornosť, pretože neliečený nádor môže prerastaním do očnice spôsobiť až stratu orgánu zraku, pričom liečba a rekonštrukčná chirurgia pokročilých štádií predstavuje závažný estetický zásah.

LITERATURA

1. **Ally, M.S., Aasi, S., Wysong, A., et al.:** An investigator-initiated open-label clinical trial of vismodegib as a neoadjuvant to surgery for high-risk basal cell carcinoma. *J Am Acad Dermatol.* 2014 Nov;71(5):904-911.e1. doi: 10.1016/j.jaad.2014.05.020. Epub 2014 Jun 11.
2. **Bath-Hextall, F., Bong, J., Perlina, W., et al.:** Interventions for basal cell carcinoma of the skin: systematic review. *BMJ.* 2004; 329(7468): 705–710.
3. **Chang, A.L., Solomon, J.A., Hainsworth, J.D., et al.:** Expanded access study of patients with advanced basal cell carcinoma treated with the Hedgehog pathway inhibitor, vismodegib. *J Am Acad Dermatol.* 2014 Jan;70(1): 60–9. doi: 10.1016/j.jaad.2013.09.012. Epub 2013 Nov 1.
4. **Demirci, H., Worden, F., Nelson, C.C., et al.:** Efficacy of Vismodegib (Eriedge) for Basal Cell Carcinoma Involving the Orbit and Periocular Area. *Ophthal Plast Reconstr Surg.* 2015 Feb 11 [Epub ahead of print].
5. **Dessinioti, C., Plaka, M., Stratigos, A.J.:** Vismodegib for the treatment of basal cell carcinoma: results and implications of the ERIVANCE BCC trial. *Future Oncol.* 2014 May;10(6):927-36. doi: 10.2217/fon.14.50.
6. **Ducasse, A., Pluot, M., Gotzamanis, A., et al.:** Factors of recurrence of basal cell carcinomas of the eyelid. *J Fr Ophthalmol.* 2002; 25(5): 512–516.
7. **Ferlay, J., Soerjomataram, I., Ervik M., et al.:** GLOBOCAN 2012 v1.0, Cancer Incidence and Mortality Worldwide: IARC CancerBase No. 11 [Internet]. Lyon, France: International Agency for Research on Cancer; 2013. Available from: <http://globocan.iarc.fr>, accessed on 05/01/2015.
8. **Furdová, A.:** Bazocelulárny karcinóm mihalnic. *i-med.sk*, 2012; „http://www.i-med.sk/moodle/form/?page=clanok&id=498&akcia=zakladne_info&route=}{page:clanok|id:498“
9. **Furdová, A., Lukačko, P., Lederleitner, D.:** HDR 192Ir brachyterapia v liečbe bazocelulárneho karcinómu dolnej mihalnice a vnútorného kútika oka – naše skúsenosti. *Čes a Slov Oftal*, 2013; 69(2): 75–79.
10. **Furdová, A., Oláh, Z.:** Nádory oka a okolitých štruktúr, CERM, Brno, 2010; 151 s.
11. **Furdová, A., Strmeň, P., Oláh, Z.:** Použitie TNM-klasifikácie v oftalmológii. *Choroby hlavy a krku, Head and Neck Diseases.* 2000; 2(9): 17–25.
12. **Furdová, A., Svetlošáková, Z.:** Bazaliómy v oblasti oka a mihalnic. *Dermatológia pre prax*, 2009; 3: 115–117.
13. **Howard, G.R., Nerad, J.A., Carter, K.D., et al.:** Clinical characteristics associated with orbital invasion of cutaneous basal cell and squamous cell tumors of the eyelid. *Am J Ophthalmol*, 1992; 113(2): 123–8.
14. **Chynoranský, M., Furdová, A., Oláh, Z.:** Exenterácie očnice. *Čes. a Slov. Oftalmol.*, 1994; 50(2): 92–97.
15. **Krásný, J., Novák, V., Otradovec, J.:** Orbitálna protéza po exenterácii očnice se zachovaním víček a spojivkového vaku. *Čes a Slov Oftal*, 2006; 62(2): 94–99.
16. **Leibowitch, I., McNab, A., Sullivan, T., et al.:** Orbital Invasion by Periocular Basal Cell Carcinoma. *Ophthalmology*, 2005; 112: 717–723.
17. **Mohs, R.E., Lathrop, T.G.:** Modes of spread of cancer of skin. *AMA Arch Derm Syphilol*, 1952; 66: 427–439.
18. **Nemet, A.Y., Deckel, Y., Martín, P.A., et al.:** Management of periocular basal and squamous cell carcinoma: a series of 485 cases. *Am J Ophthalmol*, 2006; 142: 293–297.
19. **Niazi, Z.B., Lamberti, B.G.:** Perineural infiltration in basal cell carcinomas. *Br J Plast Surg*, 1993; 46: 156–157.
20. **Ondrušová, M., Pleško, I., Safaei-Diba, Ch., et al.:** Komplexná analýza výskytu a úmrtnosti na zhubné nádory v Slovenskej republike (online). Bratislava, Národný onkologický register SR, NCZI 2007. <http://www.nor-sk.org>. ISBN 978-80-89292-05-9.
21. **Paavilainen, V., Tuominen, J., Aho, V.V., et al.:** Long-term results after treatment of basal cell carcinoma of the eyelid in South-Western Finland. *Eur J Ophthalmol*, 2007; 17(4): 494–500.
22. **Paavilainen, V., Tuominen, J., Pukkala, E., et al.:** Basal cell carcinoma of the eyelid in Finland during 1953-97. *Acta Ophthalmol Scand*, 2005; 83(2): 215–220.
23. **Safaei-Diba, Ch., Pleško, I. (eds.)** Incidencia zhubných nádorov v Slovenskej republike 2008. Národný onkologický register SR, NCZI, Bratislava 2014. ISBN 978-80-89292-37-0.
24. **Sigurdsson, H., Agnarsson, B.A.:** Basal cell carcinoma of the eyelid. Risk of recurrence according to adequacy of surgical margins. *Acta Ophthalmol Scand*, 1998; 76(4): 477–480.
25. **Svetlošáková Z., Halás M., Krásnik V., et**

al.: Výskyt recidív po chirurgické léčbě bazaliómu kože mihalnic. Čes a Slov Oftal, 66, 2010, No. 4, p. 171–175.

26. **Wilson, A.W., Howsam, G., Santhanam, V., et al.:** Surgical management of incompletely excised basal cell

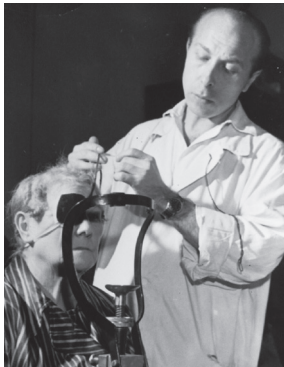carcinomas of the head and neck. Br J Oral Maxillofac Surg. 2004 Aug;42(4): 311–4.

OZNÁMENÍ


DOC. MUDr. JAN VRABEC, CSc., DEVADESÁTILETÝ



Doc. MUDr. Jan Vrabec, CSc.



I. oční klinika v roce 1962



Mechanický kryoextraktor

Docent Vrabec se narodil 11. listopadu 1925 na rodném statku v Praskačce u Hradce Králové na sv. Martina, který v ten den na bílém koni nepřijel. V osobních vzpomínkách uvádí: „*Jaké šťastné rozhodnutí předcházelo mému narození. Moji rodiče byli služebně ve Vídni, otec tam byl jako konsul naší republiky. Když se blížil den porodu, rozhodla se maminka, že pojedje rodit domů do Praskačky, kde se i ona narodila. Bylo to správné rozhodnutí, jehož důsledek se ukázal až za druhé světové války. Kdybych se narodil ve Vídni, byl bych považován za Němce a musel bych narukovat do wehrmachtu. Jako Čech narozený v Čechách jsem nacistické vojenské službě unikl.*“

Po maturitě, kterou skládal v roce 1944 na gymnázium v Truhlářské ulici v Praze, byl totálně nasazen ve společnosti Havlik a Himmel Gesellschaft fur Vorrichtungsbau, která zajišťovala náhradní součástky pro letadla. Po osvobození a znovu otevření Univerzity Karlovy se přihlásil na lékařskou fakultu. Docent Vrabec vzpomíná: „*Náš ročník 1925 byl přijímán na studium medicíny až na podzim 1945. Byl to tak zvaný lucernový ročník, bylo nás ke studiu přihlášených tři tisíce a přednášky jsme měli ve velkém sále paláce Lucerny.*“ Studium medicíny dokončil v roce 1951 promocí s titulem doktora všeho lékařství. Na svá popromoční léta jubilant vzpomíná: „*Jako osoba bez správného politického předpokladu jsem byl odeslán do slovenského zdravotnictví, ale díky vlivné přímluvě primáře očního oddělení v Mladé Boleslavi MUDr. F. Soukupa, kde nutně potřebovali sekundáře, mi byla změněna umístěnka ze Slovenska na oční oddělení této nemocnice s povolením atestace, což tehdy nebylo samozřejmostí.*“ V Mladé Boleslavi setrval docent Vrabec dva roky až do nástupu na vojenskou službu. Po absolvování základního vojenského výcviku v Hradci Králové byl v důsledku nedostatku očních lékařů ve vojenské službě odvelen na oční oddělení Vojenské nemocnice v Terezíně. Docent Vrabec vzpomíná: „*Vojna to byla příjemná, bez zbytečného sekýrování. Ale brzy se zjistilo, že v ÚVN ve Střešovicích také chybí oční lékař, tak jsem tam byl odvelen. Odtud jsem jako desátník přechodně zastupoval náčelníka vojenského očního oddělení v Josefově a Terezíně. Po návratu z vojenské základní služby jsem se vrátil v únoru 1955 zpět na oční oddělení v Mladé Boleslavi.*“

Po konkurzu na podzim 1955 nastoupil docent Vrabec na I. oční kliniku Fakultní nemocnice na Karlově náměstí v Praze, kterou vedl prof. MUDr. E. Dienstbier, DrSc., kde pracoval nepřetržitě až do svého odchodu do důchodu v roce 1997. Mimo běžnou diagnostickou i chirurgickou oftalmologickou praxi se na klinice věnoval kryochirurgickým zákrokům. Jako jeden z prvních operatérů provedl kryoextrakci katarakty nástrojem podle vlastního nápadu a konstrukce, který byl zhotoven ve spolupráci s pacientem, jemným mechanikem Karlem Kruckým. Docent Vrabec vzpomíná: „*Nástroj byl naplněn drtí CO₂, která pronikla hrotem extraktoru, zkalená čočka k hrotu přilnula a byla vytažena.*“ Po svém bratranci prof. MUDr. Františku Vrabcovi, DrSc., který byl jmenován v roce 1957 přednostou Oční kliniky FN na Královských Vinohradech, převzal histologickou laboratoř. Věnoval se patologii očních tkání, histochemickému a neurohistologickému obrazu očních tkání za patologických stavů, částečně i experimentálními studiemi na rybách a králících a změnám po beta záření. V roce 1965 obhájil kandidátskou práci na téma „*Příspěvek k histopatologii pásové degenerace rohovky*“. Habilitován byl po změně politického klimatu v roce 1990, název jeho docentské práce byl: „*Histologické a neurohistologické změny na očních tkáních po kryochirurgických výkonech.*“ Z problematiky histologie, neurohistologie a histochemie publikoval více než 60 prací. Po odchodu do důchodu v roce 1997 pracoval jako oční lékař v síti prodejen Eiffel optik a dosud pro všechny jejich provozovny plní funkci odborného garanta.

Jeho oblíbeným místem pro relaxaci je Šumava, kde mají Vrabcovi téměř čtyřicet let chalupu, kterou celá rodina miluje pro krásnou krajinu a pohodu a snaží se ji maximálně využít k aktivnímu odpočinku. V jeho oftalmologických šlápějích kráčí úspěšně i jeho dcera Tereška.

Závěrem bych ráda za nás za všechny popřála panu docentovi do dalších let hodně zdraví a životní pohody.

Doc. MUDr. Šárka Pitrová, CSc., FEBO