

PLASTIKA ANOFTALMICKÉHO SPOJKOVÉHO VAKU UPRAVENOU METODIKOU CUL-DE-SAC

SOUHRN

Cíl: Autor referuje o plastické operaci prohlubující spojivkový vak u získaného anoftalmu bez orbitálního implantátu. Stav bez implantátu byl podmíněn primárně nebo sekundárně po enukleaci či evisceraci. Principem operační techniky cul-de-sac je fixace spojivky dolního fornixu k periostu orbity.

Metoda: Autorem aplikovaná úprava původní operační techniky je z devadesátých let minulého století. Spočívá v použití cévního dlouhodobě vstřebatelného šicího materiálu z polydiaxononu (PDS 6-0) a primárně založeného stehu do periostu orbity. Teprve v druhé fázi je k okraji orbity fixována tarsální i bulbární část spojivky dolního fornixu. Výsledkem je prohloubení spojivkového vaku, čímž se dosahuje kosmeticky i funkčně lepší lokalizace oční protézy v rozsahu oční štěrbin.

Výsledky: Autor dokladuje úspěšnost této operační techniky u šesti pacientů v období 2009 až 2014, které dokládá fotodokumentací u čtyř z nich v dětském a dospělém věku. Změlčení dolního fornixu se projevilo po spontánním vyloučení implantátu ve školním věku po enukleaci u tříletého chlapce pro vrozenou malformaci bulbu. Eliminace implantátu nastala také u dvou mladých mužů po předchozí operaci s vynětím bulbu pro maligní nitrooční tumor v kojeneckém věku. Zde se projevil i vliv růstu na vývoji fyziognomie spojivkově víčkové oblasti. Mezi zařazené dospělé pacienty patřili: 83letá pacientka dvanáct let po enukleaci bulbu bez implantátu pro endoftalmitidu nejasné etiologie, 62letý pacient po evisceraci bulbu v 7 letech pro endoftalmitidu po perforujícím poranění a 55letý pacient pět let po enukleaci bulbu s okolním tukem bez implantátu pro maligní nitrooční tumor s podezřením na jeho extrasklerální propagaci. Vždy se podílela spoluúčast involučního procesu v oblasti vlastního spojivkového vaku.

Závěr: Operační technika prohlubující spojivkový vak metodikou cul-de-sac s využitím šicího materiálu z polydiaxononu (PDS 6-0) lze aplikovat u změlčeného anoftalmického spojivkového vaku v oblasti dolního fornixu. Současně se touto operační technikou řeší i případné ektropium dolního víčka. Prevencí vzniku nefunkčního spojivkového vaku pro nošení protézy je při enukleacích a evisceracích aplikovat orbitální implantát.

Klíčová slova: anoftalmus, plastika spojivky, polydiaxonon

SUMMARY

ANOPHTHALMIC CONJUNCTIVAL SAC PLASTIC SURGERY USING THE MODIFIED CUL-DE-SAC METHOD

Aim: The author refers about the plastic surgery technique of deepening the conjunctival sac in acquired anophthalmos without the orbital implant. The condition without the implant was caused primarily or secondarily after the enucleation or evisceration. The principal of the cul-de-sac technique is the fixation of the lower fornix conjunctiva to the orbital periosteum.

Material and methods: The modification of the original surgery technique applied by the author is from the nineties of the last century. It consists of the use of long-term resorbable suturing material for vascular sutures made from polydiaxonone (PDS 6-0) and the suture primarily fixated to the orbital periosteum. Only in the second phase, the tarsal and bulbar part of the conjunctiva of the lower fornix is fixated to the orbital rim. The result is the deepening of the conjunctival sac making possible better positioning of the eye prosthesis in the interpalpebral fissure from the cosmetic and functional point of view.

Results: The author presents the successfulness of this surgical technique in six patients operated on during the period from 2009 to 2014, presenting photographs of four of them in the child and adult age. Shallow of the lower fornix was caused by spontaneous elimination of the implant at the school age after the enucleation due to the inborn malformation of the eye globe in three years old boy. Extrusion of the implants occurred also in two young men after previous enucleation due to the malignant intraocular tumors in infant age. In these cases, the influence of the growth to the physiognomy of the conjunctival - palpebral area was evident. Among included adults were: Eighty-three years old female patient, twelve years after the enucleation without the implant due to the endophthalmitis of unknown etiology; 62 years old man after the evisceration of the eyeball at the age of seven years due to the endophthalmitis after the perforating injury; and 55 years old male patient five years after the enucleation of the eye globe with adjacent fat tissue removal without implant due to the malignant intraocular tumor with the suspicion of its extrascleral growth. Always, the co-occurrence of the involution process in the conjunctival sac itself took its part.

Conclusion: The surgical technique of deepening the conjunctival sac using the cul-de-sac method and using the suturing material made from polydiaxonone (PDS 6-0) may be applied in shallow anophthalmic conjunctival sac in the lower fornix. At the same time, with this method, the possible ectropion of the lower eyelid is treated as well. To prevent the occurrence of the conjunctival sac not suitable for the orbital prosthesis application, it should be used the orbital implant during enucleation or evisceration surgery.

Key words: anophthalmos, plastic surgery of the conjunctiva, polydiaxonone

Čes. a slov. Oftal., 71, 2015, No. 1, p. 37–43

Krásný J.

Oční klinika FN Královské Vinohrady, Praha, přednosta prof. MUDr. P. Kuchynka, CSc.

Zařazeno jako e-poster na XXII. výročním sjezdu ČOS v Praze, červen 2014.

Do redakce doručeno dne 18. 9. 2014
Do tisku přijato dne 9. 1. 2015

MUDr. Jan Krásný
Oční klinika FN Královské Vinohrady
Šrobárova 50,
109 34 Praha 10
e-mail: jan.krasny@fnkv.cz

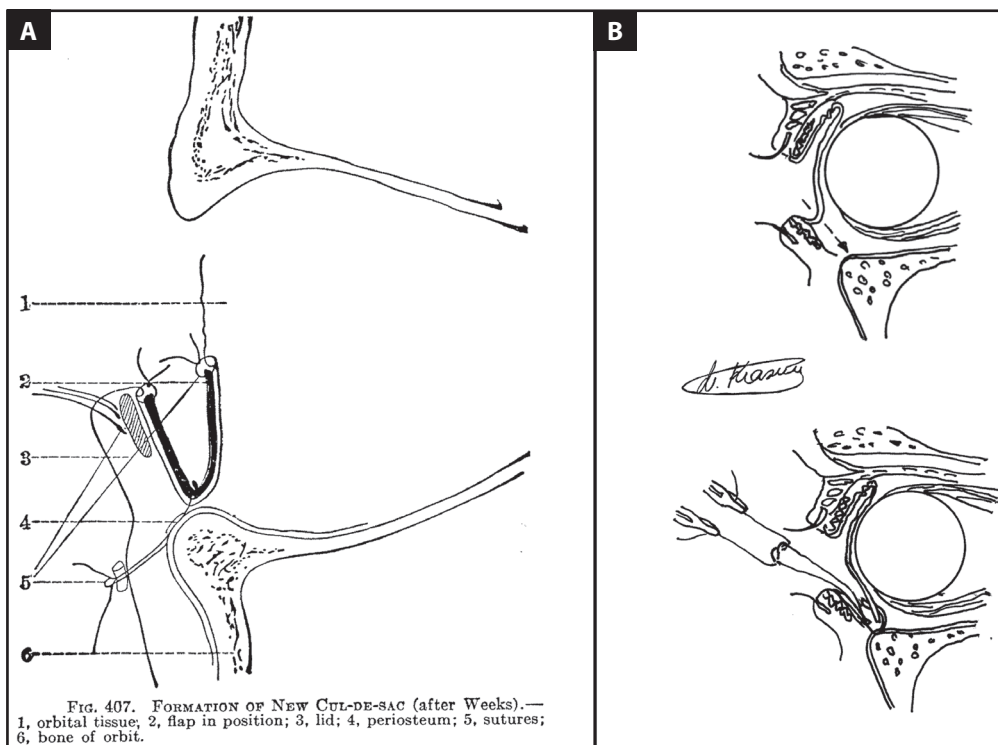
ÚVOD

Enukleace přináší řadu problémů změnou uspořádání měkkých struktur orbity po vyjmutí bulbu, do kterých se promítá i poloha dolního víčka pro časté postižení Lockwoodova ligamenta v rámci uvolnění dolního přímého svalu. Pro umístění protězy je rozhodující dostatečná hloubka obou fornixů. Jizevnaté procesy spojivky, které probíhají po popálení, některých chorobách, ale i úrazech či chirurgických intervencích, mají zásadní a rozhodující vliv. Přesto se změlčení spojivkového vaku týká především dolního fornixu, kde vstupuje i vliv gravitace měkkých struktur očníce a primárně jeho mělký charakter daný vertikální polohou obou víček. Již na začátku minulého století hledali oftalmologové možnost plasticko-chirurgického řešení. Bylo nalezeno řešení umožňující prohloubení dolního fornixu trakčním stehem z jeho vrcholu přes periost hrany očníce fixovaným na korálku nad kůží tváře pod dolním víčkem (obr. 1A), které bylo uveřejněné v oční učebnici z 20. let minulého století [7]. Z této operační techniky se odvíjely další léčebné postupy, ke kterým byly přiřazeny operace s implantací různých biologických materiálů.

METODA A VLASTNÍ SESTAVA

Plastickou operaci spojivkového vaku jsme vždy řešili v celkové anestezii z důvodu lepší orientace v operační poli, takto jsme se vyhnuli lokální aplikaci anestetika, které

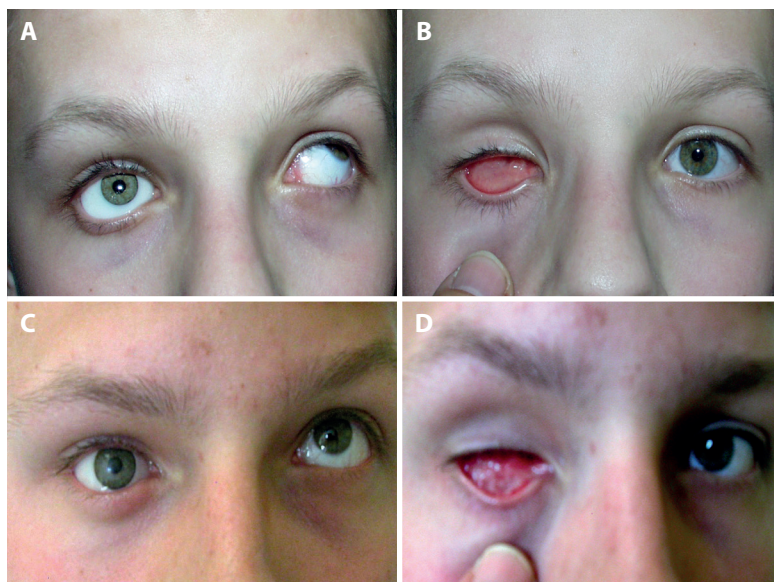
by vyvolalo jeho edematózní prosáknutí. Po incizi spojivky ve vrcholu dolního fornixu, nebo v místě předpokládaného maximálního prohloubení, jsme tupě preparovali podspojivkovou tkáň až na hranu orbity (obr. 1B nahoře) v šíři 10 mm (obr. 4B). Nejprve jsme založili do periostu odhalené hrany orbity dva uzlené stehy PDS 6-0. K těmto ponechaným stehům jsme nejprve připevnili zevní lalok (tarzální) uvolněné spojivky. Následně jsme stejným stehem přifixovali vnitřní lalok (bulbární) uvolněné spojivky (1B dole), a to samostatně na každém okraji incize (obr. 4D). Touto trakcí se vytvořilo vakovité prohloubení. Po operaci jsme aplikovali kolyria samostatného antibiotika a s odstupem týdne doplnili léčbu další dva až tři týdny o fluometholon. Vlastní aplikaci nové protězy jsme doporučili až s odstupem tří měsíců v době dohnutí nově formovaného fornixu, podmíněné praktickou resorpcí použitého dlouhodobě vstřebatelného šicího materiálu. Nedílnou součástí dobrého kosmetického efektu operace byla práce optika – protetika, který vždy musel přizpůsobit tvar protězy. Dolní okraj musel mít zakřivení větší než horní okraj, být pravidelně symetricky zaoblený a konvexně otočený směrem do nově vytvořené dolní části spojivkového vaku. V období posledních pěti let od září 2009 do června 2014 jsme operovali celkově 6 pacientů pět mužů a jednu ženu ve věku 13 až 83 let. Změlčení dolního fornixu bylo projevem také vlivu růstu na vývoj fyziognomie spojivkově víčkové oblasti po uvolnění silikonového implantátu u třináctiletého chlapce. Indikací operace byla vrozená malformace bulbu. Tento vliv se projevil také u dalších dvou mladých mužů, kdy po enukleacích s implantátem pro ma-



Obr. 1 Chirurgické techniky

A – operace cul-de-sac podle Weekse (převzato z Fuchs, H.E. & Duane, A.: Text-Book of Ophthalmology, 1923)

B – schéma operace: řez na hranu očníce (nahoře) a fixační stehy do periostu (dole)



Obr. 2 Kazuistika č. 1

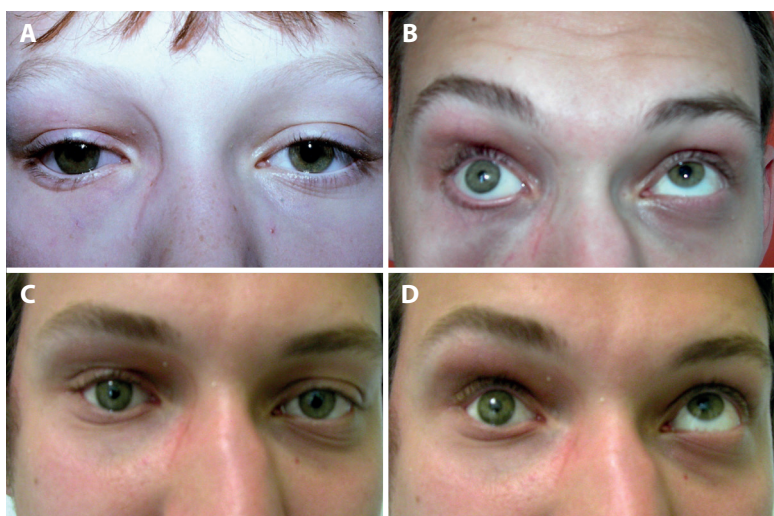
- A – spontánní uvolnění protézy vpravo při pohledu nahoru
- B – příčinou je změřčený dolní fornix
- C – dobrá fixace protézy po plastické operaci i po pěti letech
- D – pooperační „zobáčkovité“ prohloubení dolního fornixu

ligní nitrooční tumor (retinoblastom) v kojeneckém věku nastalo spontánní vyloučení ještě před ukončením základní školní docházky. Zařazení byli pro spoluúčast involučního procesu spojivkového vaku starší dospělí pacienti: 83letá pacientka dvanáct let po enukleaci bulbu bez implantátu pro endoftalmitidu, 62letý pacient po evisceraci bulbu v 7 letech pro endoftalmitidu jako následek perforujícího poranění a 55letý pacient pět let po enukleaci bulbu s okolním tukem bez implantátu pro podezření na extrasklerální propagaci maligního tumoru (melanom).

Kazuistika č. 1. Třináctiletý chlapec podstoupil plastickou operaci spojivkového anoftalmického vaku vpravo metodou cul-de-sac v září 2009. Důvodem enukleace v březnu 1989 byl sekundární glaukom u slepého oka pro mesodermální rohovkově duhovkovou dysgenezi. Na našem pracovišti od června 2000 byla opakovaně prováděna plastika spojivkového vaku pro vylučující se silikonový orbitální implantát, neboť svalový fixační kříž byl funkční. V březnu 2007 jsme jej museli definitivně vyjmout, neboť svaly se z fixačního kříže v silikonovém implantátu uvolnily. Situaci jsme řešili sešitím

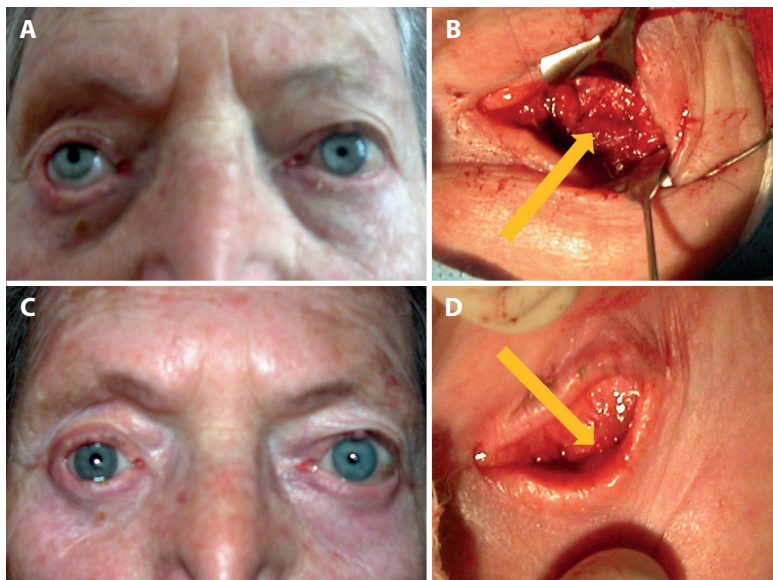
svalových pahýlů čtyř zevních přímých svalů k sobě a vyplněním vzniklé dutiny fibrinovou pěnou. Následně v dubnu 2009 jsme řešili nově detekované patologické postavení levého oka, které bylo otočeno mírně dovnitř a provázené náklonem hlavy k pravému rameni způsobené rotačním nystagmem. Tento nález jsme do této doby neřešili, neboť jsme se soustředili na otázku plastiky orbitální oblasti vpravo. Volili jsme techniku „rotačního Kestenbauma“, a to posílení limbální porce horního šikmého svalu podle Harado-Ito a oslabení především limbální porce dolního šikmého svalu nářezy elektrokauterem podle Huggoniera. Po vyrovnání hlavy se projevilo vypadávání protézy při pohledu nahoru (obr. 2A) vlivem změřčeného dolní fornixu (obr. 2B). V následujících letech po plastice spojivkového vaku v oblasti dolního fornixu byla protéza minimálně pohyblivá, ale ve spojivkovém vaku dobře držela i při pohledu nahoru, a to i s odstupem prakticky pět let (obr. 2C) na základě „zobáčkovitého“ prohloubení dolní fornixu (obr. 2D).

Kazuistika č. 2. Dvadvacetiletý muž si vyžádal možnost plastické úpravy spojivkového vaku vpravo, neboť v posled-



Obr. 3 Kazuistika č. 2

- A – normální fixace protézy v osmi letech (7 let po enukleaci)
- B – vypadávání protézy pro změřčený dolní fornix vpravo ve 22 letech
- C – obnovená fixace protézy po plastické operaci ve 22 letech
- D – protéza zůstává dobře fixována i při pohledu nahoru



Obr. 4 Kazuistika č. 3

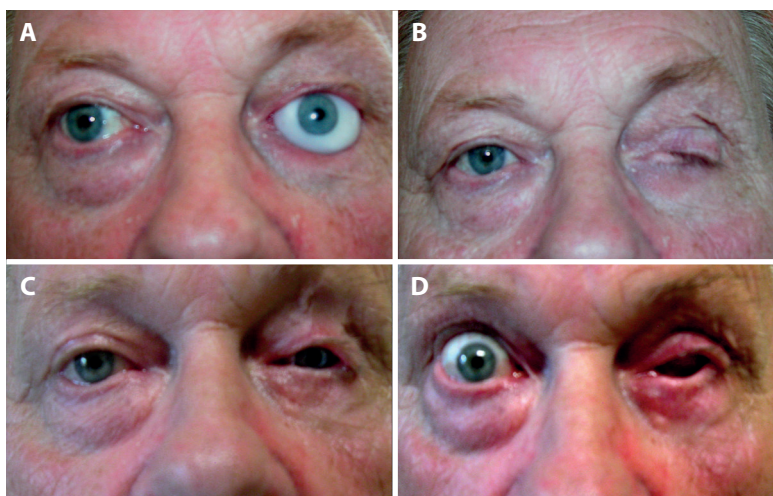
- A – ektropium dolního víčka s uvolňováním protézy vpravo
- B – odhalená hrana orbity po preparaci (peroperační foto)
- C – symetrické postavení obou očních štěrbin, s dobrou fixací protézy vpravo
- D – nově fixovaný dolní fornix k hraně orbity (peroperační foto)

ních dvou letech mu začala protéza vypadávat se zvyšující se četností, opět vlivem změkčeného dolního fornixu (obr. 3B). Enukleaci s implantací silikonového orbitálního implantátu se podrobil v necelém roce života pro retinoblastom, v následujících letech protéza byla plně kosmeticky vyhovující (obr. 3A). Ve věku třinácti let (před devíti lety) se implantát v oblasti dolního a vnitřního přímého svalu spontánně uvolnil, a proto jsme jej nahradili jen kadaverózní sklérou vyplněnou fibrinovou pěnou. Po plastické úpravě metodou cul-de-sac v březnu 2014 byl již fornix dostatečně prohlouben a protéza dobře zachycena, opět se obnovil symetrický tvar očních štěrbin (obr. 3C). Při pohledu nahoru zůstala protéza dobře zafixována (obr. 3D).

Kazuistika č. 3. Osmdesátitřiletou pacientku jsme indikovali v únoru 2013 k plastice anoftalmického spojivkového vaku pro ektropium dolního víčka na její žádost, neboť spontánní vypadávání protézy vpravo ji psychicky obtěžovalo (obr. 4A), které výrazněji rozšiřovalo oční štěrbinu, přestože vlevo byla již mírně podmíněná naznačeným endokrinním exoftalmem. Podkladem pro enukleaci bez implantátu

v roce 2001 na jiném pracovišti byla endoftalmitida nejasné etiologie. Vztah k poslednímu nitroočnímu výkonu (operace katarakty) v roce 1991 je málo pravděpodobný. Kosmetický efekt spojivkové plastiky cul-de-sac se projevila symetricky i s náznakem oboustranného exoftalmu (obr. 4C). Také poloha protézy byla dobře fixovaná v dostatečně modelovaném spojivkovém vaku vpravo.

Kazuistika č. 4. Šedesátidvouletý pacient si vyžádal v dubnu 2014 plastickou úpravu oblasti víček vlevo, neboť mu neustále vypadávala protéza. Ta byla fixována pouze tlakem horního víčka a jen částečně zachycená za zevní okraj dolního víčka (obr. 5A). Navíc dolní víčko bylo v zevním koutku překryto horním víčkem (obr. 5B) po před deseti lety provedené tarzorafii ve snaze zlepšit fixaci protézy. Počátek obtíží souvisel s úrazem v 7 letech, po perforujícím úrazu zástřelem diabolky komplikovaný endoftalmitidou, kdy byla provedena eviscerace bulbu. Protéza byla kosmeticky funkční cca 40 let, po té začaly obtíže s jejím vypadáváním. Kromě plastiky dolního fornixu metodikou cul-de-sac jsme provedli rozrušení tarzorafie a plastiku zevního koutku. Oční štěrbinu



Obr. 5 Kazuistika č. 4

- A – částečná fixace protézy vlevo tlakem horního víčka
- B – deformace a uzavření oční štěrbin vlevo zevní tarzorafii
- C – obnovená fixace protézy po plastice, menší velikost zužuje oční štěrbinu
- D – praktická normalizace tvaru oční štěrbin vlevo s prohloubením fornixu po plastice

se stala symetrickou v postavení víček spolu s prohloubením fornixu (obr. 5D). Nově modelovaná protéza nevypadávala, ale byla otočena dolním okrajem lehce dovnitř, vzhledem ke své menší velikosti nesplnila plnou kosmetickou funkci (obr. 5C), ale pacient toto toleroval.

DISKUSE

Všeobecně platí, že veškeré operační techniky rekonstruující oční štěrbinu mají za cíl vytvořit dostatečnou hloubku obou fornixů a vyhovující modelaci víček pro fixaci oční protézy [5]. Námi navrhovaný chirurgický postup vychází z operační techniky prezentované R.W. Neuhausem a M. J. Hewesem v roce 1992 [21], kterou jsme obměnili zásadně ve třech skutečnostech. Výkon jsme vždy prováděli v celkové anestezii na rozdíl od amerických autorů. Hlavní rozdíl technik spočíval v tom, že zahraniční autoři jedním uzleným stehem fixovali bulbární list spojivky k periostu a současně i k tarzální části rozpreparované spojivky. My jsme primárně zakládali steh do periostu, který jsme zde ponechali. Teprve potom jsme tímto stehem v periostu orbitální hrany fixovali jednotlivé listy spojivky samostatně, čímž jsme docílili lepšího vypnutí spojivky v dolním fornixu. Původně používaný fixační monofilní vstřebatelný šicí materiál Dexon [21] jsme zaměnili za rovněž vstřebatelný monofilní šicí materiál z polydiaxanonu, pro jeho zvýšenou tahovou sílu, která je po měsíci ještě 40%, a vstřebatelnost je až tříměsíční [31]. Tento faktor je v této operační indikaci přínosný. Experimentální model až po čtvrt roku potvrzuje jeho biodegradaci bez granulační reakce [23] s dobrým klinickým efektem např. v kardiochirurgii u dětí [2]. Již v 70. letech minulého století byl úspěšně používán šicí materiál z polyglykolové kyseliny (Dexon) v oftalmologické chirurgii [10] včetně strabologie [3]. Po 50 dnech nebyl již Dexon v tkáni detekovatelný [27].

Pro volbu plastiky spojivkové vaku, při jeho retrakci či zajizvení, je k dispozici řada technik s použitím rozličných materiálů doplňujících zmenšenou plochu anoftalmického vaku. Plastičtí chirurgové volí za náhradu především autogenní kožní transplantát [13] s následným vložením tlakové formující vložky, tento způsob byl úspěšně použit u pacienta při kosmetickém řešení kryptoftalmu [17]. Tento postup se rovněž využívá u retrakci spojivky po enukleacích pro retinoblastom s následnou aktinoterapií orbitální oblasti. Slovenští autoři referovali o úspěšném využití bukalní sliznice u starší pacientky pro retrakci horního fornixu a zároveň popisovali plastiku a zvětšení spojivkové vaku lyofilizovanou amniovou membránou u obdobně starého muže. Oba postižení se před mnoha lety podrobili enukleaci bulbu bez implantátu pro závažné oční úrazy [9]. Pro amniovou membránu hovoří skutečnost, že není popisovaná kontraktura při hojení [9, 19]. Nevzniká případná obtěžující sekrece slinných žlázek z bukalního transplantátu s jeho určitou kontrakcí při hojení [13]. Transplantace amnionu se také uplatňuje při rekonstrukci spojivkových fornixů při Stevens-Johnsonova syndromu, jako řešení symblefaru po chemickém či traumatickém poškození [26] a při očním jizevnatém pemfigoidu [1, 26]. Rovněž autogenní mukóza se uplatňuje v řešení

chemických a tepelných popálení očí [18]. Kontraktury po enukleacích mohou vzniknout při poškození orbitálních tkání, výrazném krvácení po dobu výkonu a následné infekci [9]. Problematika správného utváření spojivkové vaku po enukleacích souvisí i se správnou volbou techniky fixace zevních svalů. Pokud je výkon podpořen vložením orbitálního implantátu, problém vypadávání protézy klesá, neboť je zafixován dolní přímý sval a tím není postiženo Lockwoodovo ligamentum, které napomáhá udržet dolní víčko ve správné poloze. Rozhodující vliv totiž mají tzv. brzdící vazy z tenoskové fascie – vláknité spoje mezi zevními plochami svalových pochev. Zajišťovací funkci pro brzdícího mechanismu ve vertikálním pohybu má právě Lockwoodovo ligamentum. Jedná se o pruhovitě ztluštění fascie mezi pochvami dolního přímého a šikmého svalu. Je důležitější pro tento mechanismus brzdy než horní příčné ligamentum (Whitnallovo) mezi horními svaly. Přílišně velká retropozice dolního přímého svalu potom vede k ptóze dolního víčka a tím i k rozšíření oční štěrbinu [6], je to paralela poškození Lockwoodova ligamenta či nezjištění dolního přímého svalu při enukleaci. V pozdějším věku se na vzniku ektropia spolupodílí i involuční mechanismy uvolněním elasticity kůže. Snahu nepoškodit Lockwoodovo ligamentum potvrdil vývoj oslabující techniky na dolním přímém svalu metodou cul-de-sac v rozličných strabologických indikacích, která zabraňovala preparaci tenoskové membrány v oblasti dotýčného svalu [20]. K dalším příčinám vypadávání protézy patří ektropium dolního víčka pro jeho ochabnutí, označované jako „dolní víčková ptóza“ [29]. U anoftalmických očí se řešila pomocí závěsu fascie lata vedenou podkožně mezi mediální vnitřní epicanthus a zevní orbitální okraj [29, 30]. Právě plastika cul-de-sac problém ektropia společně s prohloubením spojivkové vaku v oblasti dolního fornixu řeší jediným chirurgickým výkonem. Pro možnost pohyblivosti protézy se hledaly různé náhrady vhodné pro implantaci orbitální vložky nahrazující bulbus a z kosmetického hlediska i pro symetrické vytvoření tvaru oční štěrbinu. V našem regionu byla použita v 50. a 60. letech minulého století akrylová orbitální vložka [18, 28]. Později to byl hydrofilní gel Metakrylát – Hydron [22]. Po 24 letech od jeho implantace se objevily zánětlivé orbitální příznaky, které důvodem pro jeho vynětí. Byla prokázána jeho biodegradace histiocytovou proliferací [8]. V Československu k nejčastějšímu využití patřil v Praze vyvinutý implantát ze silikonového kaučuku [11] vyráběný v Rubeně Náchod. Jeho kvalita byla také s odstupem času zhodnocena. Vyloučení do 10 % u dospělých pacientů přičítali autoři chybné technice a naopak 60 % odhojení implantátu u dětí podle jejich úvahy souviselo pravděpodobně s biologickými reakcemi rostoucího organismu [KK]. Naše zkušenost potvrzuje pouze jeho ojedinělé vylučování u našich dvou mladých mužů z celkového počtu více než čtyřiceti dlouhodobě sledovaných nemocných, u kterých byla enukleace provedena v kojeneckém věku pro retinoblastom. Následná chemoterapie neměla přímý dopad na stav růstového vývoje spojivkové vaku, jak bylo možno doložit na kazuistice č. 2. Teprve uvolnění orbitálního implantátu s odstupem času mělo za následek ptózu dolního víčka a změkčení spojivkové vaku. Silikonové implantáty jsme speciálně upravovali

očištěním přetokových hran od vzniklého třepení s následujícím leštěním ještě před sterilizací a použitím. Naši úvahu bylo, že vylučování by mohlo vzniknout na základě biologické reakce na mikronerovnosti a eroze povrchu implantátů. Následná minimalizace explantací náš předpoklad potvrdila. V současnosti se silikonové implantáty většinou balí do kadaverózní sklery, jako obdoba jejich vložení do sklerálního vaku po evisceraci. Mezi další materiály používané jako náhrada bulbu patřil hydroxyapatit, u kterého bylo popsáno vrůstání fibrovaskulární tkáně napomáhající jeho integraci [25]. V posledních dvaceti letech se začal používat porózní polyethylen (MEDPOR) [4, 12]. Ve srovnání obou materiálů implantátů vychází, že hydroxyapatit se projevil extenzivní zralou fibroproliferací, zatímco u pórovitého polyethylenu byla vyšší porozita podobná matrixu spongiózní kosti [24]. MEDPOR lze používat bez zabalení do kadaverózní sklery, vhodná je fixace pomocí stehů PDS 6-0 po navrtání do implantátu. Pro zabránění pooperační dehiscence spojivky

je nutno na závěr implantace přichytit zanořeným stehem spojivku do vrcholu implantátu. Tímto způsobem se zabrání otevření operační rány, neboť fixací se docílí souhybu bulbární spojivky s implantátem. Vzniklý konvexní tvar spodiny anoftalmického spojivkového vaku podmiňuje úpravu výroby oční protězy zhotovené z akrylátu [16].

ZÁVĚR

Operační technika cul-de-sac prohlubující spojivkový vak v oblasti dolního fornixu zároveň řeší i současně přítomné ektropium dolního víčka, hlavně u dospělých pacientů. Optik – protetik musí po té připravit novou speciální protězu. Jeho práce je nedílnou součástí dobrého kosmetického efektu operace. Vhodným materiálem je akrylát. Prevencí těchto stavů, pokud už je nutný mutilující výkon, je provádět enukleaci a evisceraci s použitím orbitálního implantátu.

LITERATURA

1. **Barabino, S., Ronaldo, M., et al.:** Role of Amniotic Membrane Transplantation for Conjunctival Reconstruction in Ocular-Cicatricial Pemphigoid. *Ophthalmology*, 110; 2003: 474–480.
2. **Bigdelien, H., Sedighi, M.:** Evaluation of Sternal Closure with Absorbable Polydioxanone Sutures in Children. *J. Cardiovasc. Thorac Res*, 6, 2014: 57–59.
3. **Blau, R.P., Greenberg, S. et al.:** Polyglycolic Acid Suture in Strabismus Surgery. *Arch Ophthalmol*, 93; 1975: 538–539.
4. **Blaydon, S.M., Shepler, T.T. et al.:** The Porous Polyethylene (MEDPOR) Spherical Orbital Implant, A Retrospective Study of 136 Cases. *Ophthalm Plast Reconstr Surg*, 19; 2003: 364–371.
5. **Bosniak, S.L.:** Reconstruction of the Anophthalmic Socket: State of the Art. *Adv Ophthalmic Plastic Reconstr Surg*, 7, 1987: 313–348.
6. **Divišová, G. a kol.:** Strabismus, 2. vyd., Avicenum, Praha, 1979, 306 s.
7. **Fuchs, H.E. & Duane, A.:** Text-Book of Ophthalmology, J.P. Lippincott Co., Philadelphia, 1923, p. 871–873.
8. **Furdová, A., Oláh, Z. et al.:** Zanorený pohyblivý orbitální implantát z metylmetakrylátu „hydron“ – klinický a histologický obraz 25 rokov po implantaci. *Čes a Slov Oftal*, 66; 2010: 171–175.
9. **Ilavská, M., Kardos, L.:** Rekonštrukcia spojivkového vaku po enukleácii očného bulbu minulosti – dva spôsoby chirurgického riešenia. *Čes a slov Oftal*, 67; 2011: 97–100.
10. **Chatterjee, S.:** Comparative Trial of Dexon (Polyglycolic Acid), Collagen and Silk Sutures in Ophthalmic Surgery. *Br J Ophthalmol*, 59; 1975: 736–740.
11. **Karel, I., Vondráček, P., Novák, V.:** První zkušenosti se silikonovými orbitálními implantáty. *Čs Oftal*, 37; 1981: 281–284.
12. **Karesh, J.W., Dresner, S.C.:** High-Density Porous Polyethylene (MEDPOR) as a Successful Anophthalmic Socket Implant. *Ophthalmology*, 101; 1994: 1688–1696.
13. **Klein, M., Meneking, H., Bier, J.:** Reconstruction of the Contracted Ocular Socket with Free Full-Thickness Muscosa Graft. *Int J Maxillofac Surg*, 29; 2000: 96–98.
14. **Knobloch, R.:** O zkušenostech s implantáty po enukleaci bulbu. *Čs Oftal*, 23; 1967: 14–16.
15. **Kondrová, J., Karel, I.:** Dlouhodobé výsledky po aplikaci silikonových orbitálních implantátů. *Čs Oftal*, 46; 1990: 414–421.
16. **Krásný, J., Gruber, P.:** Použití implantátu MEDPOR při enukleaci a následné protetické řešení (video). *Sborník XII. sjezdu ČOS*, 2004, Ostrava s. 97.
17. **Krásný, J., Čákrťová, M., Novák, V.:** Jednostranný kryptoftalmus – plastická úprava. *Folia Strab Neuroophthalmol*, 10; 2009, Suppl. I.: 86–88.
18. **Kuckelkorn, R., Schrage, N., et al.:** Autologous Transplantation of Nasal Mucosa after Severe Chemical and Thermal Eye Burns. *Acta Ophthalmol Scand*, 74; 1996: 442–448.
19. **Kumar, S., Suquandhi, P. et al.:** Amniotic Membrane Transplantation versus Mucous Membrane Grafting in Anophthalmic Contracted Socket. *Orbit*, 25, 2003: 195–203.
20. **Nelson, L.B., Calhoun, J.H., et al.:** Cul-de-sac Approach to Adjustable Strabismus Surgery. *Arch Ophthalmol*, 100; 1982: 1305–1307.
21. **Neuhas, R.W., Hawes, M.J.:** Inadequate Inferior Cul-de-sac in the Anophthalmic Socket. *Ophthalmology*, 99, 1992: 153–157.
22. **Oláh, Z.:** Skúsenosti s pohyblivou náhradou bulbu hydrofilným géom metylmetakrylátu „Hydron“. *Čs Oftal*, 31; 1975: 180–183.
23. **Park, J.H., Song, H.Y. et al.:** Polydioxanone Biodegradable Stent Placement in Canine Urethral Model: Analysis of Inflammatory Reaction and Biodegradation. *J. Vasc. Interv. Radiol.*, 2014, Jun 6, doi.: 10.1016
24. **Sires, B.S., Holds, J.B. et al.:** Variability of Mineral Density in Coralline Hydroxyapatite Spheres: Study by Qualitative Computed Tomography. *Ophthalm Plast Reconstr Surg*, 9; 1993: 250–253.
25. **Rubin, P.A., Nicaeus, T.E. et al.:** Effect of Sucralfate and Baasic Fibroblast Growth Factor on Fibrovascular Ingrowth into Hydroxyapatite and Porous Polyethylene Alloplastoc Implants Using a Novel Rabbit Model. *Ophthalm Plast Reconstr Surg*, 13; 1997: 8–17.
26. **Solomon, A., Espana, E.M., Tseng, T.C.:** Amniotic Membrane Transplantation for Reconstruction of the Conjunctival Fornices. *Ophthalmology*, 110; 2003: 93–100.
27. **Thielde, A., Lütjohann, K. et al.:** Absorbable and Nonabsorbable Sutures in Microsurgery: Standardized Compari-

- ve Studies in Rats J Microsurg, 1; 1979: 216–222.
28. **Vanýsek, O.:** O očních implantátech z umělé pryskyřice. Čs Oftal, 7; 1951: 319–329.
29. **Vistnes, L.M, Iverson, R.E., Laub, D.R.:** The Anophthalmic Orbit: Surgical Correction of Lowe Eyelid Ptosis. Plast Reconstr Surg, 52; 1972: 346–351.
30. **Wigg, E.O., Guibor, P., et al.:** Surgical Treatment of the Denervated or Sagging Lowe Lid. Ophthalmology, 89; 1982: 428–432.
31. **www. ETHICON** (a Johnson & Johnson), Patent US 7959900.

OSOBNÍ ZPRÁVY

ŽIVOTNÍ JUBILEUM PROF. MUDR. JANA KOLÍNA, DrSc.



Profesor MUDr. Jan Kolín, DrSc., se letos v únoru dožívá devadesáti let.

Narodil se v lékařské rodině v Brně a vystudoval Lékařskou fakultu Karlovy Univerzity v Praze. Po promoci v roce 1950 procházel všemi pracovními stupni klinické kariéry od externího aspiranta přes kandidáta lékařských věd, docenta až po profesora očního lékařství, kterým byl jmenován v roce 1985. Po úspěšném obhájení doktorské práce 1977 byl zván k přednáškám na mezinárodní oftalmologické akce a následně pak v roce 1982 dostává pozvání také do USA.

Ještě v témže roce byl jmenován krajským odborníkem pro oftalmologii.

V roce 1978 se stal přednostou Oční kliniky LFH UK (nynější 3. LF UK) v Praze na Vinohradech. Pod jeho vedením se na klinice začaly zavádět nejmodernější diagnostické a chirurgické metody. Díky němu byla klinika špičkově vybavena a připravena na velké změny v oftalmologii – zavedení mikrochirurgie s implantací nitrooční čočky a pars plana vitrektomie.

Celá jeho dlouholetá životní dráha lékaře a vysokoškolského pedagoga byla věnována odborné lékařské činnosti a byla spojena s bohatou publikační a přednáškovou činností doma i v zahraničí.

V roce 1994 byl také hlavním autorem knihy “Oftalmologie praktického lékaře”.

Činný zůstal i po odchodu do důchodu a v roce 1991 se stal poradcem Světové zdravotnické organizace v Ženevě (WHO) a zároveň viceprezidentem Mezinárodní organizace pro prevenci slepoty se sídlem v Londýně (International Agency for Prevention of Blindness).

Profesor Kolín má velký podíl na založení dvou unikátních projektů, kterými se může dnes chlubit Oční klinika 3. LF UK. Je to Oční tkáňová banka (OTB 01) založená v roce 1992 a Lionské oftalmologické edukační centrum (LOEC) otevřené o deset let později v roce 2002, poté kdy oční klinika získala grant jeden milion amerických dolarů. Oba projekty jsou již od samého začátku svého působení velmi úspěšné a po celou dobu pomáhají jak pacientům, tak i očním lékařům po celém světě.

Vážený pane profesore, přejeme Vám do dalších let hodně zdraví a životní pohody a hlavně elánu a optimismu, který jste šířil v dobách Vašeho působení na naší klinice.

Prof. MUDr. Pavel Kuchynka, CSc., a spolupracovníci Oční kliniky Fakultní nemocnice Královské Vinohrady a 3. LF UK v Praze.