

SUPRACOR, LASEROVÁ METODA KOREKCE PRESBYOPIE: VÝSLEDKY ROČNÍHO SLEDOVÁNÍ

Machačová H., Vlková E., Michalčová L., Trnková V., Rybárová N.

Oční klinika FN Brno a LF MU, Brno, přednostka prof. MUDr. Eva Vlková, CSc.

SOUHRN

Cíl: Zhodnotit pooperační výsledky po laserovém zákroku Supracor v průběhu prvního roku.

Materiál a metodika: Soubor tvořilo 8 presbyopických hypermetropických pacientů (16 očí), hledajících alternativu k nošení brýlové korekce do dálky i do blízka. Tito pacienti podstoupili na Oční klinice FN Brno refrakční zákrok Supracor v období od července 2012 do února 2013. Průměrný věk pacientů v době operace byl 57,2 let ($\pm 4,6$), průměrná binokulární nekorigovaná zraková ostrost do blízka dosahovala předoperačně J. č. 13, do dálky 0,5 ($\pm 0,19$). Průměrná sledovací doba byla 15,5 měsíců ($\pm 2,4$). Hodnotili jsme nekorigovanou zrakovou ostrost (NZO) a nejlépe korigovanou zrakovou ostrost (NKZO) do dálky, do blízka a na střední vzdálenost binokulárně 12 měsíců po zákroku, stabilitu zrakové ostrosti, objektivní refrakci, kontrastní citlivost za mezopických podmínek, výskyt komplikací a spokojenost pacientů.

Výsledky: U všech 8 pacientů bylo dosaženo binokulární NZO do dálky minimálně 1,0. Průměrná hodnota sférického ekvivalentu činila $+0,25 (\pm 0,64)$. NZO do blízka byla u 7 pacientů (87,5 %) J. č. 3 a lepší, z toho 5 pacientů četlo J. č. 1. NZO na střední vzdálenost byla J. č. 1 u 5 pacientů (62,5 %), J. č. 2 u 2 pacientů (25 %) a J. č. 4 u 1 pacienta (12,5 %). Kontrastní citlivost testovaná za mezopických podmínek byla předoperačně ve fyziologickém rozmezí pro danou věkovou skupinu u všech očí, pooperačně zůstala v normě u 11 očí (68,7 %), u 5 očí (31,3 %) jsme pozorovali snížení pod dolní hranici normy ve vyšších prostorových frekvencích (12 a 18 c/st) po celé sledovací období. Dle dotazníku spokojenosti udávalo 7 pacientů (87,5 %) naprostou spokojenost s výsledkem zákroku a pocítovalo nezávislost na nošení brýlí, 1 byl nespokojen. 7 pacientů (87,5 %) neudávalo přítomnost obtěžujících fotických fenoménů (halo, glare), 1 pacient tyto potíže měl. Nezaznamenali jsme žádné peroperační či pooperační komplikace.

Závěr: Dle našich prvních zkušeností lze metodou Supracor dosáhnout dobré zrakové ostrosti na dálku, na blízko i na střední vzdálenost a poměrně vysoké spokojenosti pacientů. Supracor se jeví jako vhodná metoda korekce presbyopie u motivovaných a flexibilních pacientů, kteří splňují přísná indikační kritéria. Vzhledem k malému souboru bude však nutné v budoucnu zhodnotit více pacientů a zajímavé budou také dlouhodobé výsledky.

Klíčová slova: Supracor, presbyopie, LASIK, refrakční chirurgie

SUMMARY

Supracor, Laser Correction of Presbyopia: One-year Follow-up Outcomes

Purpose: Evaluation of one-year postoperative results after Supracor laser procedure.

Methods: The study group consisted of 8 hyperopic patients (16 eyes) seeking alternatives to wearing glasses for both distance and near vision. These patients underwent Supracor refractive surgery in the Department of Ophthalmology of The University Hospital Brno in the time period from July 2012 to February 2013. The patient mean age at operation was 57,2 years ($\pm 4,6$), mean binocular uncorrected near visual acuity was Jaeger No. 13, distance visual acuity 0,5 ($\pm 0,19$). Average follow-up period was 15,5 months ($\pm 2,4$). We evaluated binocular uncorrected and best corrected distance visual acuity (UDVA, BCDVA), near visual acuity (UNVA, BCNVA), and intermediate visual acuity (UIVA, BCIVA) 12 months after surgery, further the stability of visual acuity, objective refraction, mesopic contrast sensitivity, occurrence of complications, and patient satisfaction.

Results: In all 8 patients, binocular UDVA of at least 1,0 was achieved. The mean spherical equivalent was $+0,25 D (\pm 0,64)$. UNVA was Jaeger No. 3 or better in 7 patients (68,7 %), 5 of them could read Jaeger No. 1. UIVA Jaeger No. 1 was achieved in 5 patients (62,5 %), Jaeger No. 2 in 2 patients (25 %), and Jaeger No. 4 in 1 patient (12,5 %). In all eyes, preoperative mesopic contrast sensitivity was within the normal range for the given age. Postoperatively it remained within the normal range in 11 eyes (68,7 %). In 5 eyes (31,3 %) we found a decrease below the lower limit in higher spatial frequencies (12 and 18 cycles/degree) during the entire follow-up period. According to the patient questionnaire, 7 patients (87,5 %) were fully satisfied with the outcome of the surgery and they felt independent of wearing glasses, 1 patient was dissatisfied. 7 patients (87,5 %) did not report the presence of photic phenomena (halo, glare), 1 patient suffered from these problems. We did not encounter any intraoperative or postoperative complications.

Conclusion: According to our first experience, good distance, near, and intermediate visual acuity and a rather high patient satisfaction can be achieved with the use of the Supracor procedure. Supracor seems to be a suitable method of presbyopia correction in motivated, adaptable patients who meet strict indication criteria. With regard to the small number of patients in our study group, a greater number of patient evaluations will be required in the future, and long-term results will be of interest as well.

Key words: Supracor, presbyopia, LASIK, refractive surgery

Čes. a slov. Oftal., 70, 2014, No. 4, p. 146–150

✉ Do redakce doručeno dne 4. 6. 2014

🖨 Do tisku přijato dne 18. 7. 2014

MUDr. H. Macháčová
Oční klinika FN Brno a LF MU
Jihlavská 20
625 00 Brno
hanka.machacova@tiscali.cz

ÚVOD

Presbyopie – vetchozrakost – je fyziologický, na věku závislý proces, během kterého dochází k postupné ztrátě akomodace a jako takový postihuje převážnou většinu populace (8, 14, 15). Akomodace představuje dynamický proces, chirurgicky obtížně ovlivnitelný (12).

V současné době se zvyšují nároky pacientů na vidění a přibývá presbyopů, kterým nedostačuje brýlová korekce či kontaktní čočky. Možnosti chirurgické korekce presbyopie jsou rozmanité, každá má své výhody, ale také nedostatky a nemusí vždy poskytnout pacientům uspokojivé řešení problému. S rozvojem refrakční chirurgie vznikají nové možnosti řešení presbyopie, ta přesto nadále zůstává pro oftalmology výzvou (16).

Chirurgické metody řešení presbyopie zahrnují jednak nitrooční zákroky – refrakční výměnu čočky s implantací víceohniskových čoček, akomodačních čoček, implantací monofokálních čoček jako monovision a dále sklerální chirurgii (sklerální implantáty). Druhou skupinu představují rohovkové zákroky – využití rohovkových implantátů a pro úplnost uváděná konduktivní keratoplastika. Další skupinou jsou laserové zákroky využívající techniky monovision (PRK – fotorefrakční keratektomie, LASIK – laser in situ keratomileusis), bifokálního rohovkového profilu (PresbyLASIK), multifokálního rohovkového profilu (Supracor) nebo intrastromálního působení femtosekundového laseru (Intracor) (5, 13).

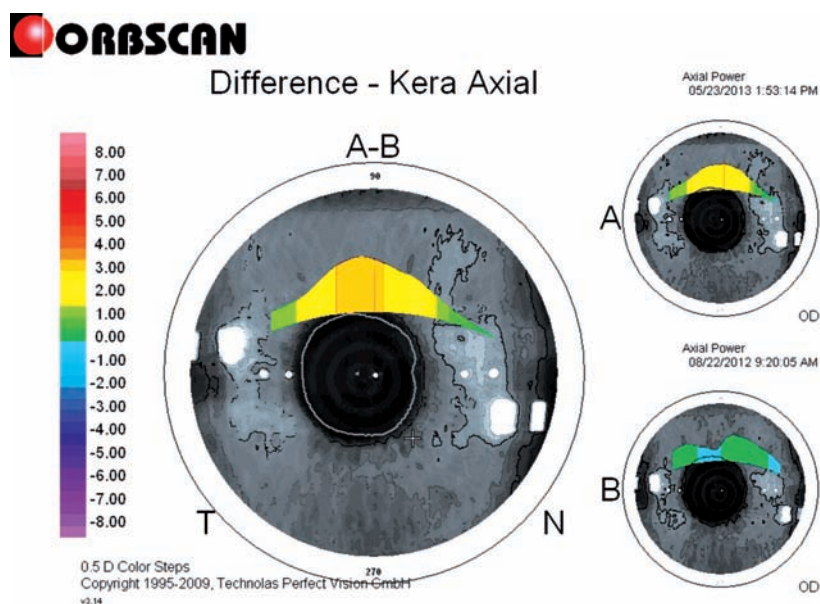
Supracor (Technolas Perfect Vision) představuje relativně novou metodu řešení presbyopie schválenou v květnu 2011 (3). Jedná se o oboustrannou proceduru. Principem je nejprve tvorba rohovkové lamely jako u metody LASIK pomocí mikrokeratomu nebo femtosekundového laseru a následně vytvoření multifokálního profilu rohovky s postupným přechodem mezi zónou pro vidění do blízka a do dálky pomocí excimerového laseru (9, 11, 12).

MATERIÁL A METODIKA

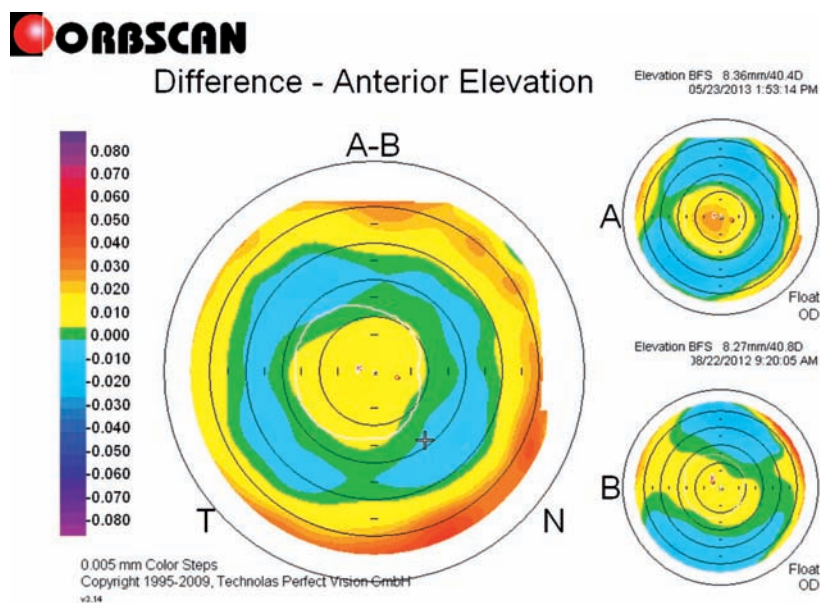
Soubor zahrnoval 8 presbyopických hypermetropických pacientů (16 očí), 5 mužů a 3 ženy. Pacienti hledali alternativu k nošení brýlí nebo kontaktních čoček a upřednostňovali méně invazivní zákrok před nitrooční operací. Podstoupili laserový zákrok Supracor na Oční klinice FN Brno v období od července 2012 do února 2013.

Tab. 1 Supracor – indikační kritéria.

presbyopie a hypermetropie +0,75 až +4,0 D
adice nad 1,75 D
astigmatismus pod 2,0 Dcyl
rozdíl mezi subjektivní a cykloplegickou refrakcí do 0,75 včetně
hodnota keratometrie 41 až 45 D
nejlépe korigovaná zraková ostrost do dálky nad 0,8
šíře zornice 3 mm až 6 mm
věk nad 46 let
čirá optická media
oko bez předchozích operací (výjimkou je artefakie, stav po LASIK)
dostatečná tloušťka rohovky (nad 500 µm)
tolerance vůči adici + 0,5 Dsf (jako simulace vidění do dálky po zákroku)



Obr. 1 Zestřmění v centrální části rohovky.



Obr. 2 Orbiscan, zestřmění v centrální části rohovky.

Průměrný věk v souboru v době operace byl 57,2 let ($\pm 4,6$).

Předoperačně bylo provedeno kompletní vyšetření před refrakčním zákrokem. Vyšetření zahrnovalo mj. simulaci pooperačního vidění do dálky. Pacientům byla předložena na nedominantním oku k plné korekci adice +0,5 Dsf. Takto vyvolané snížení zrakové ostrosti do dálky by měli dle doporučených postupů subjektivně tolerovat. Všichni pacienti splňovali poměrně úzká indikační kritéria (tab. 1).

Pacienti vykonávající profese s vysokými nároky na vidění do dálky, na vidění v noci nebo v ostrém světle (řidiči kamionů, hodinaři, švadleny), dále perfekcionista, pacienti s nereálným očekáváním nebo s intolerancí multifokálních brýlí nebyli k výkonu indikováni.

Zárok byl prováděn v lokální anestezii. Rohovková lamela byla vytvořena mikrokeratomem Zyoptix XP. Tloušťka rohovkové lamely činila 110–120 μm , průměr lamely ≥ 9 mm. K následné fotoablacii byl použit excimerový laser TECHNOLAS® Excimer Workstation 217P. Optická zóna o průměru 6 mm zahrnovala zónu pro vidění do dálky s postupným přechodem v centrální třímilimetrovou oblast pro vidění do blízka, kde je pomocí 2000 pulzů vytvořeno zestržení a vyklenutí (obr. 1 a 2) (7). Zárok byl proveden vždy simultánně na naší klinice v tzv. bilaterálním asymetrickém režimu: nedominantní oko bylo cíleno na hodnotu -0,5 Dsf, dominantní oko na emetropii.

Pooperačně byla aplikována lokální antibiotika (levofloxacin) po dobu 1 týdne a od 2. pooperačního dne lokální steroidy (fluorometholon) po dobu 2–3 týdnů s postupným vysazováním.

Kontrolní vyšetření probíhala 1. den, 1 týden, 1 měsíc, 3, 6 a 12 měsíců po zákroku, dále v intervalech 6 měsíců. Průměrná sledovací doba byla 15,5 měsíců ($\pm 2,4$). Sledovali jsme nekorigovanou a nejlépe korigovanou zrakovou ostrost (NZO, NKZO) do dálky, do blízka a na střední vzdálenost binokulárně, stabilitu zrakové ostrosti, objektivní refrakci, kontrastní citlivost za mezopických podmínek, výskyt pooperačních a pooperačních komplikací a spokojenost pacientů pomocí dotazníku.

Zrakovou ostrost jsme vyšetřovali pomocí Snellenových optotypů na LCD optotypu NIDEK SC 1600, refrakci na automatickém refraktometru NIDEK ARK-530, kontrastní citlivost v mezopických podmínkách pomocí sinusových pruhů na tabuli CSV-1000E (VectorVision). Dotazník spokojenosti obsahoval 14 otázek, hodnotili jsme celkovou spokojenost pacientů s výsledkem zákroku, vnímání glare a halo fenoménu a nezávislost na nošení brýlí.

Prezentovány jsou výsledky v prvním roce po zákroku.

Tab. 2 Binokulární nekorigovaná zraková ostrost do dálky.

Pacient	NZO předoperačně	NZO 1. měsíc	NZO 3. měsíc	NZO 6. měsíc	NZO 12. měsíc
1	0,7	1,0	1,0	1,0	1,5
2	0,2	0,9	1,0	1,0	1,0
3	0,8	0,9	0,9	0,9	1,2
4	0,4	1,0	1,0	1,0	1,0
5	0,6	1,0	1,0	1,0	1,0
6	0,3	1,0	1,0	1,0	1,0
7	0,5	1,0	1,0	1,0	1,0
8	0,5	1,0	1,0	1,0	1,0

Tab. 3 Binokulární nekorigovaná zraková ostrost do blízka.

Pacient	NZO předoperačně	NZO 1. měsíc	NZO 3. měsíc	NZO 6. měsíc	NZO 12. měsíc
1	\geq J. č. 13	J. č. 2	J. č. 1	J. č. 2	J. č. 2
2	\geq J. č. 13	J. č. 1	J. č. 3	J. č. 2	J. č. 1
3	\geq J. č. 13	J. č. 1	J. č. 1	J. č. 2	J. č. 3
4	J. č. 11	J. č. 4	J. č. 4	J. č. 7	J. č. 7
5	\geq J. č. 13	J. č. 2	J. č. 1	J. č. 1	J. č. 1
6	\geq J. č. 13	J. č. 1	J. č. 1	J. č. 1	J. č. 1
7	\geq J. č. 13	J. č. 1	J. č. 1	J. č. 1	J. č. 1
8	\geq J. č. 13	J. č. 1	J. č. 1	J. č. 1	J. č. 1

VÝSLEDKY

Průměrná binokulární NZO do blízka předoperačně dosahovala J. č. 13, průměrná NKZO do blízka J1 s průměrnou adicí 2,16 D ($\pm 0,26$). Průměrná binokulární NZO do dálky předoperačně dosahovala 0,5 ($\pm 0,19$), průměrná NKZO 1,0. Průměrná hodnota sférického ekvivalentu manifestní refrakce předoperačně byla +2,27 ($\pm 0,48$).

NZO do dálky binokulárně 12 měsíců po zákroku dosahovala u všech pacientů minimálně 1,0, z toho u 1 pacienta 1,2 a u 1 pacienta 1,5 (tab. 2, graf 1). U žádného pacienta nedošlo ke ztrátě řádků NKZO. Průměrná hodnota sférického ekvivalentu pooperačně byla +0,25 ($\pm 0,64$).

U 7 pacientů (87,5 %) byla dosažena NZO do blízka J. č. 3 a lepší, z toho 5 pacientů čelo J. č. 1 (tab. 3, graf 2). NKZO do blízka binokulárně byla u všech pacientů J. č. 1 s průměrnou adicí +0,59 ($\pm 0,64$).

NZO na střední vzdálenost byla u 5 pacientů (62,5 %) J. č. 1, u 2 pacientů (25 %) J. č. 2 a u 1 pacienta (12,5 %) J. č. 4 (tab. 4). NKZO na střední vzdálenost byla u všech pacientů J1.

Zaznamenali jsme poměrně dlouhé kolísání zrakové ostrosti po zákroku, ke stabilizaci došlo u většiny pacientů po 6 měsících,

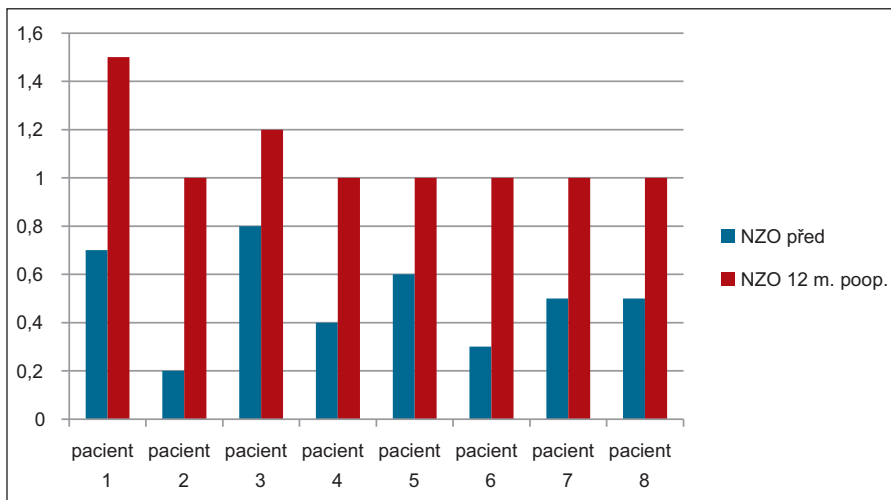
nicméně u 2 pacientů docházelo k diskrétním změnám i mezi 6. a 12. měsícem po operaci.

Kontrastní citlivost testovaná za mezopických podmínek byla předoperačně ve fyziologickém rozmezí pro danou věkovou skupinu u všech 16 očí, pooperačně zůstala v normě u 11 očí (68,7 %), u 5 očí (31,3 %) jsme pozorovali snížení pod dolní hranici normy ve vyšších prostorových frekvencích (12 a 18 c/st).

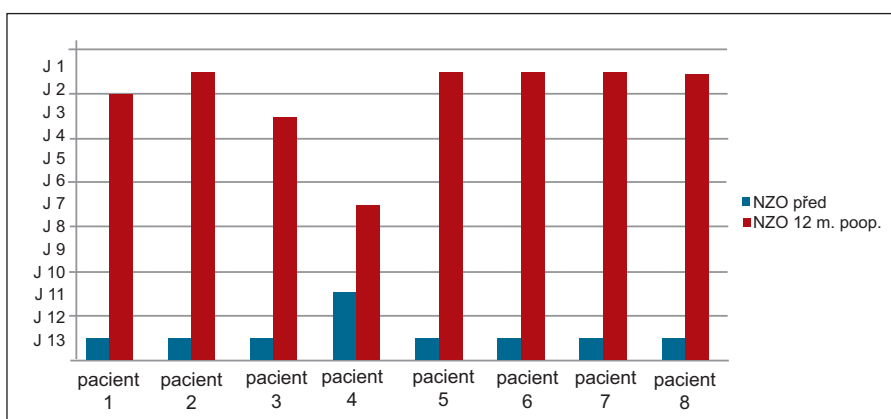
Na podobné snížení kontrastní citlivosti poukazují i některé publikace hodnotící pooperační výsledky po LASIK (10, 17). Dle dotazníku spokojenosti 7 pacientů (87,5 %) udávalo naprostou spokojenost s výsledkem zákroku, pocívalo nezávislost na nošení brýlí a doporučilo by zákrok dobrému příteli. 7 pacientů (87,5 %) neudávalo přítom-

Tab. 4 Binokulární nekorigovaná zraková ostrost na střední vzdálenost.

Pacient	NZO, 12. měsíc
1	J. č. 2
2	J. č. 1
3	J. č. 2
4	J. č. 4
5	J. č. 1
6	J. č. 1
7	J. č. 1
8	J. č. 1



Graf 1 Binokulární nekorigovaná zraková ostrost do dálky před a 12 měsíců po Supracor.



Graf 2 Binokulární nekorigovaná zraková ostrost do blízka před a 12 měsíců po Supracor.

nost fotických fenoménů (halo, glare), 1 pacient tyto potíže měl, nicméně na přímý dotaz i další 2 pacienti udávali častější oslnění světlem, které však nevnímali jako obtěžující.

Jeden pacient byl nespokojen, zůstal závislý na brýlové korekci do blízka. Pooperačně jsme u téhož pacienta zaznamenali vznik nukleární katarakty.

Nezaznamenali jsme peroperační ani pooperační komplikace, ale u výše zmíněného pacienta byly pooperační výsledky výrazně ovlivněny vznikem a rozvojem katarakty.

DISKUSE

Rohovkové zákroky k řešení presbyopie jsou výhodné zejména pro svou minimální invazivitu. Nitrooční chirurgické výkony s sebou nesou i v rukou zkušeného chirurga závažná rizika, jako je endoftalmitida (4, 5). Nejdéle využívaný rohovkový přístup je monovision (6) – fotorefraktivní keratekto-

mie (PRK) nebo laser in situ keratomileusis (LASIK), další rohovkové metody zahrnují konduktivní keratoplastiku, rohovkové implantáty a dále laserové metody využívající bifokální rohovkový profil (presbyLASIK) nebo multifokální rohovkový profil (Intracor a Supracor) (6, 13).

Ke korekci presbyopie metodou monovision byla zpočátku využívána PRK, později LASIK. Monovision znamená korekci jednoho oka na vidění do dálky, druhé oko je korigováno do blízka (2). Vzniklá anizometropie má za následek snížení zrakové ostrosti, zhoršené prostorové vidění a snížení kontrastní citlivosti. Předpokladem uspokojivého výsledku je dobrá schopnost suprimovat lehce neostrý obraz jednoho oka, dobré prostorové vidění, anizometropie menší než 2,5D, uspokojivá zraková ostrost oka korigovaného na vidění do dálky, motivace pacienta a schopnost neuroadaptace (13).

LASIK se stal známou a oblíbenou refrakční metodou. Mezi jeho klady patří bezesporu možnost dolaserování v případě potřeby. Dále není zatížen kompenzačním efektem regenerujícího epitelu

jako u PRK a představuje tak lépe kontrolovatelnou metodu zejména pro multifokální profil rohovky (13). Principu metody LASIK využívají zákroky ke korekci presbyopie. Po vytvoření a odklopení lamely rohovky je provedena fotoablace v bifokálním, eventuálně multifokálním profilu. U presbyopického LASIKu rozlišujeme dva přístupy – centrální presbyopický LASIK (centrální oblast pro vidění do blízka, periferní oblast pro vidění do dálky) a periferní presbyopický LASIK (centrální zóna pro vidění do dálky, paracentrální do blízka). Vzniká tak bifokální profil rohovky. Autoři zabývající se centrálním presbyopickým LASIK však popisují zhoršenou kvalitu vidění, pokles NKZO do dálky ve 28 %, pokles kontrastní citlivosti v prostorových frekvencích 3, 6, 12, 18 c/st a zvýšení aberací vyšších řádů (1). Přechodové zóny, které mohou vznikat u bifokálních procedur, navyšují nežádoucí aberace a snižují zrakovou ostrost (12).

U metody Supracor je vytvořen multifokální profil rohovky pomocí excimerového laseru s postupným přechodem mezi zónou pro vidění do blízka a do dálky. Profil je progresivní a vznik aberací je tak minimalizován (12).

Dle našich prvních výsledků lze zákrokem Supracor dosáhnout dobré zrakové ostrosti na dálku, na blízko i na střední vzdálenost a spokojenost pacientů je poměrně vysoká.

Nevýhodou jsou úzká indikační kritéria a dosud nemožnost použití u emetropických či myopických presbyopů (v současné době není CE značka, Supracor u myopických presbyopů bude možno provádět od května 2014). Výhodou je rychlost zákroku, možnost dolaserování a fakt, že se jedná o povrchovou proceduru. Zaznamenali jsme neuspokojivý výsledek operace u 1 pacienta, u něhož je binokulární NZO do blízka J. č. 7 a NZO do dálky 1,0, je nespokojen s výsledkem zákroku a nucen používat brýlovou korekci do blízka. Neúspěch si vysvětlujeme částečně atypickou reparační reakcí rohovkové tkáně s mírným oplošťováním profilu rohovky dle topografie, částečně počínajícími změnami čočky – vznikající nukleární kataraktou. Pacient předoperačně splňoval indikační kritéria včetně čirých optických medií, peroperační i pooperační průběh byl bez komplikací. Při progresi katarakty přistoupíme k její operaci s implantací monofokální umělé nitrooční čočky.

Naše výsledky jsme srovnali se zahraniční literaturou, nicméně srovnání je pouze orientační vzhledem k malému souboru našich pacientů. Velikost našeho souboru vyplývá z faktu, že se jedná o novou metodu (na naší klinice používána od července

2012), finančně relativně náročnou, také indikační kritéria jsou úzká.

Ryan a kol. popsala výsledky 23 pacientů (46 očí) 6 měsíců po zákroku Supracor. Indikační kritéria se téměř shodovala s našimi kritérii (tab. 1). Binokulární NZO do dálky 0,2 logMAR (tj. 0,63) a lepší a NZO do blízka N8 (odpovídá přibližně J. č. 3) a lepší byla dosažena u 91 % pacientů. Průměrná hodnota sférického ekvivalentu byla -0,69 ($\pm 0,71$). Autoři hodnotili i stabilitu zrakové ostrosti: u 24 % očí došlo ke statisticky významné změně sférického ekvivalentu manifestní refrakce mezi 3. a 6. měsícem po operaci. V této studii byly sledovány také aberace. Nedošlo k významnému nárůstu aberací vyjma střední kvadratické chyby aberací vyšších řádů, která se zvýšila z 0,3 μm předoperačně na 0,43 μm pooperačně (12). Dvacet dva procent pacientů podstoupilo dolaserování na dominantním oku k zlepšení NZO do dálky. Spokojenost se zákrokem udávalo 96 % pacientů. Ryan a kol. popisuje, že po zhodnocení prvních výsledků zavedli bilaterální asymetrický režim (dominantní oko nyní cíleno na emetropii a nedominantní oko na -0,5 D, tento režim je používán i na naší klinice) a tím

došlo ke zlepšení výsledků zrakové ostrosti do dálky. Původní cílová hodnota byla -0,5 D bilaterálně (12).

Cosar a kol. hodnotili výsledky 68 pacientů (123 očí) 6 měsíců po zákroku Supracor. Indikační kritéria v této studii byla méně přísná (adice +1,5 D a více, hypermetropie do +4,0 D, astigmatismus do 2 D, tloušťka rohovky nad 500 μm , NKZO do dálky 20/20 a více), nezahrnovala hodnoty keratometrie, věk, rozdíl mezi manifestní a cykloplegickou refrakcí a pupilometrii. Prvních 55 pacientů podstoupilo bilaterální zákrok, dalších 13 pacientů bylo laserováno pouze na nedominantním oku (podrobnější metodiku a cílovou refrakci autoři neuvádějí). NZO do dálky dosahovala 20/20 a lépe u 22 % očí, 20/25 u 36,6 % očí. Dvacet osm a půl procenta očí ztratilo 1 řádek a 10,6 % 2 řádky NKZO do dálky. NZO do blízka byla 20/20 a lepší u 77,2 % očí a 20/25 u 89 % očí, průměrný sférický ekvivalent -0,33 ($\pm 0,10$). Stabilita zrakové ostrosti nebyla hodnocena, kontroly probíhaly 1. den, 1 měsíc a 6 měsíců po zákroku (3).

V našem souboru dosáhli pacienti lepší zrakové ostrosti do dálky a srovnatelné zrakové ostrosti do blízka v porovnání s výše

uvedenými studii. Validita výsledků je však snížena příliš malým počtem pacientů v souboru.

Vzhledem k tomu, že se jedná o relativně novou metodu, je počet dostupných publikovaných prací omezený.

ZÁVĚR

Korekce presbyopie zůstává i nadále pro oftalmology velkou výzvou. Spektrum možných chirurgických řešení presbyopie je široké. Pro volbu vhodného typu zákroku je klíčový pohovor s pacientem, pečlivé vyšetření a individuální přístup.

Dle našich prvních zkušeností lze metodou Supracor dosáhnout dobré zrakové ostrosti na dálku, na blízko i na střední vzdálenost a poměrně vysoké spokojenosti pacientů. Supracor se jeví jako vhodná metoda korekce presbyopie u motivovaných a flexibilních pacientů, kteří splňují přísná indikační kritéria. Vzhledem k malému souboru bude však nutné v budoucnu zhodnotit více pacientů a zajímavé budou také dlouhodobé výsledky.

LITERATURA

1. **Alió, J. L., Chabard, J. J., Caliz, A. et al.:** Correction of presbyopia by technovision central multifocal LASIK (presbyLASIK). *J Refract Surg*, 2006; 22: 453–460.
2. **Barišić, A., Barić, N., Dekaris, I. et al.:** Comparison of Different Presbyopia Treatments: Refractive Lens Exchange with Multifocal Intraocular Lens Implantation Versus LASIK Monovision. *Coll Antropol*, 34, 2010; 2: 95–98.
3. **Cosar, C. B., Sener, A. B.:** Supracor hyperopia and presbyopia correction: 6-month results. *Eur J Ophthalmol*, 24, 2014; 3: 325–329.
4. **Fintelmann, R. E., Naseri, A.:** Prophylaxis of postoperative endophthalmitis following cataract surgery: current status and future directions. *Drugs*, 70, 2010; 11: 1395–1409.
5. **Holzer, M. P., Knorz, M. C., Tomalla, M. et al.:** Intrastromal femtosecond laser presbyopia correction: 1-year results of a multicenter study. *J Refract Surg*, 28, 2012, 3: 182–188.
6. **Holzer, M. P., Mannsfeld, A., Ehmer, A. et al.:** Early outcomes of INTRACOR femtosecond laser treatment for presbyopia. *J Refract Surg*, 25, 2009; 10: 855–861.
7. **Krader, Ch. G., Ryan, A.:** LASIK treats hyperopic presbyopia. *Ophthalmology Times*, 37, 2012; 22: 20.
8. **Novák, P.:** Refrakční vady a jejich řešení. In Kuchynka, P., Oční lékařství, Praha, Grada Publishing, a.s., 2007, s. 115.
9. **Machačová, H., Vlková, E., Pirnerová, L. et al.:** Supracor – moderní metoda řešení presbyopie, XXI. Výroční sjezd České oftalmologické společnosti ČLS JEP, sborník abstrakt, Brno, 19. - 21. 9. 2013, Hradec Králové: HANZO Production, spol. s r.o., 2013, s 119. ISBN 970-80-905115-4-5.
10. **Montés-Micó, R., Rodríguez-Galiero, A., Alió, J. L. et al.:** Contrast sensitivity after LASIK flap creation with a femtosecond laser and a mechanical microkeratome. *J Refract Surg.*, 23, 2007; 2: 188–192.
11. **Pirnerová, L., Vlková, E., Trnková, V. et al.:** Supracor – výsledky ročního sledovacího období, XXI. Výroční sjezd České oftalmologické společnosti ČLS JEP, sborník abstrakt, Brno, 19. - 21. 9. 2013, Hradec Králové: HANZO Production, spol. s r.o., 2013, s 109. ISBN 970-80-905115-4-5.
12. **Ryan, A., O'Keefe, M.:** Corneal approach to hyperopic presbyopia treatment: Six-month outcomes of a new multifocal excimer laser in situ keratomileusis procedure. *J Cataract Refract Surg*, 39, 2013, 8: 1226–1233.
13. **Torricelli, A. M., Junior, J. B., Santhiago, M. R. et al.:** Surgical management of presbyopia. *Clinical Ophthalmology*, 2012, 6: 1459–1466.
14. **Truscott, R. J., Zhu, W.:** Presbyopia and cataract: A question of heat and time, *Prog Retin Eye Res*, 29, 2010, 6: 487–499.
15. **Urminský, J., Rozsival, P., Lorencová, V. et al.:** Použití akomodčních čoček k chirurgické korekci presbyopie metodou Prelex. *Čes a slov Oftal*, 2006, 5: 324–333.
16. **Warung, G. O., Berry, D. E.:** Advances in the surgical correction of presbyopia. *Int Ophthalmol Clin*, 53, 2013, 1: 129–152.
17. **Zhao, L. Q., Zhu, H.:** Contrast sensitivity after zoptix tissue saving LASIK and standard LASIK for myopia with 6-month followup. *J Ophthalmol*, 2011, dostupné z: <http://www.ncbi.nlm.nih.gov/pmc/articles/PMC3090770/>.