proLékaře.cz | 13.8.2025

PŮVODNÍ PRÁCE

PRERETINOPATIE U MLADISTVÝCH S DIABETEM 1. TYPU Z POHLEDU VYŠETŘENÍ CITLIVOSTI NA KONTRAST A KOHERENČNÍ TOMOGRAFIE (PILOTNÍ STUDIE)

Krásný J.[1], Vosáhlo J.[2], Čeledová J.[1], Hora I.[1], Magera L[1], Veith M.[1]

[1]Oční klinika FN Královské Vinohrady, Praha,
přednosta prof. MUDr. P. Kuchynka, CSc.
[2]Klinika dětí a dorostu FN Královské Vinohrady, Praha,
přednosta doc. MUDr. Felix Votava, Ph.D.

Předneseno na 13. kongresu ČVRS v Průhonicích u Prahy a na Pracovních dnech dětské diabetologie a endokrinologie 2013 v Karlových Varech, obojí listopad 2013

SOUHRN

Cíl: Posoudit vývoj sítnicových změn u mladistvých pacientů s diabetem 1. typu s dobou trvání choroby přes deset let, která se objevila před 5. rokem věku.
Metodika: Byl sledován vývoj nálezu na očním pozadí od počátku metabolické choroby. Funkčnost sítnice byla stanovena pomocí citlivosti na kontrast ve čtyřech prostorových frekvencích: 3 c/st. (perimakulární oblast), 6 c./st. a 12 c./st (makulární oblast), nakonec 18 c./st. (foveola). Do měřených hodnot koherenční tomografie k posouzení změn sítnice byla zařazena centrální tloušťka sítnice, průměrná tloušťka sítnice ve vymezeném kvadrantu makulární krajiny, vlastní hloubka foveoly a kubická hodnota měřené kostky sítnice.
Materiál: Bylo vyšetřeno 20 pacientů s diabetem 1. typu splňující výše uvedená kritéria a jejich nález byl porovnán s obdobnou skupinou zdravých mladistvých ke stanovení vlastních norem.
Výsledky: Na sítnici se v rámci trvání choroby v průměru 13,3 roku projevily změny kresby makulární krajiny, a to zvýšená vinutost koncových kapilár a pigmentace s vymizením foveolárního reflexu, které v 20 % doprovázely ojedinělé tvrdé exsudáty sítnice. Statistický významný rozdíl v poklesu hodnot u mladistvých pacientů ve srovnání s kontrolní skupinou byl zaznamenán pro citlivost na kontrast i v hodnotách 3 c./st. (p 0,047) a 12 c./st. (p 0,0497), ale významně až v hodnotách 6c./st. (p 0,0001) a 18 c./st. (p 0,0001). Při vyšetření koherenční tomografií nebyl prokázán významný rozdíl u centrální tloušťky sítnice, ale hodnoty u pacientů s diabetem 1. typu byly proměnlivé u hloubky foveoly (p 0,0153), a to vždy u čtyř očí byla výrazněji hlubší nebo mělčí. Dále byla vyšší průměrná tloušťka sítnice (p 0,0008) a hlavně kubatura vyšetřované kostky sítnice oproti kontrolní skupině bez metabolické choroby (p 0,0001).
Závěr: Nález u osmi očí z pěti sledovaných nemocných s DM 1 byl uzavřen jako diabetická preretinopatie – předstupeň počínající formy diabetické retinopatie v centrální oblasti sítnice z funkčně strukturálního pohledu současných patologických změn citlivosti na kontrast a koherenční tomografie. Další tři nemocní byli zařazeni mezi nemocné s diabetickou preretinopatií pro ojedinělé tvrdé exudáty sítnice ve spojení se změnami koherenční tomografie, zatím bez funkčního postižení citlivosti na kontrast. Roční profil glykovaného hemoglobinu byl vyšší u pacientů s diabetickou preretinopatií než u pacientů bez očních projevů, ale bez statistické významnosti (p 0,3014).

Klíčová slova: citlivost na kontrast (CS), spektrální optická koherenční tomografie (SD-OCT), diabetes mellitus 1. typu (DM 1), diabetická preretinopatie (DpR), glykovaný hemoglobin (HbA1c)

SUMMARY

Contrast Sensitivity and Optic Coherence Tomography Examinations in Adolescent Patients with Diabetes Type I Preretinopathy (A Pilot Study)

Aim: To evaluate the development of retinal changes in adolescent patients with diabetes type I (T1DM) with disease's duration more than 10 years, which started before 5 years of age.
Methods: The development of the findings on the posterior pole was followed up. The retinal functions were established by means of contrast sensitivity in four space frequencies: 3 cycles/degree (c/deg) (perimacular area), 6 c/deg and 12 c/deg (macular area), and, finally, 18 c/deg (foveola). The central retinal thickness, average retinal thickness of the specified quadrant of macular area, the foveolar depth of its own, and the volume of the perimacular area (perimacular cube volume) were measured by means of optical coherent tomography (OCT).
Material: Altogether 20 patients with diabetes type I meeting the set criteria were examined, and their findings were compared with control group of healthy adolescent people. The values from the control group were used as our normative database.
Results: On the retina, there were found, during the disease's course lasting in average 13.3 years,

Do redakce doručeno dne 27. 2. 2014

Do tisku přijato dne 18. 7. 2014

MUDr. Jan Krásný
Oční klinika FN Královské Vinohrady
110 64 Praha 10, Šrobarova 50
jan.krasny@fnkv.cz

proLékaře.cz | 13.8.2025

changes of the macular area, especially tortuosity of macular final capillaries and pigmentation with disappearing of foveolar reflex, which, in 20 %, were followed by sporadic hard exsudates of the retina. Difference of the decreased values in adolescent patients, comparing to the control group, was recorded in contrast sensitivity in space frequencies of 3 c/deg (p 0.047) and 12 c/deg (p 0,0497), but statistically significant was the difference in space frequencies of 6 c/deg (p 0.0001) and 18 c/deg (p 0.0001). Using the OCT, no statistically significant difference was found in the central retinal thickness, but the values of foveolar depth in patients with diabetes type I were variable (p 0.0153); in four eyes it was much deeper, and in other four of them it was much shallower. Furthermore, there was higher the average thickness of the retina (p 0.0008) and the volume of the perimacular area (perimacular cube) (p 0,0001).

Conclusion: The findings in eight eyes out of five patients with T1DM were evaluated as diabetic preretinopathy – pre-stage of beginning stage of diabetic retinopathy in central area of the retina from the functional and structural point of view of current pathological changes of contrast sensitivity and OCT. The findings of other three patients were rated as diabetic preretinopathy according to sporadic hard exsudates of the retina and OCT changes, but. until now, without contrast sensitivity changes. The one-year profile of glycated hemoglobin (HbA1c) was higher in patients with diabetic preretinopathy than without the eye involvement, but it was not statistically significant (p 0,0314).

Key words: Contrast sensitivity (CS), Spectral Domain Optic Coherence Tomography (SD-OCT), diabetes mellitus type I (T1DM), diabetic preretinopathy (DpR), glycated hemoglobin (HbA1c)

ÚVOD

Liverpoolská deklarace EASDec (European Association for the Study of Diabetic Eye Complication) v roce 2005 si dala za cíl do 6 let snížit riziko poklesu zraku v důsledku diabetické retinopatie realizací účinných systematických programů očního screeningu u pacientů s diabetes mellitus [31]. V celé Evropě bylo v období 1989–2003 v 17 zemích, včetně České republiky, registrováno 29 311 nových nemocných s DM 1 do věku 15 let. Prevalence v tomto věku předpokládá vzestup z 94 000 v roce 2005 na 160 000 v roce 2020 [9]. Dvacetiletý registr dětí s DM 1 v ČR v rozmezí dvaceti let (1989–2009) prokázal zastavení akcelerace incidence této metabolické choroby. Po 15% nárůstu v letech 1996–2001 následovala stagnace v počtu nově diagnostikovaných dětských diabetiků, a to v letech 2002–2009. Celkově v průběhu dvacetiletého sledování bylo diagnostikováno nově 5 155 nemocných s DM 1 z 1, 76 milionů jedinců dětské populace [3]. V roce 2009 bylo v ČR evidováno celkově 783 321 diabetiků obou typů onemocnění, což představovalo cca 8 % populace [26]. Vyplývá z toho celospolečenský význam nutnosti zavádění screeningových programů prevence a také dostupnosti moderní technologie v léčbě diabetické retinopatie také v našem regionu. Cílem naší pilotní studie bylo posoudit funkčně strukturální změny sítnice a porovnat je s nálezem na očním pozadí, kdy zraková ostrost i po eventuálním dokorigovaní refrakční vady byla v normě, a to v době, kdy nebyly detekovány počínající změny diabetické retinopatie v centrální oblasti sítnice u skupiny mladistvých pacientů s DM 1.

METODIKA FUNKČNĚ STRUKTURÁLNÍHO VYŠETŘENÍ

Citlivost na kontrast (contrast sensitivity) je funkční vyšetření detekující lépe stav zrakového analyzátoru než vyšetření centrální zrakové ostrosti. Informuje o kvalitě zpracování daného optického stimulu v rozdílných prostorových frekvencích odesílaných ze světločivých buněk sítnice do zrakového centra v mozkové kůře. Bylo využito celkem 4 prostorových frekvencí: 3 cykly na jeden úhlový stupeň (c./st.) hodnotící perimakulární oblast, dále makulární oblast pomocí 6 c./st., 12 c./st. a konečně frekvence 18 c./st., která odpovídá foveole.

Optická koherenční tomografie je analogií B-skenu ultrazvukového vyšetření s tím rozdílem, že místo akustické využívá optickou reflektivitu. Principem je nízko-koherenční interferometrie, která měří vzdálenosti různých struktur uvnitř tkáně s vysokou citlivostí k signálu světla odraženého od struktur oka. SD-OCT (spectral-domain optical coherence tomography) představuje metodiku trojrozměrného hodnocení struktur sítnice a cévnatky. Do měřených parametrů SD-OCT byla zařazena centrální tloušťka sítnice, průměrná tloušťka sítnice ve vymezeném kvadrantu makulární krajiny o hraně 6 mm, jejich rozdíl jako hloubka vlastní foveoly a kubický obsah měřené kostky sítnice ve vymezeném kvadrantu 36 mm^2.

Vlastní sestava

V rámci ambulantního sledování pacientů I. interní kliniky a Kliniky dětí a dorostu FN Královské Vinohrady jsme zařadili k 1. 1. 2013 celkem 172 nemocných s DM 1 o délce trvání choroby nad 10 let. Z toho bylo na Klinice dětí a dorostu 23 mladistvých ve věku do 18 let, které jsme sledovali od počátku jejich metabolické choroby po stránce endokrinologické i oftalmologické. Z tohoto počtu nemocných byly vyřazeny dvě nemocné pro primární oční chorobu: jednostranný mikroftalmus a oboustranná kongenitální nukleární katarakta, společně s pacientem s monogenní formou diabetu. V rámci komplexního diagnostického postupu jsme nejprve stanovili zrakovou ostrost s případnou optimální korekcí pro vyšetření citlivosti na kontrast pomocí CSV 1000 (Vector Vision). V cykloplegii jsme zhodnotili přední segment oka na štěrbinové lampě z pohledu změn v čočkách. Provedli jsme vyšetření očního pozadí stereoskopicky indirektní oftalmoskopií za použití čoček 90 a 66 D a doplnili o posouzení makulární krajiny klasickým přímým oftalmoskopem. K fotodokumentaci centrální oblasti jsme použili digitální kameru FF450 plus IR (Carl Zeiss) s dostatečným rozlišením, např. tvrdých tečkovitých ložisek. Byla stanovena refrakce a provedena spektrální optická koherenční tomografie pomocí Cirrus OCT (Carl Zeiss).

Vlastní vyšetření skupiny 20 pacientů, 17 dívek a 3 chlapců s DM 1, proběhlo v rámci pravidelných kontrol v rozmezí listopadu 2012 až července 2013 vždy na obou očích. Věk při tomto komplexním vyšetření byl od 12,8 let do 18,4 let (medián 16,4 let). DM 1 byl diagnostikován ve věku od 1,4 roku do 4,7 let věku (medián 3,1 let), tedy před dovršením 5. roku života. Doba trvání DM 1 v době očního vyšetření se pohybovala od 10,1 roku do 14,8 let (medián 13,3 let). Přesné časové údaje o jednotlivých pacientech, tzn. detekce vzniku DM 1 a její trvá-

Tab. 1 Vztah CS a SD-OCT k době vzniku a trvání DM 1 (oční nálezy : T – Tortuozita kapilár, M – Makula: zvýšená pigmentace makul, F – Foveola: ztráta reflexu, HE (Hard Exsudates) – tvrdá tečkovitá ložiska, hodnoty HbA1c (mmol/mol podle IFCC).

Poř.	CK (c./st.) počet terčů				SD - OCT (µm)				oftalmologické změny			řešení refrakce (vízus)	poznámka vznik DM 1 doba trvání	HBA1c -aktuál. -roční
	3.	6.	12.	18.	centrál. tloušťka	průměr tloušťka	hloubka foveoly	obsah (mm^3)	čočky	fundus	refrakce			
1	6	7	7	7	238	298	60	10,7	čiré	M	0.75=0.25	sine	od 3,8 let,	66
Ž	6	7	7	6	237	297	60	10,7			0.25		tedy 11,2 let	60,7
2	6	6	7	6	235	305	70	11	1.st.	M, T	1=-1,25	s kor. 1,2	od 1,4 roku,	64
M	6	6	7	7	224	293	69	10,6			0,25	sine	tedy 11,4 let	64,3
3	7	7	7	7	240	287	47	10,1	1.st.	M, T	-0,75	sine	od 2,7 let,	85
Ž	7	7	7	7	238	283	45	10,2			-0,25		tedy 13,9 let	76,5
4	6	6	5	6	234	272	38	9,8	Y-šev	M, T	.-4=-0,75	s kor. bil. 1,2	od 4,1 let,	60
Ž	6	5	7	6	236	276	40	10			-4		tedy 12,6 let	73
5	6	7	7	7	242	283	39	10,2	Y-šev	M, T	-0,75	s kor. bil. 1,2	od 3,3 let,	55
M	6	6	7	7	244	279	35	10			-0,75		tedy 13,8 let	55,5
6	6	7	7	6	277	298	22	10,7	1.st.	M, T,	.-1/170	s kor. bil. 1,2	od 3,2 let,	67
Ž	6	7	7	6	282	306	24	11		oj. HE bilat	.-0,5/175		tedy 14 let	66,4
7	6	6	7	7	262	298	36	10,7	1.st.	T, F+M	0,5	sine	od 2,4 let,	88
M	6	6	7	7	256	296	40	10,7			0,5		tedy 11,2 let	82
8	6	7	6	7	253	295	42	10,6	Y-šev	M, T	-0,75	sine	od 3,5 let,	83
Ž	6	6	7	6	257	294	37	10,6	1.st.		-0,75		tedy 14,8 let	95,4
9	6	7	7	6	247	282	35	10,2	1.st.	M, T	-0,75	sine	od 4 let,	88
Ž	6	7	7	7	247	284	37	10,2			-0,5		tedy 10,7 let	79,2
10	6	7	7	7	249	289	40	10,4	(1.st.)	M,T,	-0,75	sine	od 4,1 let,	82
Ž	6	7	6	7	250	288	38	10,4		drusis dx.	-0,25		tedy 14,3 let	74,2
11	6	7	7	7	264	280	24	9,7	čiré	M, T	0,5=0,5	sine	od 2,5 let,	92
Ž	6	7	7	7	263	281	24	9,7			0,75=0,25		tedy 12,1 let	88,8
12	6	6	7	7	255	289	34	10,4	Y-šev	T, F+M	0	sine	od 4,7 let ,	125
Ž	6	7	6	6	258	295	37	10,6			0,25		tedy 10,9 let	114,7
13	6	7	7	7	265	309	44	11,1	(2.st.)	M, T,	-0,25	sine	od 2,5 let,	86
Ž	6	7	8	7	261	303	42	10,9		HE bil.	0,25		tedy 13,4 let	76,3
14	5	7	6	5	265	297	33	10,7	(2.st.)	M, T	0,5	s kor. bil. 1,0	od 3,2 let,	67
Ž	6	6	7	6	261	299	38	10,8			0,25=0,5		tedy 10,4 let	66,5
15	6	7	6	6	273	299	26	10,8	1.st.	M, T	.-3,0=-0,5	s kor. bil. 1,2	od 1,9 let,	69
M	7	7	7	7	273	295	22	10,6			-2		tedy 13 let	70,4
16	6	7	7	6	233	280	47	10,1	1.st.	M, T	0,5	sine	od 4,4 let,	66
Ž	6	7	7	7	239	280	41	10,1			0,25		tedy 10,1 let	72,8
17	6	6	7	6	268	305	37	11	1. st.	M, T,	-1	s kor. bil. 1,2	od 1,8 let,	100
Ž	6	7	7	7	270	307	37	11,1		HE bil.	-1		tedy 13,5 let	98,4
18	7	7	7	7	226	269	43	9,7	1. st.	M, T	.-0,5=-0,5	s kor. bil. 1,2	od 2,9 let,	86
M	6	7	7	7	228	267	39	9,6			-1		tedy 14,2 let	75
19	6	7	7	7	230	263	33	9,5	1. st.	M, (T)	-0,5	sine	od 2,8 let,	78
Ž	6	7	7	7	229	263	34	9,5			-0,5		tedy 13,7 let	73,8
20	6	6	7	7	233	295	32	10,6	1. st.	M, T,	0,25	sine	od 3 let,	66
Ž	6	6	7	6	233	295	32	10,6		HE bil.	0		tedy 13,7 let	68,8

proLékaře.cz | 13.8.2025

proLékaře.cz | 13.8.2025

Tab. 2 Norma hodnot CS a SD-OCT.

Poč.	věk	**CK** *(c./st.)* počet terčů				**SD - OCT** (μm)				refrakce	Oftalmol. změny (korekce)	poznámka
		3.	*6.*	*12.*	*18.*	centrál. tloušťka	průměr tloušťka	hloubka foveoly	kubatura (mm^3)			
1	17,8	6	7	8	7	260	271	11	9,8	0,5	sine	cefalea
Ž		7	7	7	8	262	272	10	9,8	0,5=0,75		
2	16,7	7	8	7	8	226	269	43	9,7	-0,25	sine	ortostat. mdloba
Ž		6	7	7	7	226	269	43	9,7	-0,25		
3	17	7	7	8	7	249	284	35	10,1	0,75/90	spojivky bpn.	v.s. oční alergie
Ž		6	7	7	8	251	289	38	10,3	o,5=0,25		
4	16,5	6	7	7	7	238	283	45	10,1	.-0,25=-0,5	sine	cefalea "školní"
Ž		6	7	7	7	236	291	57	10,4	.-0,25=-0,75		
5	16,7	7	7	7	7	276	298	22	10,6	0,25	sine	cefalea
Ž		6	7	7	7	273	291	18	10,4	-0,5		
6	15,2	6	7	6	7	249	266	27	9,5	1,25=0,5	sine	ortostat. mdloba
M		6	7	7	7	249	263	24	9,4	1,0=0,25	¨	
7	12,2	6	7	7	6	257	268	11	9,6	-3,5	sine	cefalea myopie
Ž		6	7	6	7	263	274	11	9,7	-3,5	(rp. brýlí)	
8	17,8	6	7	7	7	240	283	43	10,1	.-1,0=-0,75	sine	cefalea myopie
Ž		6	7	7	8	244	280	36	10	.-1,0=-1,00	(rp. brýlí)	
9	15,5	6	7	6	8	263	300	37	10,7	0,25/80	sine	cefalea "školní"
M		7	7	8	8	252	298	46	10,6	0,50/115		
10	13,4	6	7	7	7	267	277	10	9,9	-2	sine	v.s. oční alergie
Ž		6	7	7	7	264	275	11	9,9	.-1,75=-0,5	(rp. brýlí)	
11	18	6	7	7	7	237	267	30	9,5	0,5	sine	ortostat. mdloba
Ž		6	7	7	7	240	274	34	9,8	0,25=0,5		
12	17,8	6	7	7	6	273	262	9	9,3	-2,5	sine	kolapsový stav
Ž		6	7	7	6	273	264	11	9,4	-0,25		
13	16,7	6	7	7	6	253	279	26	9,9	.-2,5=-0,25	sine	kolapsový stav
Ž		6	7	7	7	258	284	26	10,1	.-2,0=-0,25	(rp.brýlí)	
14	15,4	6	7	7	8	234	267	33	9,5	.-1,75=-0,25	sine	ortostat. mdloba
Ž		6	7	6	7	229	264	35	9,4	.-0,75=-0,75	(rp.brýlí)	
15	14,5	7	7	7	7	215	261	49	9,3	-2,25	sine	ortostat. mdloba
Ž		7	7	7	7	212	263	51	9,4	.-2,0=-0,25	(rp.brýlí)	
16	17,8	7	8	8	8	255	293	38	10,4	.0,25=-0,25	sine	cefalea
Ž		7	8	7	8	255	290	35	10,4	emetropie		
17	18,1	6	7	8	7	232	279	47	10	-1,25	sine	cefalea myopie
Ž		7	7	7	7	237	279	42	10	.-0,75=-0,5	(rp.brýlí)	
18	16, 7	7	7	8	8	267	300	33	10,7	0,25=0,5	sine	cefalea
Ž		6	8	8	8	266	300	34	10,7	0,75=0,25		
19	15,6	7	7	7	7	261	292	31	10,4	.-0,25=-0,75	sine	kolapsový stav
Ž		6	7	7	7	265	292	27	10,4	.-0,5=-0,25		
20	13,2	7	7	7	7	238	293	55	10,5	1,25	sine	cefalea
M		7	7	7	7	237	288	51	10,3	1,75=0,5		

proLékaře.cz | 13.8.2025

ní, uvádí tabulka 1. Z metabolických parametrů jsme sledovali aktuální hodnotu HbA1c v době komplexního očního vyšetření a jeho profil v průběhu posledního roku léčby DM 1 před očním vyšetřením (tab. 1).

Kontrolní skupinu tvořili mladiství stejného pohlavního zastoupení a obdobného věkového složení ve věku 13,2 až 18,1 let (medián 16,8 let), které jsme ambulantně vyšetřili pro neoftalmologickou diagnózu a jejichž celkový stav neprokazoval postižení po stránce metabolické, endokrinologické a neurologické (tab. 2). Jednalo se o stavy neurologicky neobjasněné cefaley v 50 % a kolapsů či mdlob ve 40 %. Vedlejším nálezem astenopických obtíží (považované vzhledem k slzení za alergii) a u některých bolestí hlavy byla dosud nekorigovaná myopie ve 20 %. Vyšetřili jsme zrakovou ostrost, přední segment oka a CS. V cykloplegii bylo obdobně doplněno SD-OCT, stanovení refrakce, vyšetření fundu s fotodokumentací. Podmínkou zařazení do kontrolní skupiny byla zraková ostrost 1,2 naturálně či eventuálně 1,0 s korekcí a fyziologický nitrooční nález na předním i zadním segmentu oka.

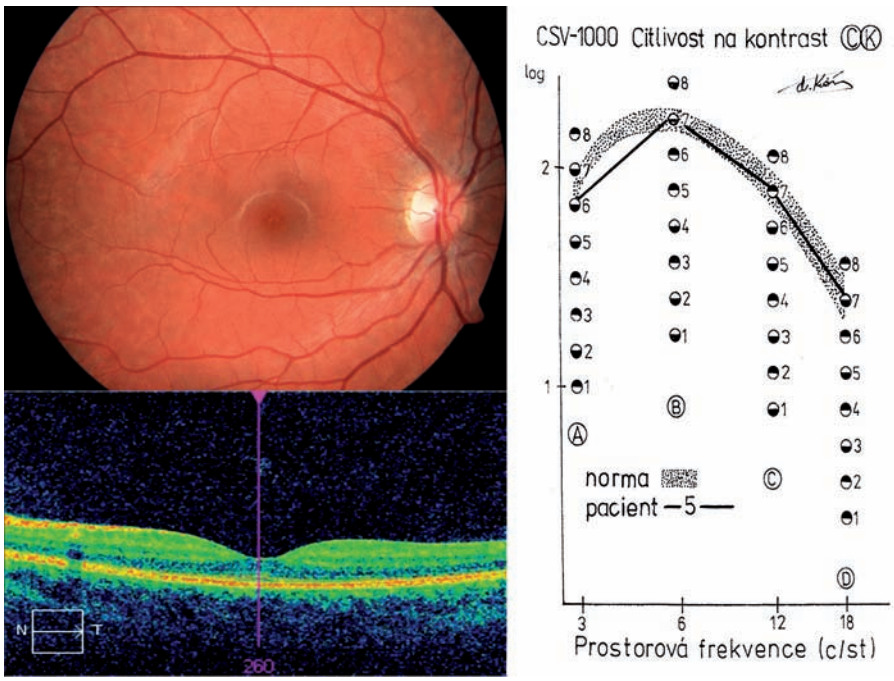

Obr. 1 Pacient č. 5. Foto fundu vpravo, CS: snížení 3c./st., SD-OCT: hloubka foveoly a kubatura kostky sítnice v normě.

VÝSLEDKY

Od počátku do pěti let sledování očního pozadí jsme pozorovali zvýšenou dilataci a tortuozitu koncových kapilár ojediněle. V rozmezí 6. až 10. roku (v průměrném třináctiletém sledování) téměř u poloviny nemocných dosahovaly kapilární změny prakticky absolutních hodnot v 95 %. K další oftalmoskopické symptomatologii patřila změna kresby vlastní foveolární a makulární oblasti po pěti letech trvání DM 1 v podobě zvýšené nepravidelné pigmentace. V době současného komplexního vyšetření jsme ji detekovali u všech nemocných. Následnou změnu kresby makuly v podobě nepravidelností foveolárního reflexu až jeho vymizení s relativním ztluštěním sítnice bez zjevného makulárního edému jsme odhalili u 10 % nemocných. Dalším nálezem byla ve 20 % tvrdá tečkovitá ložiska exsudátů, blíže je vše uvedeno v tabulce 1. Ani u jediného pacienta jsme nezaznamenali výskyt oftalmoskopicky zřejmých hemoragií či mikroaneuryzmat. V tabulce 1 jsou dále uvedeny nálezy v čočkách (přítomnost zvýrazněného zadního „Y" švu, zadní subkapsulární disociace hodnocena jako 1. st. změn, v případě současně přítomné přední i zadní disociace jako 2. st. změn) a vztah refrakce k vízu pacientů. Zásadním poznatkem byly

Tab. 3 Statistické hodnoty CS, SD-OCT a také HbA1c (mmol/mol podle IFCC).

	pacienti s DM 1		**kontrolní skupina**		**T-test**	**Výsledek**
	průměrná hodnota	směrodatná odchylka	průměrná hodnota	směrodatná odchylka	dvouvýběrový	hodnota se
CK (počet terčů)						
3 c./st.	6,1	0,3	6,4	0,4	p 0,047	**(liší)**
6 c./st.	6,7	0,5	7,1	0,3	p 0,0001	**liší**
12 c./st.	6,9	0,5	7,1	0,5	p 0,0497	**(liší)**
18 c./st.	6,6	0,5	7,2	0,6	P 0,0001	**liší**
SD-OCT (µm)						
centrální tloušťka	249,4	15,7	249,5	16,2	p 0,9614	**neliší**
průměrná tloušťka	289,4	12,1	279,8	12,2	p 0,0008	**liší**
hloubka foveoly	38,8	10,8	31,9	13,7	p 0,0153	**liší**
kubatura sítnice (mm^3)	10,4	0,5	9,9	0,4	p 0,0001	**liší**
HbA1c	**pacienti s DpR**		**pacienti bez DpR**			
	průměrná hodnota	směrodatná odchylka	průměrná hodnota	směrodatná odchylka		
aktuální hodnota	82,25	20,1	76,3	11,9	p 0,4908	**neliší**
celoroční hodnota	81,35	17,7	73,5	8,4	p 0,3014	**neliší**

proLékaře.cz | 13.8.2025

záznamy výsledků jednotlivých pacientů v oblasti vyšetření CS a SD-OCT (tab. 1). V tabulce 2 jsou uvedeny výsledky měření CS a SD-OCT u kontrolní skupiny. Nakonec tabulka 3 uvádí souhrnné průměrné hodnoty jednotlivých měření CS a SD-OCT obou skupin se standardními odchylkami a vzájemný vztah výsledků obou skupin s hladinou významnosti, která byla počítána pomocí dvouvýběrového T-testu. Při vyšetření CS jsme zjistili hraničně signifikantní rozdíl mezi kontrolní skupinou a skupinou pacientů s DM 1 pro 3 c./st. (p 0,047) a 12c./st. (p 0,0497). U dalších dvou měřených veličin se hodnoty lišily poklesem detekované citlivosti na zásadní hladině významnosti (p 0,0001), a to u 6 c./st. a také u 18c./st.

U vyšetření SD-OCT jsme mezi sledovanými skupinami nezjistili signifikantní rozdíl u centrální tloušťky sítnice (p 0,9614), ostatní hodnoty se lišily s různou statistickou významností, nejméně u hloubky foveoly (p 0,0153), u průměrné tloušťky sítnice byl již podstatněji (p 0,0008). Výrazný statistický rozdíl jsme prokázali u kubatury centrální části sítnice o ploše 36 mm^2 (p 0,0001).

Na základě těchto výsledků jsme stanovili patologické hodnoty pro obě vyšetření. Pro CS to byl pokles schopnosti detekovat o jeden terč méně, než byla průměrná hodnota u kontrolní skupiny, a to alespoň ve třech frekvencích na jednom oku se současným poklesem dvou frekvencí i na druhém oku (v podstatě se vždy jednalo o frekvenci 3 c./st.). Tento nález jsme zaznamenali u 6 pacientů. Pro SD-OCT platilo za patologickou hodnotu vždy zvýšení obsahu vyšetřované kostky nad průměrnou hodnotu kontrolní skupiny s přičtením směrodatné odchylky. Tento nález byl detekován na 21 očích. Současně jej doprovázely zvýšené hodnoty průměrné tloušťky sítnice u 20 očí. Tyto hodnoty měly projev v relativním prohloubení foveoly (obr. 2) u 4 očí (pacienti č. 1, 2), či naopak v jejím změlčení (obr. 3) a také u 4 očí (pacienti č. 6, 15). Společně výše uváděné patologické změny CS a SD-OCT jsme zaznamenali u 8 očí (20 %) pěti pacientů jako funkčně strukturální změny podmiňující diagnózu preretinopatie (DpR) DM 1 na rozdíl od fyziologických nálezů (obr. 1) při vyšetření CS a SD-OCT u 12 očí (30 %). U poloviny vyšetřovaných očí jsme prokázali určité nespecifické změny, ale také závažnější nálezy, především výskyt tvrdých tečkovitých ložisek (pacientky 6, 13, 17, 20). U prvních tří nemocných z této podskupiny byly nalezeny rovněž patologické změny na SD-OCT, zatímco CS byla v době vyšetření ještě v normě. Tento nález bylo možno rovněž přiřadit do skupiny DpR ještě bez funkčních změn. Poslední uváděnou pacientku (č. 20) jsme již zařadili mezi preretinopatie na základě patologických hodnot CS.

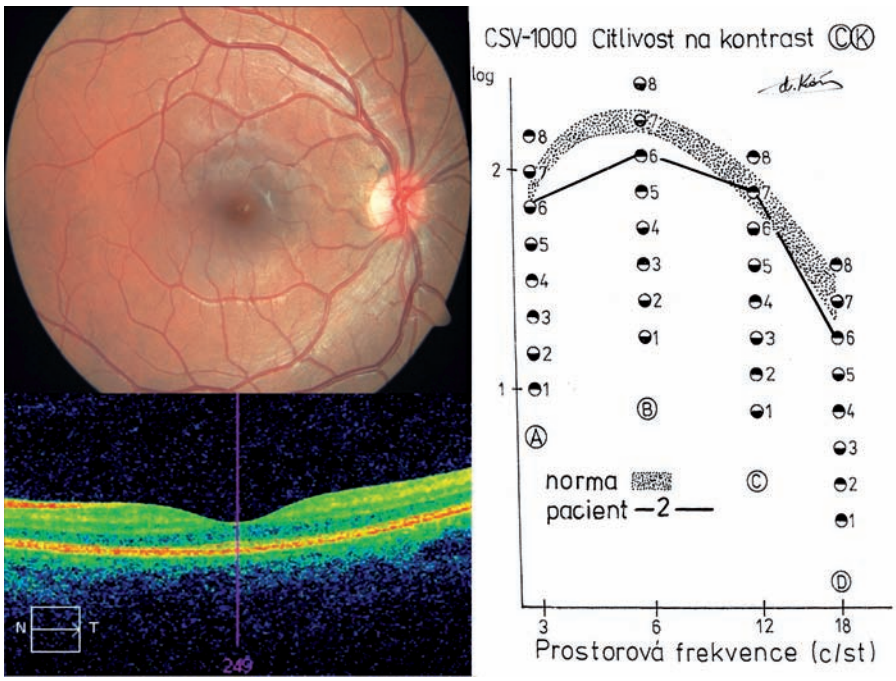

Obr. 2 Pacient č. 2. Foto fundu vpravo, CS: snížení 3, 6, 18 c./st., SD-OCT: prohloubení foveoly a kubatura kostky sítnice zvýšená.

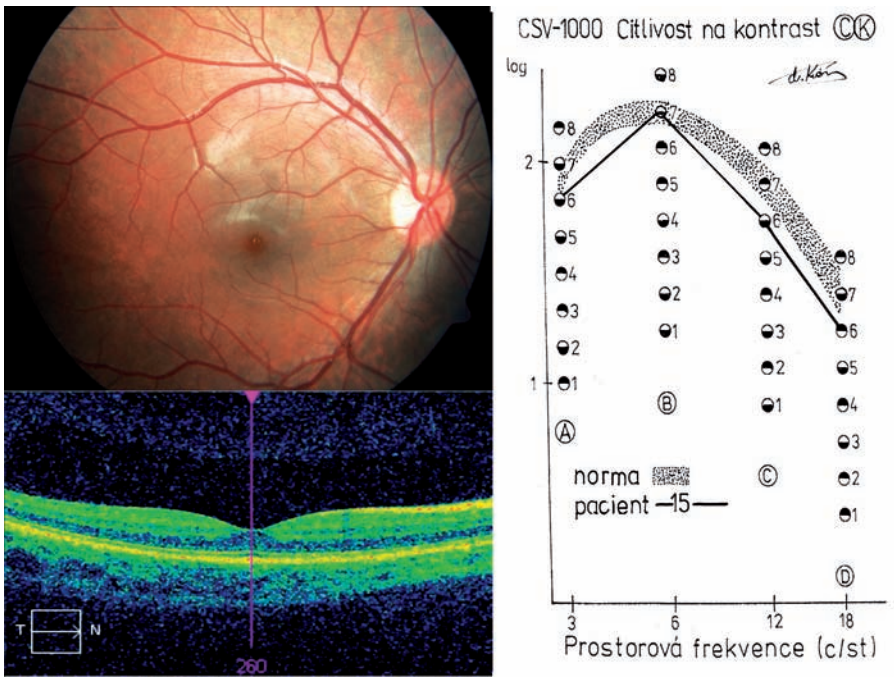

Obr. 3 Pacient č. 15. Foto fundu vpravo, CS: snížení 3, 12, 18 c./st., SD-OCT: změlčení foveoly a kubatura kostky sítnice zvýšená.

Hodnota HbA1c se v době aktuálního vyšetření u námi sledovaných pacientů s DM 1 pohybovala v rozmezí 55 až 125 mmol/mol (7,2 % až 13,6 % podle DCCT) a průměrná roční profilová křivka vykazovala hodnoty mezi 55,5 a 114,7 mmol/mol (7,2 % až 12,6 % podle DCCT). Hodnoty jednotlivých pacientů uvádí tabulka 1. Provedli jsme srovnání hodnot HbA1c u pacientů se známkami funkčně strukturální DpR a doprovodným nálezem tvrdých tečkovitých ložisek, tedy u osmi jmenovaných s dvanácti sledovanými bez příznaků DpR. Obě hodnoty (aktuální vyšetření a celoroční profil) byly u pacientů s DpR vyšší oproti skupině nemocných bez těchto příznaků. Průměrné hodnoty a směrodatné odchylky byly nicméně bez statistického signifikantního rozdílu (tab. 3).

proLékaře.cz | 13.8.2025

DISKUSE

Při detekci počátečních změn se vychází z patofyziologie diabetických změn. První prokazatelnou známkou diabetické retinopatie je zhroucení hematookulární bariéry, hodnotitelné např. fluorofotometrií. Teorie hovoří o oxidačním stresu doprovázejícím hyperglykémii, vzniklá pseudohypoxie může porušit buněčnou membránu endotelu cév, nebo o poškození pericytů paradoxním glukózovým hladověním, což vede k jejich apoptóze [30].

Naše sestava pacientů byla určena pokud možno nejnižším věkem vzniku metabolické choroby, maximálně do věku, kdy se ještě upevňuje prostorové vidění a vývoj zraku je stále plastický. Doba trvání byla určena nad deset let, kdy byly již pravidelně detekovány počáteční změny kresby sítnice v centrální oblasti [18, 20]. Mezi první funkční abnormality patří defektní funkce amakrinních a bipolárních buněk fotoreceptorů, která předchází vzniku diabetické retinopatie [31]. Vzniká podklad pro patologickou odpověď při elektrofyziologických vyšetřeních a snížení CS. U diabetiků bez diabetické retinopatie byl zaznamenán pokles amplitudy zrakových evokovaných potenciálů spolu se snížením CS [23] či jejich abnormality před vznikem retinopatie při normální zrakové ostrosti [24]. Pro screening změn se využívá CS čtvrt století [10, 29]. Při DM 1 bez projevů diabetické retinopatie byl zaznamenán pokles CS jen v určitých prostorových frekvencích [10, 14, 18, 20, 29, 33, 35, 36], zatímco při diabetické retinopatii byly změny CS výrazně abnormální. Byla nalezena signifikantní závislost poklesu CS na zvýšení HbA1c [18, 20, 29, 36], tento fakt jiní autoři nepotvrdili [10, 35]. Za základ hodnocení CS jsme vzali poznatek poklesu schopnosti detekce jednotlivých terčů z předchozí studie IGA [22]. Hodnota poklesu citlivosti o nejméně dva terče svědčila pro DpR, zatímco pokles od čtyř terčů byl typičtější pro DR [20, 22]. Již dříve jsme prokázali, že počínají změny v transparenci čoček v přední a zadní subkapsulární vrstvě detekovatelné pomocí Scheimpflugovy kamery (Pentacam) nemají na CS zásadní vliv [21].

OCT se běžně využívá přes deset let k posouzení tloušťky makulární krajiny u cystoidního makulárního edému pro hodnocení častosti změn [17] i pro korelaci léčby [13]. Posouzení vlastní tloušťky foveoly prokázalo významný rozdíl mezi zdravou populací a pacienty s proliferativní i neproliferativní formou retinopatie pomocí přístroje Zeiss-Humphrey [28]. Další výzkum v posledních letech neprokázal rozdíly v centrální tloušťce v oblasti foveoly mezi zdravou populací a pacienty s diabetem bez známek diabetické retinopatie [7, 11, 14], ale rozdíl mezi kontrolní skupinou bez DM 1 a neproliferativní formou retinopatie byl opětovně potvrzen [17, 24].

Ve vlastním pozorování jsme nenalezli signifikantní rozdíl v centrální tloušťce sítnice mezi kontrolní skupinou a skupinou pacientů s DM 1. Do hodnocení jsme zařadili další parametr a to vlastní hloubku foveoly, která vychází z rozdílu mezi centrální tloušťkou a průměrnou tloušťkou sítnice ve sledované kostce, což pomohlo upřesnit jejich vzájemný vztah. Tato hodnota se objevila při hodnocení foveolární oblasti u achromatopsie, kde prohloubení foveoly vzniklo na podkladě degenerace fotoreceptorů s progresivním charakterem [34], což by se mohlo projevit i v rámci dalších neurodegenerací. Moderní SD-OCT přístroje pracující na principu trojrozměrných obrazců umožnily lepší detekci stavby vlastní sítnice a jejich jednotlivých vrstev, což vedlo k úvaze, že v časných stadiích diabetu se jedná o neurodegenerativní změny [1, 6, 37, 38]. Bylo zaznamenáno ztenčení vnitřních sítnicových vrstev [37, 38], ale i ztluštění plexiformní a nukleární vrstvy, zároveň byly popsány specifické změny ve vrstvě gangliových buněk [38]. V naší studii jsme neprováděli hodnocení jednotlivých vrstev sítnice, protože jsme neměli k dispozici speciální software. Mezi současnými moderními přístroji jsou v hodnocení tloušťky vrstev sítnice rozdílné výsledky, které při nesprávné korelaci mohou vést k chybné interpretaci [2]. Pro každou studii je nutno používat stejný přístroj, stanovit vlastní normy v poměru ke zdravé populaci a vyšetření by nemělo provádět více pracovníků.

K dalším diagnostickým postupům v hodnocení rozvoje retinopatie a dalších změn patří fluorescenční angiografie, která napomáhá k indikaci případného laserového ošetření [30]. V naší skupině mladistvých pacientů jsme ji již neprováděli, neboť klinický obraz cévních preretinopatických změn nebyl důvodem komplexního vyšetření. Jasnou oftalmoskopicky prokázanou dilataci a tortuozitu koncových kapilár jsme již zdokumentovali včetně tohoto kontrastního vyšetření [19] při minulém výzkumu pomocí digitální kamery. Dřívější postup vyšetření pomocí mechanicky ovládané kamery s 15 st. zorným polem, s použitím hrubozrnných rentgenologických filmů RS2, byl schopen prokázat i jemnou přiměřenou náplň kapilár např. hlavy zrakového nervu [12], což je pro metodiku digitální techniky obtížné.

Rozbor metabolického sledování pomocí HbA1c prokázal, především při jeho jednoročním profilu, vyšší hodnoty u DpR než u jednotlivců s DM 1 ještě bez těchto funkčně strukturálních změn. V celém našem souboru měla vliv na vyšší hodnoty HbA1c od průměru dekompenzace DM 1 u dvou nemocných v průběhu posledního roku sledování. Na druhou stranu obě pacientky měly výrazný oftalmoskopický nález oproti fyziologickému rozhraní, což bylo projevem i jejich celoročního profilu patologických hodnot HbA1c.

Kompenzaci diabetu hodnocenou hladinou HbA1c lze považovat za optimální při její hodnotě do 58 mmol/mol (7,5 % dle DCCT), suboptimální do 75 mmol/mol (9 % dle DCCT) a vyšší hodnoty jsou z hlediska potenciálního rozvoje komplikací každého diabetu vysoce rizikové [27]. Tento vztah je v souladu s tvrzením, že dlouhodobé patologické hodnoty HbA1c mají vliv na rozvoj nejen diabetické retinopatie, ale i diabetického makulárního edému [15, 16]. Dospívání představuje z hlediska kompenzace DM 1 významný rizikový faktor. Roli v tom sehrávají faktory jak biologické (narůstání inzulinové rezistence), tak psychosociální (zhoršená compliance s léčbou) [4, 25]. Zásadní důležitost v prevenci rozvoje DR má proto kompenzace metabolické choroby [32], což dokládají i poslední studie DCCT (Diabetes Control and Complications Trial) [5] a EDIC (Epidemiology of Diabetes Intervention and Complications) [8].

ZÁVĚR

Pomocí komplexního diagnostického postupu, který kombinoval funkční vyšetření sítnice pomocí CS a hodnocení strukturálních změn sítnice využívající SD-OCT, jsme definovali u pěti sledovaných mladistvých s diabetem 1. typu preretinopatii v centrální oblasti. Další tři pacienti byli do skupiny DpR přiřazení na základě patologických hodnot SD-OCT s přítomností ojedinělých tvrdých tečkovitých ložisek. Tato pilotní studie měla být vstupním sdělením výzkumného projektu IGA NT/14490, který nebyl přijat. V budoucnu, pro potvrzení naší teorie preretinopatických změn u DM 1, bude nutno rozšířit soubor o další nemocné v jiných věkových skupinách, doplnit retrospektivně dobu vyhodnocení HbA1c a zařadit další parametry metabolického sledování. Strukturální změny definovat podrobněji o projevy v jednotlivých vrstvách sítnice i z hlediska možného rozvoje diabetického makulárního edému.

Poděkování ing. V. Mezerové z Fakulty biomedicínského inženýrství ČVUT za provedení statistických výpočtů.

proLékaře.cz | 13.8.2025

LITERATURA

1. **Asefzadeh, B., Fisch, B.M. et al.:** Macular Thickness and Systemic Markers for Diabetes in Individuals with No or Mild Diabetic Retinopathy. Clin Experiment Ophthalmol, 36, 2008: 455–463.
2. **Chalam, K.V., Bressler, S.B. et al.:** Retinal Thickness in People with Diabetes and Minimal or No Diabetic Retinopathy: Heidelberg Spectralis Optical Coherence Tomography. Invest. Ophhalmol. Vis Sci, 53, 2012: 8154–8161.
3. **Cinek, O, Kulich, M. et. al.:** The Incidence of Type 1 Diabetes in Young Czech Children Stopped Rising. Pediatric Diabetes, 13, 2012: 559–563.
4. **Danne, t., Mortensen, H.B. et al.:** Persistent Differences Amog Centers over 3 Yeaers in Study of 3.805 Chilren and Adolescents with Type 1 Diabetes from the HvidØre Study Group. Diabetes Care, 24, 2001: 1342–47.
5. Diabetes Control and Complications Trial Research Group (DCCCT): The Efffect of Intensive Treatment of Diabetes on tht Development and Progression of Long Term Complications in Insulin-dependent Diabetes Mellitus. N.Engl. J. Med., 329, 1993: 977–986.
6. **DeBuc, C.D., Somfai, G.M.:** Early Detection of Retinal Thickness Changes in Diabetes Using Optical Coherence Tomography. Med. Sci. Monit., 16, 2010: 15–21.
7. **Demir, M., Oba, E. et al.:** Central Makulare Thickness in Pacients with Type 2 Diabetes Mellitus without Clinical Retinopathy. BMC Ophtalmol., 13, 2013, April, doi.:10.1186
8. Epidemiology of Diabetes Interventions and Complications (EDIC): Design, Implementation, and Preliminary Results of a Long-term Follow-up of the Diabewtes Control and Complications Trials Cohort., Dabeties Care, 22, 1999: 99–111.
9. EURODIAB Study Group (ed. Patterson C.C.et al.): Incidence Trend for Childhood Type 1 Diabetes in Europe during 1989 – 2003 and Predicted New Cases 2005 – 20: Multicentre Prospective Registration Study. Lancet, 373, 2009: 2027–33.
10. **Georgakopoulos, C.D., Eliopoulou, M.I. et. al.:** Decreased Contrast Sensitivity in Children and Adolescents with Type 1 Diabetes Mellitus. J. Pediatr. Ophthalmol. Strabismus, 48, 2011: 92–97.
11. **Hee, M.R., Puliafito, C.A. et al.:** Topography of Diabetic Macular Edema with Optical Coherence Tomography. Ophthalmology, 105, 1998: 360–370.
12. **Karel, I., Peleška, M.:** Fluorescenční angiografie u pseudoedému zrakového nervu. Čs Oftal, 32, 1976: 275–281.
13. **Kalvodová, B., Záhlava, J.:** Výsledky vitrektomie u cystoidního makulárního edému v obrazu OCT. Čes a Slov Oftal, 58, 2002: 224–232.
14. **Katz, G., Levkovitch-Verbin, H. et al.:** Mesoptic Foveolal Contrast Sensitivity Is Impaired in Diabetic Patients without Retinopathy. Graefes Arch. Clin. Exp. Ophthalmol., 248, 2010: 1699–1703.
15. **Klein, R., Lee, K.E. et al.:** The 25-Year Incidence of Visual Impairment in Type 1 Diabetes Mellitus: The Wisconsin Epidemiologic Study of Diabetic Retinopathy. Ophthalmology, 116, 2010: 63–70.
16. **Klein, R., Knudtson, M.D. et al.:** The Wisconsin Epidemiologic Study of Diabetic Retinopathy: XXIII the Twenty-five-year Incidence of Macular Edema in Person with Type 1 Diabetes. Ophthalmology, 116, 2010: 497–503.
17. **Koleva-Georgieva, D.N., Sivkova, N.P.:** Optical Coherence Tomography for the Detection of Early Macular Edema in Diabetic Patients with Retinopathy. Folia Med, 52, 2010: 40–48.
18. **Krásný, J., Brunnerová, R. et. al.:** Test citlivosti na kontrast v časné detekci očních změn u dětí, dospívajících a mladých dospělých s diabetes mellitus I. typu. Čes a Slov Oftal, 62, 2006: 381–392.
19. **Krásný, J., Cihelková, I. et al.:** Citlivost na kontrast a fluorescenční angiografie při hodnocení očních změn v rámci posouzení kompenzace diabetes mellitus I. typu u mladých dospělých pacientů. Čes a Slov Oftal, 63, 2007: 17–27.
20. **Krasny, J., Andel, M. et al.:** The Contrast Sensitivity Test in Early Detection of Ocular Changes in the Relation to the Type 1 Diabetes Mellitus Compensation in Children, Teenagers, and Young Adults. Recent Pat. Inflamm. Alergy Drug Discov, 1, 2007: 232–236.
21. **Krásný, J., Vyplašilová, E., et al.:** Změna transparence čoček u dětí, mladistvých a mladých dospělých s diabetes mellitus 1. typu. Čes a Slov Oftal, 62, 2006: 304–314.
22. **Krásný, J.:** Závěrečná zpráva IGA NR/7952 : „Časná detekce klasifikace očních změn u dětí, dospívajících a mladých dospělých s diabetes mellitus 1. typu".
23. **Lopes de Faria, J.M., Katsumi, O. et al.:** Neurovisual Abnormalities Preceding the Retinopathy in Patients with Long Term Type 1 Diabetes Mellitus. Graefes Arch Clin Exp Ophthalmol, 239, 2001: 643–648.
24. **Martinelli, V., Lacerenza, M. et al.:** The Objective Assessment of Visual Contrast Sensivity by Pattern Reversal Visual Evoked Potential in Diabetes. J Diabet Complications, 2, 1988: 44–46.
25. **Mortensen, H.B., Hougaard, P.:** Comparison of Metabolic Control in a Cross-section Study of 2.873 Children and Adolescents with IDDM from 18 Countries. The HvidØre Study Group on Childhood Diabetes. Diabetes Care, 20, 1997: 714–720.
26. **Pelikánová, T.:** Novinky v diabetologii. Sborník abstrakt XII. Sympozia: Diabetes mellitus – oční komplikace, UP Olomouc, 2011: 5.
27. **Rewers, M., Pihoker, C. et al.:** ISPAD Clinical Practice Consensus Guidelines 2009 Compendium Assessment and Monitoring of Glycemic Control in Children and Adolescents with Diabetes. Pediatr Diabet, 10, 2009, (Suppl. No. 12): 71–81.
28. **Sánchez-Tocino, H., Alvarez-Vidal, A. et al.:** Retinal Thickness Study with Optical Coherence Tomography in Pacient with Diabetes. Invest. Ophthalmol Vis Sci, 43, 2002: 1588–1594.
29. **Sokol, S., Moskowitz, A. et al.:** Contrast Sensivity in Diabetics with and without Background Retinopathy. Arch Ophthalmol, 103, 1985: 51–54.
30. **Sosna, T., Bouček, P., Fišer, I.:** Diabetická retinopatie, J. Cendelín, 2001, Praha, 255 s.
31. **Sosna, T., Švancarová, R.:** Zpráva z EASDec 2011. Sborník abstrakt XII. Sympozia: Diabetes mellitus – oční komplikace, UP Olomouc, 2011: 19–26.
32. **Sosna, T., Veith, M.:** Zpráva z EASDec 2013. Sborník abstrakt XIV. Sympozia: Diabetes mellitus – oční komplikace, UP Olomouc, 2013: 20–26.
33. **Sun, T.S., Zhang, M.N.:** Characters of Contrast Sensitivity in Diabetic Patients without Diabetic Retinopathy. Zhonghua Yan Ke Za Zhi. 48, 2012: 41–46.
34. **Thomas, M..G., Kumar, A. et al.:** Hight Resolution in Vivo Imaging in Achromatopsia. Ophthalmology, 118, 2011: 882–887.
35. **Urban, B., Bakunowicz-Lazarcyk, A. et al.:** The Evaluation of Contrast Sensivity in Children and Adolescents with Insulin-Dependent Diabetes Mellitus. Klin. Oczna. 101, 1999: 111 – 114.
36. **Verrotti, A., Lobefalo, L. et al.:** Relationship bettween Contrast Sensivity and Metabolic Control in Diabetics with and without Retinopathy. Ann Med, 30, 1998: 369–374.
37. **van Dijk, H.W., Kok, P.H. et al.:** Selective Loss of Inner Retinal Layer Thickness in Type 1 Diabetic Patients with Minimal Diabetic Retinopathy. Invest. Ophthalmol Vis Sci, 50, 2009: 3404–3409.
38. **Vujosevic, S., Midena, E.:** Retinal Layers Changes in Human Preclinical and Early Clinical Diabetic Retinopathy Support Early Neuronal and Müller Cell Alterations.. J. Diabetes Res, 2013, Juny, doi.: 10.1155.