proLékaře.cz | 3.2.2026

PŮVODNÍ PRÁCE

ŘEŠENÍ DEKOMPENZOVANÉHO SEKUNDÁRNÍHO GLAUKOMU POMOCÍ ANTIGLAUKOMOVÉHO IMPLANTÁTU EXPRESS

Samková K., Rejmont L.

Oční klinika, 1. lékařská fakulta Univerzity Karlovy a Ústřední vojenské nemocnice, Praha, přednosta doc. MUDr. Jiří Pašta, CSc., FEBO

Předneseno: Glaukomový kongres, Olomouc, duben 2012

SOUHRN

Cílem práce bylo zhodnotit pokles nitroočního tlaku a redukci lokální i celkové terapie u pacientů s dekompenzovaným sekundárním glaukomem po antiglaukomové operaci s miniimplantátem ExPRESS. Z celkového počtu 61 očí s tímto implantátem, odoperovaných na naší klinice v letech 2009–2012, bylo 20 pacientů (22 očí) se sekundárním glaukomem. Z toho 7 očí s neovaskulárním glaukomem, 4 oči s poúrazovým, 6 očí s pozánětlivým, 4 s pooperačním a 1 pacient s pseudoexfoliativním glaukomem. 10 pacientů bylo po pars plana vitrektomii.
V našem souboru pacientů bylo prokázáno signifikantní snížení NOT a redukce lokální i celkové terapie po antiglaukomové operaci s implantátem ExPRESS.

Klíčová slova: antiglaukomový implantát ExPRESS, sekundární glaukom, trabekulektomie

SUMMARY

Management of Uncontrolled Secondary Glaucoma with ExPRESS Glaucoma Minishunt Implantation

The aim of the study was to evaluate the decrease of intraocular pressure and reduction of local as well as total therapy by patients with uncontrolled secondary glaucoma after antiglaucomatous surgery with mini implant ExPRESS. From the total of 61 eyes with this implant, operated in our clinic between years 2009-2012, were 20 patients (22 eyes) with secondary glaucoma. Of which 7 eyes with neovascular glaucoma, 4 eyes with posttraumatic, 6 eyes with postuveitic, 4 with postoperative and 1 patient with pseudo-exfoliative glaucoma. 10 patients were after pars plana vitrectomy.
In our group of patients was proven significant reduction of IOP and reduction of local and total therapy after surgery with the implant ExPRESS.

Key words: glaucoma minishunt ExPRESS, secondary glaucoma, trabeculectomy

Čes. a slov. Oftal., 69, 2013, No. 5 , p. 198–200

Do redakce doručeno dne 10. 4. 2013

Do tisku přijato dne 20. 12. 2013

MUDr. Klára Samková
Oční klinika 1. LF UK a ÚVN Praha
U Vojenské nemocnice 1200
169 02 Praha 6
e-mail: samkokla@uvn.cz

ÚVOD

Sekundární glaukom je důsledkem řady patologických stavů oka a jeho terapie závisí na vyvolávajícím mechanismu. Sekundární glaukomy dělíme na glaukomy s otevřeným a uzavřeným úhlem.

Mezi sekundární glaukomy s otevřeným úhlem patří glaukom pseudoexfoliativní, pigmentový, poúrazový, postuveitický (pozánětlivý), glaukom indukovaný čočkou, glaukom při nitroočním krvácení, glaukom u nitroočních nádorů, glaukom při odchlípení sítnice, iatrogenní glaukom. Sekundární glaukomy s uzavřeným úhlem se klinicky dělí na akutní a chronické formy. Patogeneze je rozmanitá a liší se podle základního stavu. Patří sem např. glaukomy neovaskulární (5).

ExPRESS je glaukomový miniimplantát. Jeho velikost je menší než 3 mm a je vyráběn ve dvou velikostech vnitřního průměru 50 µm a 200 µm. Je vyroben z nerezavějící oceli, stejně jako srdeční stenty a je biokompatibilní. Je bezpečný při vyšetření magnetickou rezonancí.

Indikace a kontraindikace

Indikace k použití tohoto implantátu – dekompenzovaný glaukom s otevřeným úhlem nereagující na terapii, kombinované operace katarakty a glaukomu, opakované antiglaukomové výkony bez efektu, dekompenzovaný sekundární glaukom (včetně glaukomu neovaskulárního, kde je s výhodou týden před operací aplikace antiVEGF). Kontraindikováni jsou pacienti s akutním glaukomovým záchvatem a mikroftalmií. Výhody použití ExPRESS implantátu jsou: jednoduchá aplikace a snadná výuka, minimální invazivita zákroku a tím zkrácení času rekonvalescence pacienta, stabilní lumen, minimální výskyt pooperačních komplikací jako je ablace choroidey a hypotonie.

SOUBOR A METODIKA

Soubor tvořilo 20 pacientů (22 očí) s dekompenzovaným sekundárním glaukomem, operovaných na naší klinice v letech 2009–2012. Sedm očí s neovaskulárním glaukomem (komplikace diabetes mellitus), čtyři oči s poúrazovým (sekundární glaukom po kontuzi oka), šest očí s pozánětlivým (postuveitický glaukom), čtyři s pooperačním a jeden pacient s pseudoexfoliativním glaukomem. Deset pacientů bylo po pars plana vitrektomii. Čtyři pacienti měli sekundární glaukom na jediném vidoucím oku (graf 1).

Předoperační terapie pacientů byla minimálně lokální dvojkombinace léků a maximálně čtyřkombinace doplněná celkovou terapií acetazolamidem (graf 2).

Hodnoty nitroočního tlaku před operací byly v rozmezí od 24 torr do 50 torr,

proLékaře.cz | 3.2.2026

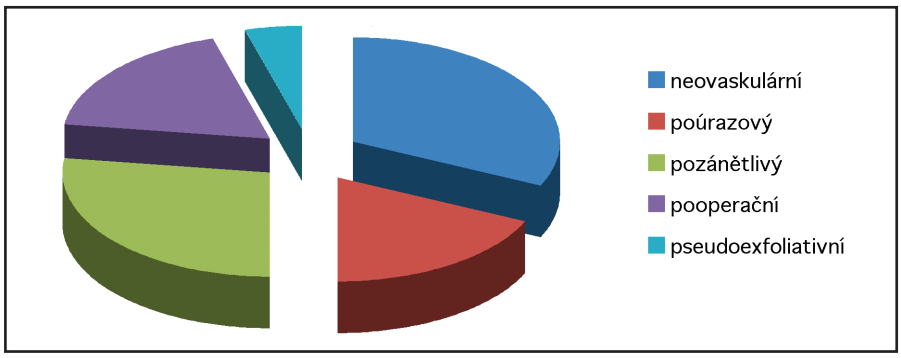

Graf 1

průměrná hodnota byla 32,7 torr (graf 3). Průměrná sledovací doba byla 19,4 měsíce.

U všech pacientů bylo provedeno standardní oftalmologické vyšetření (centrální zraková ostrost – CZO, aplanační hodnota nitroočního tlaku - NOT, pachymetrie, vyšetření fundu, gonioskopie), doplněné vyšetřením vrstvy nervových vláken na přístroji OCT Spectralis.

Operace: rozstřižení spojivky, sklerální flap 3x3 mm, aplikace mitomycinu v koncentraci 0,02% po dobu 1 minuty (u operací prováděných v roce 2012 byl aplikován místo mitomycinu, pod spojivku Ologen v závěru operace), pomocná incize 27G jehlou, implantace ExPRESS pod sklerální flap, sutura flapu, sutura spojivky (4). Pacienti po pars plana vitrektomii (PPV) měli po dobu celé operace zavedený předněkomorový maintainer napojený na infusi Ringerova nebo BSS roztoku.

Všichni pacienti měli týden po operaci terapii pouze lokálními antibiotiky v kombinaci s lokálním kortikoidem, aplikovali 4x d. První kontrola byla provedena týden po operaci, kdy byly extrahovány spojivkové stehy, následně byly kontroly 1x měsíčně po dobu 6 měsíců. Lokální terapie byla upravena dle aktuálních hodnot NOT.

VÝSLEDKY

Po půl roce od operace došlo k signifikatnímu snížení NOT ($p < 0,005$) (graf 4) a snížení počtu preparátů lokální terapie. U osmi pacientů byla ponechána lokální terapie fixní dvojkombinací a u jednoho pacienta monoterapie (graf 5). Celková léčba acetazolamidem nebyla ponechána u žádného z operovaných pacientů.

DISKUSE

Ve studii provedené Marisem a kol. byl srovnán výskyt pooperační hypotonie po provedení trabekulektomie a po operaci s implantátem ExPRESS. Jako hypotonie byl brán nitrooční tlak menší nebo roven 5 mmHg. U pacientů po trabekulektomii

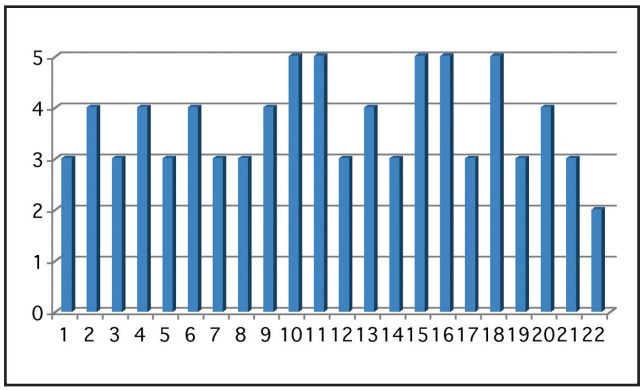

Graf 2 Graf ukazuje předoperační terapii (lokální + celkovou). Osa x znázorňuje počet očí v sestavě, osa y použitou terapii

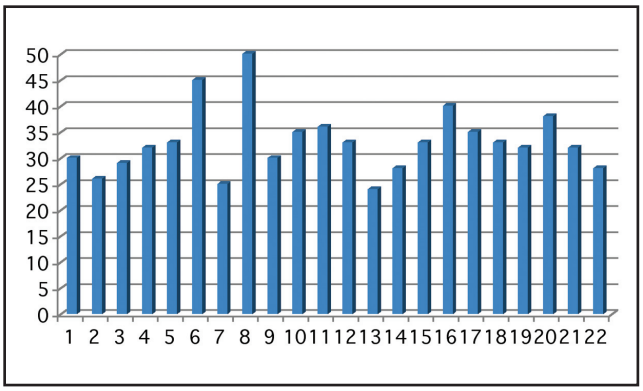

Graf 3 Graf ukazuje předoperační hodnoty NOT. Osa x znázorňuje počet očí v sestavě, osa y výši NOT

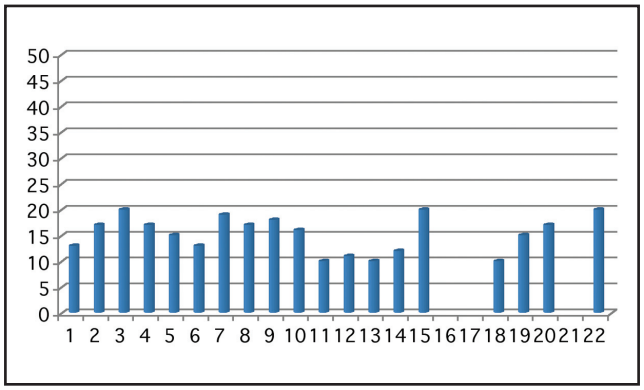

Graf 4 Graf ukazuje hodnoty NOT za 6 měsíců po operaci. Osa x znázorňuje počet očí v sestavě, osa y výši NOT. U očí 16, 17 a 21 neuplynula sledovací doba

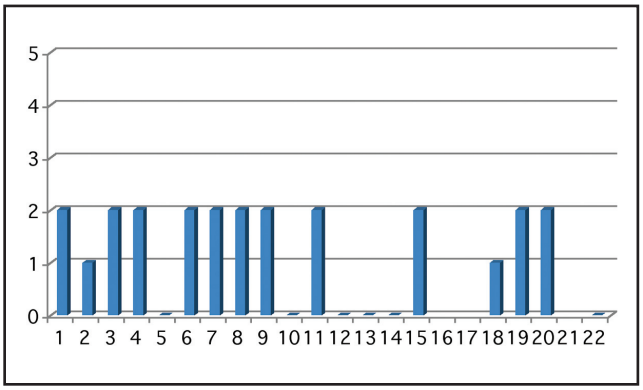

Graf 5 Graf ukazuje terapii za 6 měsíců po operaci. Osa x znázorňuje počet očí v sestavě, osa y použitou terapii. Oči 5, 10, 11–14 a 22 jsou bez léčby, u očí 16, 17 a 21 neuplynula sledovací doba

proLékaře.cz | 3.2.2026

byl 32% výskyt ve srovnání se skupinou s implantátem, kde byl 4%. Nižší výskyt hypotonie byl vysvětlen velikostí lumen implantátu, který je 50 µm, zatímco nejmenší sklerální punch je vyráběn ve velikosti 750 mikronů (3).

Ve studii provedené Souza a kol. byly provedeny antiglaukomové operace s Ahmedovou chlopní u 78 očí 64 pacientů s refrakterním glaukomem. Výskyt pooperační hypotonie byl u 23 očí (29 %), hyphaemy u 9 očí (12 %), ablace choroidey u 4 očí (5 %), revize byla nutná u 5 očí (6 %), u jednoho pacienta byla nutná extrakce chlopně pro přetrvávající hypotonii. V pětiletém sledování selhal implantát u 30 očí (nestabilní hodnoty NOT, nutnost další operace, ztráta vizu) (6, 7).

V naší sestavě pacientů byl pouze jeden pacient, který měl pooperační tlak 4 mmHg. Ostatní pacienti měli pooperační hodnoty NOT rovny nebo vyšší než 5 mmHg.

Jako další srovnávací parametr mezi pacienty odoperovanými klasickým postupem – trabekulektomií a pacienty s implantátem, byl hodnocen výskyt pooperační ablace choroidey (2). V naší skupině pacientů se ablace choroidey v pooperačním období objevila u 3 pacientů. Všichni tito pacienti byli po předchozí provedené PPV. U dvou pacientů byl nutný needling sklerálního flapu. Díky lokálně aplikovanému velkému množství antiglaukomatik s konzervanty, se spojivka více jizví a tím může docházet k selhání filtrace. Obdobně jako u pacientů po předchozích antiglaukomových operacích, kde byl prokázán ve spojivce vyšší výskyt fibroblastů a zánětlivých buněk (1).

ZÁVĚR

Na podkladě sledování bylo prokázáno, že po operaci s implantátem ExPRESS u pacientů se sekundárním glaukomem došlo k signifikantnímu snížení NOT, redukci lokání terapie a úplnému vysazení terapie celkové. V našem souboru byl minimální výskyt pooperačních komplikací. K selhání implantátu v naší skupině nedošlo. Jednalo se ve většině případů o finální řešení pokročilých sekundárních glaukomů, kde bylo nutné zachovat stávající vizus pacienta a zamezit dalšímu poškození vrstvy nervových vláken.

LITERATURA

1. **Broadway DC, Chang LP:** Trabeculectomy, risk factors for failure and preoperative state of the conjunctivam J Glaucoma, 2001; 10: 237–249.
2. **Good TJ, Kahook MY:** Assesment of bleb morphologic features and postoperative outcomes after ExPRESS drainage device implantation versus trabeculectomy, Am J Ophthalmol, 2011; 151(3): 507–513.
3. **Maris P., Ishida K., Netland P.:** Comparison of trabeculectomy with ExPRESS miniature glaucoma device implanted under scleral flap, J Glaucoma, 2007, 16(1): 14–19.
4. **Sarkisian S.R.:** The ExPRESS glaucoma shunt – technique and experience, J Ophthalmology, 2009; Jul- Sep 16(3): 134–137.
5. **Schwarz K, Budenz D:** Current managment of glaucoma, Curr Opin Ophthalmol, 2004; 15: 119–126.
6. **Souza C., Tran D. H:** Long term outcomes of Ahmed Glaucoma Valve implantation in refractory glaucomas AM J Ophthalmol, 2007; 144 (6), 893–900. **Wilson MR, Memdis U, Smith SD, Paliwal A:** Ahmed glaucoma valve implant vs trabeculectomy in the surgical treatment of glaucoma: a randomized clinical trial, AM J Ophthalmol, 2000, 130, 267–273.