

NESKORÝ ROZVOJ METASTÁZ U PACIENTOV S MALÝM MELANÓMOM CHOROIDEY – 2 KAZUISTIKY

Svetlošáková Z.¹, Malclès A.²,
Pommier P.³, Krásnik V.¹, Grange J. D.²

¹ Klinika oftalmológie LFUK, Bratislava,
prednosta doc. MUDr. Vladimír Krásnik, PhD.

² Klinika oftalmológie, Hôpital de la Croix-
Rousse, Claude Bernard Université, Lyon,
Francúzsko,

prednosta prof. Philippe Denis, MD, PhD.

³ Oddelenie rádioterapie, Centre Léon Bé-
rard, Lyon, Francúzsko,
vedúci oddelenia Christian Carrie, MD

Čiastočne prezentované na XVII. Výročnom
kongrese Slovenskej oftalmologickej spoloč-
nosti, 7.10. 2011, Bojnice, Slovensko

SÚHRN

Cieľ: Poukázať na nedostatočnú spoľahlivosť veľkosti nádoru ako prognostického faktora u pacientov s malígnym melanómom choroidey a prezentovať novú potenciálnu liečbu hepatálnych metastáz.

Metodika: Dve kazuistiky pacientov s malým melanómom choroidey.

Výsledky: Prezentujeme dva prípady malých melanómov choroidey, u ktorých sa rozvinuli metastázy. Liečbu primárneho nádoru predstavovala v oboch prípadoch rádioterapia. Liečba metastáz u prvého pacienta pozostávala z kombinácie viacerých liečebných modalít, kým u druhého pacienta bola aplikovaná nová liečba stereotaktickou rádioterapiou, Cyberknife.

Prvý pacient zomrel v dôsledku diseminácie metastáz 7,6 rokov od primárnej liečby napriek dobrej lokálnej kontrole nádoru. Druhý pacient zomrel 11,3 rokov od primárnej liečby z dôvodu neonkologického ochorenia s veľmi dobrým očným nálezom a s postupným znižovaním hepatálnej metastázy.

Záver: Aj malý melanóm choroidey sa môže rozvinúť v metastatické ochorenie, a to s veľkým časovým odstupom od primárnej liečby. Na stanovenie rizikových faktorov metastatického rozsevu malých choroidálnych melanómov sú potrebné ďalšie štúdie. Stereotaktická rádioterapia Cyberknife sa javí ako sľubná liečebná metóda solitárnych hepatálnych metastáz.

Kľúčové slová: melanóm choroidey, metastáza, prognostické faktory, stereotaktická rádioterapia

SUMMARY

Late Metastasis Development in Two Cases of Small Choroidal Melanoma

Purpose: To present data pointing out that small tumour size might not be a sufficient predictor of good prognosis of choroidal melanoma and present a new promising therapy of hepatic metastasis.

Methods: Retrospective, noncomparative case report of two patients with small choroidal melanoma.

Results: Two cases of small choroidal melanoma which developed metastases are described. Both patients underwent radiotherapy of the primary tumour. Metastases were treated by combined therapy in patient 1 while in patient 2 a new therapeutic modality of stereotactic radiotherapy, Cyberknife, was applied. Patient 1 died from metastatic spread 7,6 years after primary therapy despite a very good local tumour control. Patient 2 died 11,3 years after primary therapy due to intercurrent disease with a very good local eye findings and hepatic metastasis in regression.

Conclusion: Choroidal melanoma of a small size can develop into metastatic disease even long time after satisfactory primary treatment. Further studies are required to assess the risk factors of metastatic spread in small uveal melanomas. Cyberknife stereotactic radiotherapy seems to be a promising therapeutic method of a solitary hepatic metastasis.

Key words: choroidal melanoma, metastasis, prognostic factors, stereotactic radiotherapy

Čes. a slov. Oftal., 69, 2013, No. 3, p. 134–137

✉ Do redakcie doručeno dne 18. 3. 2013

📄 Do tisku prijato dne 15. 7. 2013

MUDr. Zuzana Svetlošáková

Klinika oftalmológie LFUK a UNB,
Nemocnica Ružinov
Ružinovská 6
826 06 Bratislava
Slovensko
e-mail: zuzana.svetlosakova@gmail.com

ÚVOD

Malígnym melanómom uvey (MMU) je najčastejší vnútroočný nádor u dospelých. **Metastatické ochorenie sa rozvinie u približne 50 % pacientov** (15). Priemerné prežitie pacientov po objavení metastáz je menej ako 6 mesiacov (20). **Najčastejším**

miestom výskytu metastáz je v 70 % pečeň (2).

Jedným z najdôležitejších prognostických faktorov je veľkosť nádoru v čase stanovenia diagnózy. V tomto článku opisujeme dve kazuistiky malých metastazujúcich melanómov choroidey (MMCH). Taktiež prezentujeme výsledky novej rádioterapeutickej metódy pre solitárne pečeňové metastázy stereotaktickou rádioterapiou (Cyberknife).

METODIKA

Retrospektívna kazuistika dvoch pacientov diagnostikovaných ako malý MMCH, u ktorých sa rozvinuli metastázy na Klinike oftalmológie, Hôpital de la Croix-Rousse, Lyon, Francúzsko. Melanóm choroidey s rozmermi 3 mm do hrúbky a 10 mm v pri-

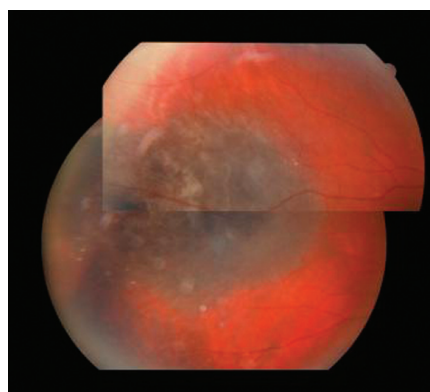
emere bol považovaný za malý melanóm. Klinické údaje o pacientoch sme získali z nemocničnej zdravotnej dokumentácie.

VÝSLEDKY

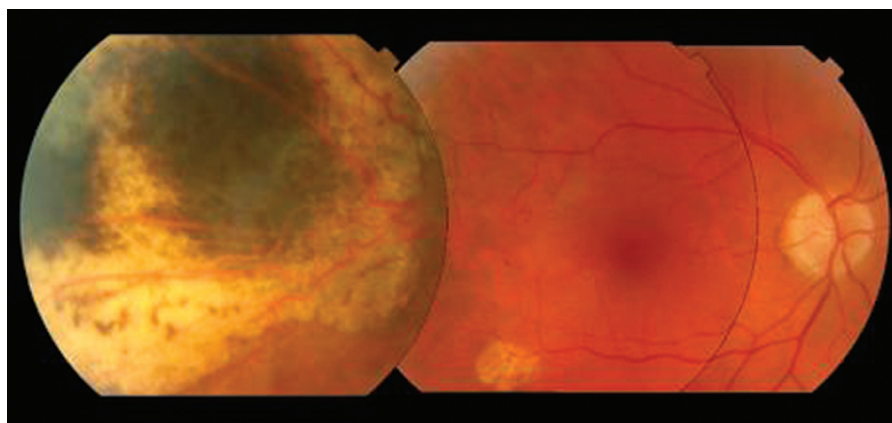
Opisujeme klinické charakteristiky a priebeh ochorenia dvoch prípadov malých metastázujúcich MMCH.

Pacient 1

Prvý pacient je päťdesiatročný muž, u ktorého bol MMCH pravého oka diagnostikovaný pri preventívnom očnom vyšetrení. V minulosti podstúpil ako 26-roč-



Obr. 1. Pacient 1. Temporálne lokalizovaný MMCH s drúzami na periférii, pravé oko. Jeden rok po protónovej rádioterapii



Obr. 3. Pacient 1. Posledné oftalmologické vyšetrenie, 1 týždeň pred úmrtím z metastáz, 7,6 rokov po protónovej rádioterapii preukazuje intaktnú makulu a atrofický tumor s postradiačnými fibrotickými okrajmi

ný chirurgickú liečbu pre odlúpenie sietnice ľavého oka. Úvodná najlepšie korigovaná centrálna zraková ostrosť (NKZO) pravého oka bola 1,0 a ľavého oka 0,9. Oftalmoskopické vyšetrenie preukázalo nález pigmentovanej lézie paramakulárne temporálne s malým intraretinálnym edémom, oranžovým pigmentom, zopár drúzami na periférii tumoru, bez prítomnosti subretinálnej tekutiny. Hrúbka nádoru a najväčší priemer nádoru ultrazvukovým vyšetrením v B-skene boli 3,0 mm a 8,0 mm v tomto poradí. Nádor mal mierne hypoechogénny charakter s chorioidálnou exkaváciou.

Primárnu liečbu tohto pacienta predstavovala protónová rádioterapia v dávke ekvivalentnej ku 60 Gy. Nadalej bol sle-

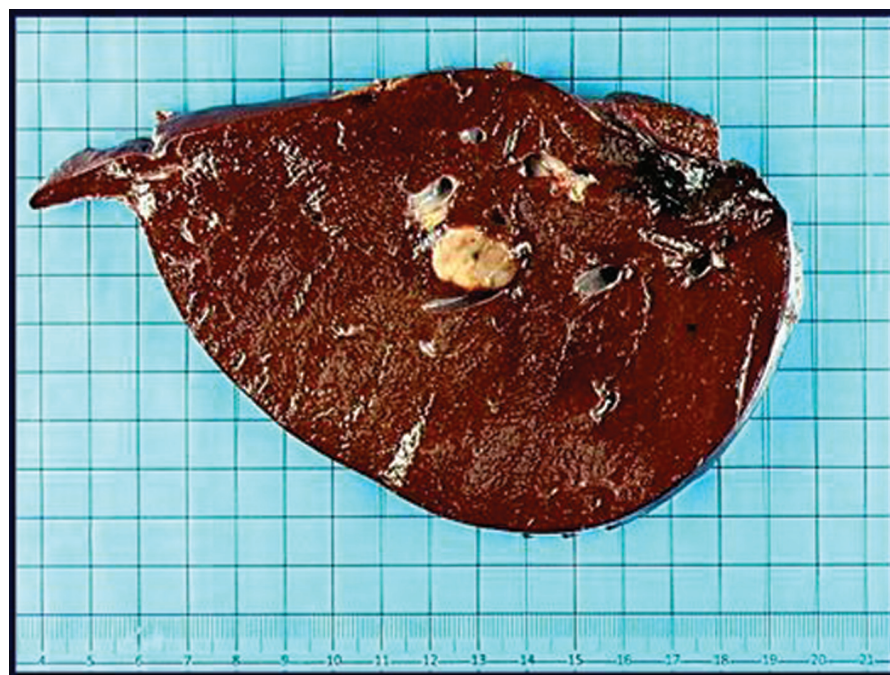
dovaný v 6-mesačných intervaloch vrátane vyšetrenia očného pozadia, ultrazvukového vyšetrenia bulbu ako aj ultrazvukového skriningu pečenej metastáz s priaznivými nálezmi (Obr. 1).

Sedemdesiatpäť mesiacov (6,25 rokov) po primárnej liečbe boli pri ultrazvukovom vyšetrení objavené viacpočetné pečenej metastázy. Vyšetrenie očného pozadia preukázalo radiačnú retinopatiu lokálne v mieste tumoru a NKZO bola 1,0. Liečba metastáz bola chirurgická a pozostávala z pravostrannej hepatickej lobektómie s peroperačnou rádiofrekvenčnou deštrukciou dvoch metastatických nodulov a kryoterapie jedného metastatického nodulu (obr. 2). Pacient následne podstúpil celkovú chemoterapiu (dakarbazín, cisplatina a vindezín) a taktiež hepatickú intraarteriálnu chemoterapiu (fotemustín). Jeden rok po pečenej metastáze sa objavili pľúcne a podkožné metastázy.

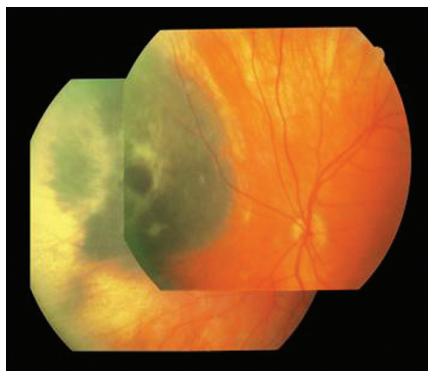
Pacient zomrel vo veku 58 rokov v dôsledku rozvoja metastatického ochorenia, 1,25 roka od diagnostikovania hepatických metastáz. Posledné oftalmologické vyšetrenie mal 5 dní pred smrťou s NKZO 1,0 a veľmi dobrým lokálnym nálezom atrofického sfibrotizovaného reziduálneho tumoru s rozmermi menej ako 0,8 mm do hrúbky a 10 mm v najširšom priemere (obr. 3). Doba celkového sledovania od primárnej liečby MMCH bola 7,6 rokov.

Pacient 2

Osemdesiatročný muž, u ktorého bol diagnostikovaný MMCH ľavého oka pri preventívnom očnom vyšetrení. Pri vyšetrení bola NKZO 0,6 vpravo a 0,8 vľavo. Oftalmoskopicky bol tumor pigmentovaný, lokalizovaný nazálne, bez oranžového pigmentu, drúz, či subretinálnej tekutiny. Nádor mal podľa ultrazvuku v B-skene hrúbku 3,0 mm a najširší priemer 8,0 mm. Diagnóza MMCH bola založená



Obr. 2. Pacient 1. Pravostranná hepatická lobektómia s nepigmentovaným metastatickým nodulom veľkosti 20 x 15 mm



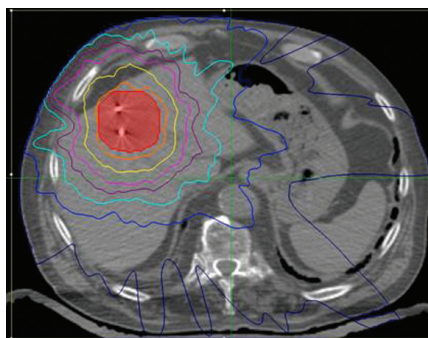
Obr. 4. Pacient 2. Nazálne lokalizovaný MMCH v čase stanovenia diagnózy, ľavé oko

na ultrazvukovom vyšetrení (hypoechogénny charakter lézie a choroidálna exkavácia) a typických zmenách na okraji tumoru (obr. 4).

Primárna lokálna liečba pozostávala z brachyterapie Ruténium 106 (v celkovej dávke 80 Gy). Pacient bol naďalej sledovaný v 6-mesačných intervaloch vrátane vyšetrenia očného pozadia, ultrazvukového vyšetrenia bulbu ako aj ultrazvukového skríningu hepatálnych metastáz s priaznivými nálezmi. Pacient podstúpil operáciu katarakty na oboch očiach 6 rokov od primárnej liečby MMCH s následnou YAG-laser kapsulotómiou na oboch očiach bez akýchkoľvek komplikácií.

Približne 8,6 rokov od primárnej liečby bolo pri ultrazvukovom vyšetrení vyslovené podozrenie na solitárnu metastatickú léziu v pečeni. Následne bola realizovaná biopsia s negatívnym výsledkom. Pre rastovú progresiu (priemer 20 x 26 mm) bola realizovaná druhá biopsia, ktorá potvrdila melanómový pôvod lézie. Lokálny nález na očnom pozadí bol v tom čase priaznivý s nálezom plochého, atrofického tumoru bez radiačnej retinopatie, tumor ultrazvukom nedetegovateľný a NKZO bola 1,0.

Z dôvodu vyššieho veku pacienta a lokalizovaného metastatického ochorenia



Obr. 5. Pacient 2. Stereotaktický plán radioterapie hepatálnych metastáz s implantovanými zlatými zrnami

(solitárny nodulus) bola ako liečba metastázy zvolená nová neinvazívna metóda stereotaktickej rádioterapie Cyberknife s markermi (zlaté zrná). Do hepatálnej lézie bola v troch frakciách aplikovaná celková dávka 45 Gy (obr. 5).

Pacient bol naďalej sledovaný a posledné očné vyšetrenie preukázalo priaznivý nález ultrazvukom nedetegovateľného, atrofického sfibrotizovaného reziduálneho tumoru s NKZO 1,0 (obr. 6). Hepatálna metastáza bola 2 roky po stereotaktickej rádioterapii v regresii. Pacient napriek tomu vo veku 93 rokov zomrel, a to 2,7 roka po objavení metastázy. Príčina úmrtia však nebola onkologického charakteru. Doba celkového sledovania bola 11,3 rokov od primárnej liečby.

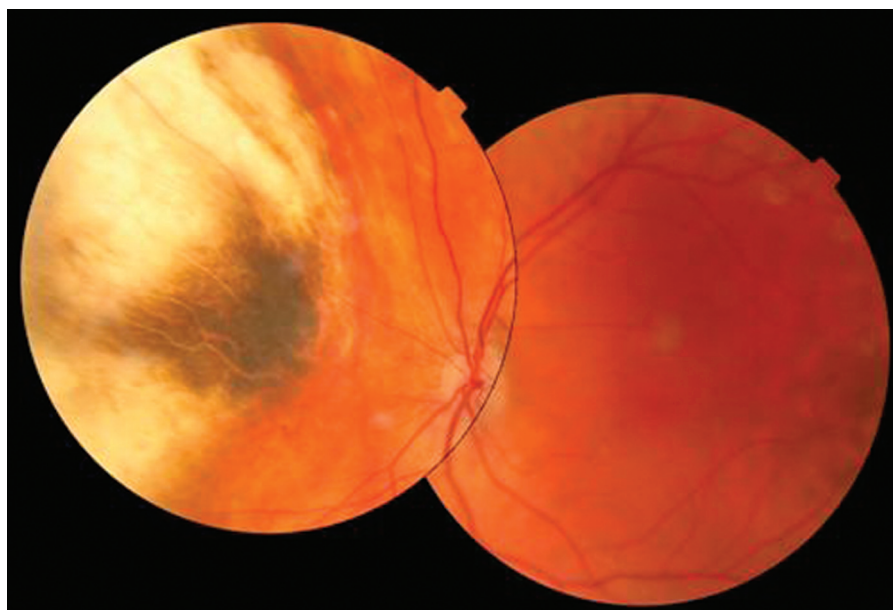
DISKUSIA

V posledných desaťročiach sa významne rozšírilo spektrum prognostických faktorov MMU. Napriek novoobjaveným spoľahlivým genetickým prognostickým faktorom

veľkými a veľkými MMU (4, 8, 10, 17). Nádor s veľkosťou 3 mm do hrúbky a 10 mm v priemere je považovaný za malý MMCH. Eskelin a kol. teoreticky vypočítali veľkosť melanómu v čase prvej mikrometastázy, ktorá by mala byť 1,5 mm v hrúbke a 3,0 mm v priemere (6).

Shields a kol. opísali rozvoj metastáz u malých zadných melanómov (postihujúcich corpus ciliare a/alebo choroideu) pri 3-, 5- a 10-ročnom sledovaní u 2 %, 6 % a 12 % v tomto poradí, čo je menej ako u stredne veľkých alebo veľkých zadných MMU (18). Nízka mortalita pacientov (5 %) s malým MMU pri 5-ročnom sledovaní bola taktiež opísaná v štúdií Collaborative Ocular Melanoma Study (1).

Medzi v súčasnosti známe klinické znaky, ktoré pomáhajú diagnostikovať a predpovedať rast malej melanocytovej choroidálnej lézie sú hrúbka tumoru viac ako 2 mm, subretinálna tekutina, zrakové príznaky, oranžový pigment a okraj tumoru dotýkajúci sa terča zrakového nervu (19). Narastajúca hrúbka tumoru a subretinálna tekutina sa taktiež ukázali ako prediktory rozvoja metastáz (18). U jedného z našich prípadov (u prvého pacienta) bola pri stano-



Obr. 6. Pacient 2. Fotografia očného pozadia 9,6 rokov po brachyterapii s intaktnou makulou a atrofickým tumorom

(monozómia 3, 2. trieda profilácie génovej expresie) veľkosť nádoru stále zohráva dôležitú úlohu pri stanovení prognózy pacienta s MMU. Jedným z dôvodov je aj technicky náročné získanie tkaniva na genetické vyšetrenie, najmä pri malých tumoroch a potenciálne riziko diseminácie melanómových buniek počas biopsie.

Malé melanómy sa vyznačujú priaznivejšou prognózou v porovnaní so stredne

vení diagnózy prítomná subretinálna tekutina a oranžový pigment, avšak u druhého pacienta sme podobné zmeny nezaznamenali.

Vyšší vek v čase stanovenia diagnózy bol ako nepriaznivý prognostický faktor opísaný vo viacerých štúdiách (11, 21). V našom prípade je kontroverzná skutočnosť, že mladší pacient zomrel skôr, a to 1,25 roka po objavení metastáz, kým starší pacient

zomrel až 2,7 rokov po detekcii metastázy. Na druhej strane treba zväziť skutočnosť, že u mladšieho pacienta sa rozvinuli mnohopočetné hepatálne metastázy ako aj extrahepatálne metastázy, ktoré sú považované za nepriaznivý prognostický faktor (13).

Možnosti súčasnej liečby metastáz MMU sú nanešťastie iba paliatívne. Avšak aj napriek tomu dokážeme priaznivo ovplyvniť dĺžku a kvalitu života u dôkladne vybraných pacientov s izolovanými hepatálnymi metastázami (14, 16). Dostupné liečebné modalities hepatálnych metastáz predstavuje chirurgická resekcia, rádiofrekvenčná deštrukcia, kryoterapia, intraarteriálna hepatálna chemoterapia, transarteriálna imunoembolizácia, rádioembolizácia, rádioterapia a celková chemoterapia (3, 5, 9, 12, 20). Keďže doposiaľ nebola realizovaná prospektívna, randomizovaná štúdia porovnávajúca efektívnosť spomínaných liečebných modalít, výber liečby závisí od možností a skúseností jednotlivých centier.

V druhom prípade prezentujeme novú liečebnú modalitu solitárnej pečenej metastázy stereotaktickou rádioterapiou systémom Cyberknife. **Systém Cyberknife umožňuje liečbu lézií so sledovaním v reálnom čase.** Markery (zlaté zrná) sú implantované okolo lézie pred liečbou za účelom sledovania pohybov lézie pri dýchaní. Z dôvodu vysokej presnosti môže byť dávka vpravená do lézie vyššia ako pri bežnej rádioterapii. Dewas a kol. prezentovali skúsenosti s liečbou Cyberknife u 120 pacientov s hepatálnymi léziami (72 pacientov s metastázami v pečeni) s celkovým 85% preživaním pri strednej dĺžke sledovania 15 mesiacov (3). Ďalšia štúdia vedená Fumagallim a kol. bola realizovaná u 113 pečenej a 27 pľúcnych metastáz liečených pomocou Cyberknife s 2-ročným celkovým preživaním u 70 % pacientov (7).

Naša skúsenosť s touto metódou je pozitívna. Pacient prežil 24 mesiacov po Cyberknife rádioterapii s lokálnou regresiou

metastatickej lézie a príčina úmrtia bola ne-onkologického charakteru.

ZÁVER

Malý tumor je považovaný za priaznivý prognostický faktor MMU. Prezentujeme dva prípady pacientov s malým MMCH, u ktorých došlo k neskorému rozvoju metastatického ochorenia a to aj napriek uspokojivým výsledkom primárnej liečby. Naša skúsenosť zdôrazňuje **nutnosť doživotného skríningu metastáz u pacientov s MMU bez ohľadu na iniciálnu veľkosť tumoru.** Na objavenie a potvrdenie ďalších rizikových faktorov rozvoja metastáz u malých MMU sú potrebné ďalšie štúdie. **Stereotaktická rádioterapia Cyberknife sa ukazuje ako nová sľubná liečebná modalita solitárnych pečenej metastáz.**

LITERATURA

1. Mortality in patients with small choroidal melanoma. COMS report no. 4. The Collaborative Ocular Melanoma Study Group, Arch Ophthalmol, 115; 1997, 7: 886–93.
2. **Bedikian, A.Y.:** Metastatic uveal melanoma therapy: current options. Int Ophthalmol Clin, 46; 2006, 1: 151–66.
3. **Dewas, S., Mirabel, X., Kramar, A. et al.:** Stereotactic body radiation therapy for liver primary and metastases: The Lille experience. Cancer Radiother, 16; 2012, 1: 58–69.
4. **Diener-West, M., Reynolds, S.M., Agugliaro, D.J. et al.:** Development of metastatic disease after enrollment in the COMS trials for treatment of choroidal melanoma: Collaborative Ocular Melanoma Study Group Report No. 26. Arch Ophthalmol, 123; 2005, 12: 1639–43.
5. **Edelhauser, G., Schicher, N., Berzaczky, D. et al.:** Fotemustine chemoembolization of hepatic metastases from uveal melanoma: a retrospective single-center analysis. AJR Am J Roentgenol, 199; 2012, 6: 1387–92.
6. **Eskelin, S., Pyrhonen, S., Summanen, P. et al.:** Tumour doubling times in metastatic malignant melanoma of the uvea: tumour progression before and after treatment. Ophthalmology, 107, 2000, 8: 1443–9.
7. **Fumagalli, I., Bibault, J.E., Dewas, S. et al.:** A single-institution study of stereotactic body radiotherapy for patients with unresectable visceral pulmonary or hepatic oligometastases. Radiat Oncol, 7; 2012, 164.
8. **Furdová, A., Slezák, P., Chorváth, M. et al.:** No differences in outcome between radical surgical treatment (enucleation) and stereotactic radiosurgery in patients with posterior uveal melanoma. Neoplasma, 57; 2010, 4: 377–81.
9. **Furdová, A., Strmeň, P., Šramka, M.:** Complications in patients with uveal melanoma after stereotactic radiosurgery and brachytherapy. Bratisl Lek Listy, 106; 2005, 12: 401–6.
10. **Furdová, A., Strmeň, P., Waczulíková, I. et al.:** One-day session LINAC-based stereotactic radiosurgery of posterior uveal melanoma. Eur J Ophthalmol, 22; 2012, 2: 226–235.
11. **Isager, P., Ehlers, N., Overgaard, J.:** Prognostic factors for survival after enucleation for choroidal and ciliary body melanomas, Acta Ophthalmol Scand, 82; 2004, 5: 517–25.
12. **Klingenstein, A., Haug, A.R., Zech, C.J. et al.:** Radioembolization as locoregional therapy of hepatic metastases in uveal melanoma patients. Cardiovasc Intervent Radiol, 36; 2013, 1: 158–65.
13. **Kodjikian, L., Grange, J.D., Baldo, S. et al.:** Prognostic factors of liver metastases from uveal melanoma. Graefes Arch Clin Exp Ophthalmol, 243; 2005, 10: 985–93.
14. **Kodjikian, L., Grange, J.D., Rivoire, M.:** Prolonged survival after resection of liver metastases from uveal melanoma and intra-arterial chemotherapy. Graefes Arch Clin Exp Ophthalmol, 243; 2005, 6: 622–4.
15. **Kujala, E., Makitie, T., Kivela, T.:** Very long-term prognosis of patients with malignant uveal melanoma, Invest Ophthalmol Vis Sci, 44, 2003, 11: 4651–9.
16. **Rivoire, M., Kodjikian, L., Baldo, S. et al.:** Treatment of liver metastases from uveal melanoma. Ann Surg Oncol, 12; 2005, 6: 422–8.
17. **Seregard, S., Kock, E.:** Prognostic indicators following enucleation for posterior uveal melanoma. A multivariate analysis of long-term survival with minimized loss to follow-up. Acta Ophthalmol Scand, 73; 1995, 4: 340–4.
18. **Shields, C.L., Furuta, M., Thangappan, A. et al.:** Metastasis of uveal melanoma millimeter-by-millimeter in 8033 consecutive eyes. Arch Ophthalmol, 127; 2009, 8: 989–98.
19. **Shields, C.L., Shields, J.A., Kiratli, H. et al.:** Risk factors for growth and metastasis of small choroidal melanocytic lesions. Ophthalmology, 102; 1995, 9: 1351–61.
20. **Singh, A.D., Borden, E.C.:** Metastatic uveal melanoma. Ophthalmol Clin North Am, 18; 2005, 1: 143–50.
21. **Virgili, G., Gatta, G., Ciccolallo, L. et al.:** Survival in patients with uveal melanoma in Europe. Arch Ophthalmol, 126; 2008, 10: 1413–8.