

OBOUSTRANNÁ NEURORETINITIS JAKO PROJEV NEMOCI KOČIČÍHO ŠKRÁBNUTÍ U DEVÍLETÉHO CHLAPCE

Petrušková D.¹, Pochop P.¹,
Kodetová M.¹, Obermannová B.²,
Dotřelová D.¹

¹ Oční klinika dětí a dospělých 2. LF UK a FNM, Praha, přednosta prof. MUDr. Dagmar Dotřelová, CSc., FEBO

² Pediatrická klinika 2. LF UK a FNM, Praha 5, přednosta prof. MUDr. Jan Lebl, CSc.

SOUHRN

Cíl: 1. Upozornit na méně známou klinickou jednotku neuroretinitis a potřebu odlišit toto onemocnění od jiných retinálních onemocnění, které může imitovat. 2. Seznámit se s očními projevy nemoci kočičího škrábnutí.

Materiál a metodika: Kazuistika. Autoři prezentují klinický průběh onemocnění u devítiletého chlapce, který byl odeslán na naši kliniku pro nebolestivý pokles korigované zrakové ostrosti pravého oka (6/18) i levého oka (6/9). Vyšetření očního pozadí prokázalo oboustrannou hvězdčicovou makulopatii. Pacient uvedl kontakt s kočkou. Sérologické vyšetření potvrdilo přítomnost IgG protilátek proti *Bartonelle henselae* (1 : 64). Po přeléčení chlapce celkově podanými antibiotiky, bakteriostatickými proti *Bartonelle henselae*, se do dvou měsíců od počátečních symptomů normalizoval anatomický a funkční nález.

Výsledky: V diferenciální diagnóze bylo nutné vyloučit neinfekční příčiny neuroretinitis. Na základě pozitivní epidemiologické anamnézy, přítomnosti oboustranné neuroretinitis, zvýšeného titru IgG protilátek proti *Bartonelle henselae* a ústupu oboustranného onemocnění po cílené antibiotické léčbě byla stanovena konečná diagnóza

Závěr: Neuroretinitis je nejčastějším očním projevem nemoci kočičího škrábnutí. Znalost diferenciální diagnózy neuroretinitid je zásadní pro včasné zahájení kauzální léčby.

Klíčová slova: nemoc kočičího škrábnutí, oboustranná hvězdčicová makulopatie, neuroretinitis, chlapec

SUMMARY

Bilateral Neuroretinitis as an Ocular Manifestation of Cat Scratch Disease in 9-year-old Boy. A Case Report

Purpose: 1. To highlight a less-known clinical entity neuroretinitis and the need for differentiation of this entity from the other retinal disease that can mimic. 2. To be familiar with ocular finding in Cat scratch disease.

Material and methods: Case report. Authors describe a clinical course of bilateral neuroretinitis in a 9-year-old boy who was referred to our clinic with painless decreased corrected visual acuity in the right eye (6/18) and in the left eye (6/9). Fundus examination disclosed bilateral stellate maculopathy. Patient had a history of close contact with a cat. Serologic tests for infective disease confirmed the presence of IgG antibody against *Bartonella henselae* (1:64). Specific antibiotic treatment with bacteriostatic activity against *Bartonella henselae* restored functional and anatomical changes in both of eyes within two month.

Results: Noninfective etiology of bilateral neuroretinitis was essential to exclude in differential diagnosis. Diagnosis of Cat scratch disease was based on positive epidemiological diagnosis, bilateral manifestation of neuroretinitis, high IgG antibody titre against *Bartonella henselae* and successful treatment of this disease after specific antibiotic therapy.

Conclusion: Neuroretinitis is the most common ocular manifestation of cat scratch disease. Familiarity with differential diagnosis of neuroretinitis is essential for prompt causal treatment initialisation.

Key words: cat scratch disease, bilateral stellate maculopathy, neuroretinitis, boy

Čes. a slov. Oftal., 69, 2013, No. 1, p. 26–29

✉ Do redakce doručeno dne 16. 1. 2013

📄 Do tisku přijato dne 25. 2. 2013

MUDr. Denisa Petrušková

Oční klinika dětí a dospělých
2. LF UK a FNM
V Úvalu 84, 150 06, Praha 5 – Motol
e-mail: denisa.petruskova@centrum.cz

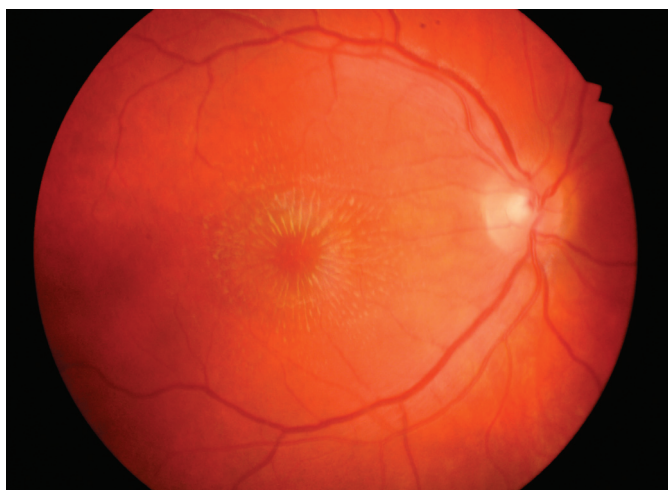ÚVOD

Nemoc kočičího škrábnutí je zánětlivé onemocnění, vyvolané gramnegativní bakterií *Bartonella henselae*, které u imu-

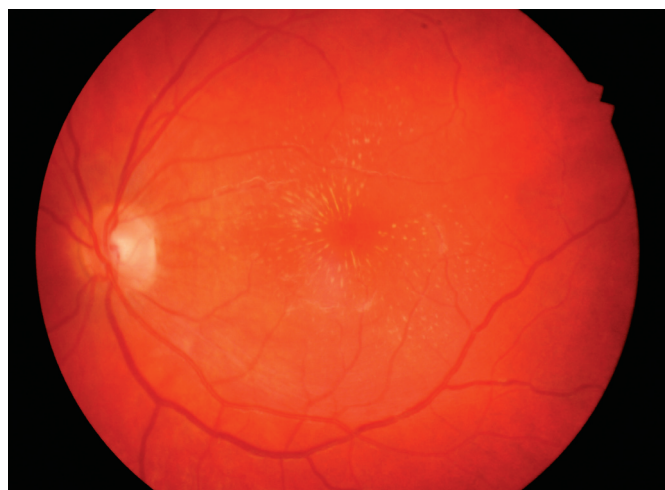nokompetentních jedinců zpravidla spontánně odezní. Jedná se o nepohyblivou tyčku, která je rozšířena celosvětově, s vyšší prevalencí v teplých a vlhčích klimatických oblastech [4]. U koček onemocnění probíhá po řadu měsíců asymptomaticky, rizikové jsou zejména mladé

kočky do jednoho roku věku žijící venku a kočky zalešené.

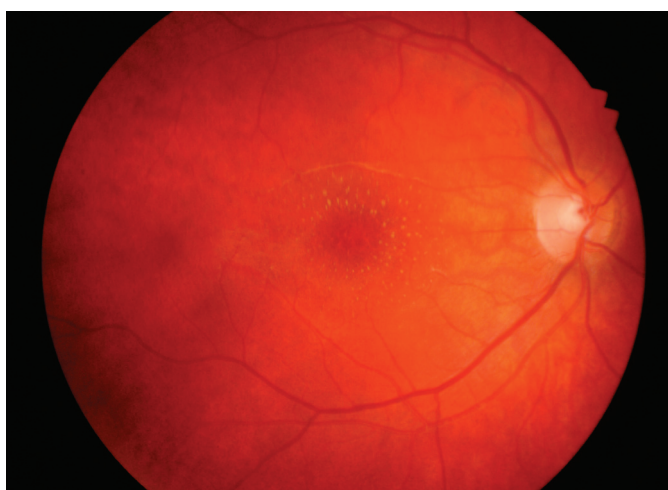
Celosvětově se popisuje bakterémie u 15–55 % zdravých koček [4]. V České republice je počet infikovaných, divoce žijících koček 67 %, kdežto jen 5 % domácích koček je infikováno [5].



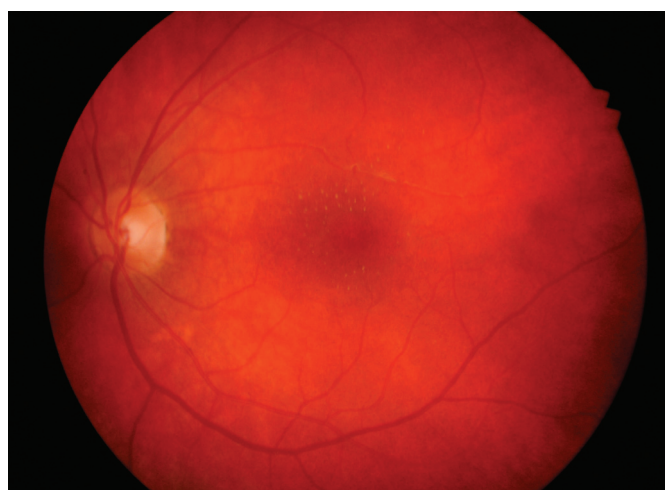
Obr. 1. Vstupní nález hvězdicové makulopatie pravého oka



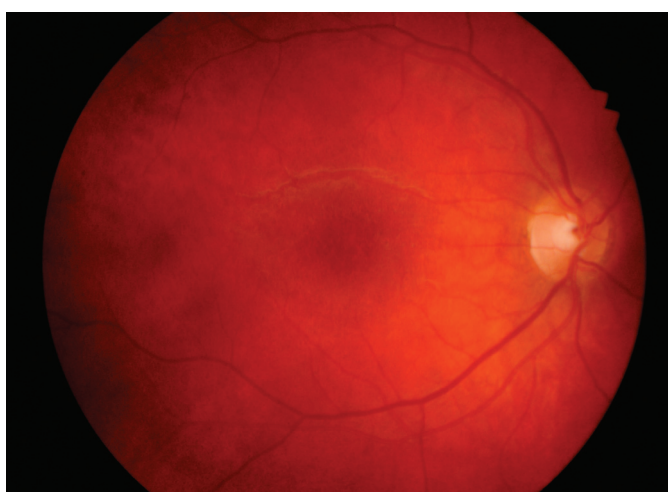Obr. 2. Vstupní nález hvězdicové makulopatie levého oka



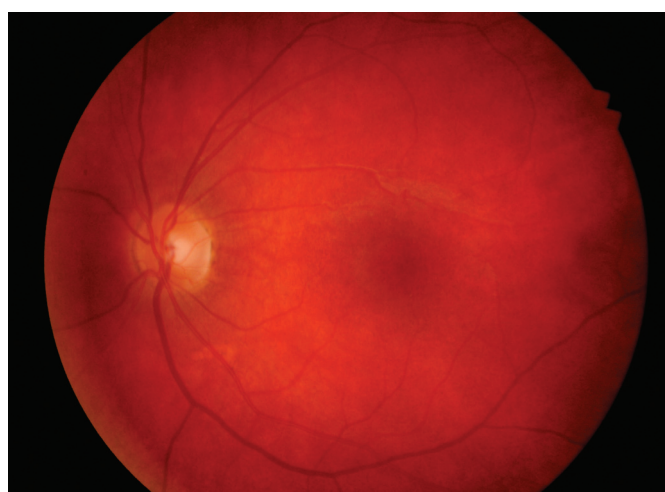
Obr. 3. Hvězdicová makulopatie pravého oka měsíc po léčbě



Obr. 4. Hvězdicová makulopatie levého oka měsíc po léčbě



Obr. 5. Téměř úplná resorpce hvězdicové makulopatie pravého oka 2 měsíce po léčbě



Obr. 6. Normální nález v makule levého oka 2 měsíce po léčbě

Důležitým vektorem přenosu mezi kočkami navzájem je blecha kočičí *Ctenocephalides felis*. *Bartonella henselae* je schopna přežít v bleším trusu několik dní [4, 3]. V průběhu péče o srst dochází ke kontaminaci drápů a tlamy kočky bleším trusem, který obsahuje *Bartonella henselae*. K přenosu *Bartonella henselae* na člověka tak dochází po poškrábání zblešeným zvířetem nebo po pokousání. Za možný je považován i přenos při sání blechy nebo klíštěte [3], dále může být rezervoárem pes, opice nebo dikobraz [4].

Navzdory vysokému procentu infikovaných koček je incidence nemoci kočičího škrábnutí pouze 4-9 případů / 100 000 obyvatel, s vyšším výskytem u osob mezi 2-24 lety, převažují spíše muži. Inkubační perioda bývá 3-10 dní, obvykle týden.

Patogeneze onemocnění *Bartonella henselae* závisí na imunitním stavu hostitele. U imunokompetentních jedinců má toto onemocnění benigní průběh a dochází u nich ke spontánnímu vyléčení. Histopatologicky vzniká v místě inokulace u imunokompetentních pacientů nekrotizující zánětlivá odpověď. U imunodeficientních pacientů se naopak rozvíjí celková vazoproliferativní odpověď s projevy peli-ózní hepatitidy, bacilární angiomasitidy a sepse. Onemocnění má u imunodeficientních pacientů závažný až fatální průběh s postižením celého organismu.

Po týdnu od nákazy se v místě inokulace objeví primární kožní léze: nebolestivá makula, papula či vesikula, připomínající hmyzí bodnutí. V centru kožní léze dochází k nekróze, ke které koncentricky přiléhají vrstvy histiocytů, lymfocytů a Langhansových buněk, formující granulom [1]. Za 1-6 týdnů po vzniku kožního granulomu se objevuje regionální lymfadenitida, obvykle jednostranná, s postižením jedné uzliny. Zvětšená uzlina, nejčastěji v oblasti kubitální, axilární a cervikální, bývá bolestivá, tuhá, s okolním kožním erytémem. Dosahuje velikosti v průměru až 8 cm. V polovině případů mohou stav doprovázet celkové příznaky, podobné chřipce: únava, bolest hlavy a krku, anorexie a subfebrilie. Regionální lymfadenitida obvykle spontánně ustupuje do několika měsíců. Vzácněji je uzlinová forma nemoci kočičího škrábnutí spjata se splenomegálií, pharyngitidou a kožními projevy – erythema nodosum, erythema multiforme a makulopapulární vyrážkou na trupu.

Jedinou oční manifestací uzlinové formy nemoci kočičího škrábnutí je Parinaudův okuloglandulární syndrom. Jedná se o jednostrannou granulomatózní konjunktivitidu s preaurikulární lymfadenopatií.

Místem vstupu agens je spojivka. K průniku infekce do spojivky dochází u 5 % symptomatických pacientů, především infikovanou rukou nebo aerosolem výměšků kočičích blech [1].

Nitrooční postižení se vyskytuje u 5 až 10 % pacientů s nemocí kočičího škrábnutí. Rozvíjí se hematogenním šířením infekce z místa inokulace. *Bartonella henselae* se množí na povrchu endotelových buněk a erytrocytů [1], čímž stimuluje lokální trombogenní mediátory. Nejčastější oční manifestací tohoto onemocnění je neuroretinitida [1, 7]. Vzácnějším projevem je neuritis, retinitida, choroiditida, serózní amocio sítě, vaskulitida, okluze větve retinální vlny/artérie, peripapilární angiomasitida a intermediální uveitida [1, 7]. Tato diseminovaná forma nemoci kočičího škrábnutí může být komplikována:

1. Neurologickým postižením – encefalopatií, tranzitní parézou lícního nervu, myelitida.
2. Hepatosplenickou formou – granulomatozní hepatitida, abscesy sleziny.
3. Hematologickými poruchami – hemolytická anemie, trombocytopenická purpura, eosinofilie.
4. Postižením endokardu.

Kazuistika referuje o vzácném případě oboustranné neuroretinitidy u devítiletého chlapce s pozitivním sérologickým vyšetřením protilátek proti *Bartonella henselae*. Cílem kazuistiky je upozornit na potřebu odlišit toto onemocnění od jiných neuroretinitid a dalších retinálních onemocnění, které může imitovat.

KAZUISTIKA

Devítiletý chlapec byl odeslán v dubnu 2012 ze spádového očního oddělení pro suspektní oboustrannou intermediální uveitidu. Dosud zdravý chlapec si stěžoval na postupný nebolestivý pokles korigované zrakové ostrosti (KZO) obou očí, trvající 14 dní. I přes korigovaný astigmatismus udával rozmazané vidění zejména pravého oka. Klíště měl naposledy v létě 2011 bez kožní reakce v místě přisátí a při pravidelných návštěvách babičky si hrával se dvěma kočkami. Při oftalmologickém vyšetření byla KZO pravého oka 6/18 a levého oka 6/9. Vyšetření předního segmentu a nitrooční tlak byly v mezích normy u obou očí. Nepřímá oftalmoskopie obou očí odhalila přítomnost žlutých, tvrdých exsudátů charakteru hvězdy v makule s výraznějším nálezem na pravém oku (obr. 1, obr. 2). Terče zrakového nervu i okolní sítnice byly bez patologií.

Z provedených vyšetření séra byla zjištěna pozitivita IgG protilátek proti *Bartonella henselae* (1:64) a *Mycoplasma pneumoniae*. IgM protilátky proti těmto bakteriím i ostatní imunologické, bakteriologické, virologické a biochemické vyšetření séra bylo negativní. Krevní tlak byl 115/65 torr. Pediatrické vyšetření nepotvrdilo přítomnost klinických symptomů nemoci kočičího škrábnutí a pro normální imunologický profil pacienta pediatr neindikoval další vyšetření. Byla zahájena celková perorální léčba klaritromycinem 500 mg á 12 hod po dobu 14 dnů. Měsíc po zahájení léčby se KZO pravého oka zlepšila na 6/12 a KZO levého oka na 6/6 s výraznou regresí hvězdicovité makulopatie oboustranně (obr. 3, obr. 4). Za další měsíc již byla KZO vpravo 6/6 partim a KZO vlevo 6/6. Nález hvězdicovité makulopatie pravého oka téměř vymizel, v levém oku byl již normální makulární nález (obr. 5, obr. 6).

DISKUSE

Neuroretinitida je nitrooční záněť projevující se nebolestivým poklesem zrakové ostrosti, edémem terče zrakového nervu, často spojeným s exsudativním odchlípením sítnice v peripapilární oblasti, a makulárními lipidovými exsudáty, formujícími se do tvaru hvězdy. Často bývá přítomna i buněčná reakce ve sklivci spolu s čet-

Tab. 1. Infekční etiologie neuroretinitidy

Infekční:	
1. Bakterie – Nemoc kočičího škrábnutí	Syfilis Lymeská borelióza Tuberkulóza Aktinomykóza
2. Viry – Chřipka (Orthomyxoviridae)	Zarděnky Spalničky Příušnice Neštovice Infekční mononukleóza Jednoduchý opar
3. Mykózy – Kokcidiomykóza	
4. Hlístice – Toxokara	
5. Prvoci – Leptospiróza	Giardiáza (Lambliáza)
6. Chlamýdie – Psitakóza	

Tab. 2. Ostatní etiologie neuroretinitis

<ul style="list-style-type: none"> • Vaskulární – Přední ischemická neuropatie zrakového nervu Venózní okluze Systémová hypertenze Diabetická retinopatie Papiloflebitida
<ul style="list-style-type: none"> • Různé – Behcetova nemoc Sarkoidóza Juxtapapilární kapilární hemangiom Nespecifická uveitida Papiledém Trauma

nými ložiskovými žlutobělavými retinálními lézemi. Přestože existuje mnoho patogenů, vyvolávajících neuroretinitis (tab. 1), je klinický průběh onemocnění překvapivě podobný. Více než dvě třetiny pacientů s neuroretinitis mívají:

1. Prodromy podobné chřipce.
2. Jsou v rozmezí věku od 9 do 55 let bez predilekce pohlaví.
3. KZO kolísá v době prezentace onemocnění od 6/12 do 6/60.
4. Často je přítomen aferentní pupilární defekt.
5. Na perimetru bývá centrocéklální či centrální výpad zorného pole.

Edém terče zrakového nervu vzniká zhruba týden před projevem hvězdicovité makulopatie a začíná ustupovat za 2 týdny od nástupu obtíží, s kompletní restitucí po 8 až 12 týdnech. Hvězdicová makulopatie nebývá vždy vyjádřena v době iniciálních obtíží, ale může naopak přetrvávat až jeden rok [6].

U našeho devítiletého pacienta jsme zaznamenali, pravděpodobně pro jeho dobrý imunologický stav a pro déle probíhající onemocnění, pouze lipidový exsudát hvězdicovitého tvaru v oblasti hlub-

ších vrstev makuly. Diagnóza nemoci kočičího škrábnutí byla stanovena na základě následujících nálezů:

1. Epidemiologická anamnéza potvrdila kontakt s kočkou.
2. Nález neuroretinitis je suspektní pro infekční onemocnění s neuro-oftalmologickými komplikacemi.
3. Vyšetření séra potvrdilo pozitivitu IgG protilátek proti *Bartonelle henselae*.
4. Anatomická i funkční restituce oftalmologického nálezu po léčbě antibiotikem, bakteriostatickým pro *Bartonellu henselae*.

Po pravděpodobném škrábnutí kočkou při hře došlo u našeho devítiletého pacienta velmi pravděpodobně k šíření *Bartonelly henselae* krví bez projevů uzlinového syndromu. Sérologická vyšetření na *Bartonellu henselae* až ze 70% případů nepotvrdí aktivní onemocnění [8]. Incidence pozitivní sérologie na *Bartonellu henselae* ve zdravé populaci je velice nízká, méně než 3% [8]. Ke stanovení diagnózy Nemoci kočičího škrábnutí je proto při pozitivní epidemiologické anamnéze a při pozitivních očních či systémových příznacích nemoci dostačující sérologická pozitivita, i proběhlého onemocnění, jako tomu bylo v naší kasuistice.

Kontroverzní zůstává léčba Nemoci kočičího škrábnutí. Předpokládá se, že se jedná o benigní onemocnění, které kompletně odezní bez léčby. V našem případě jsme navíc zastihli onemocnění v pokročilé fázi vývoje, kdy byla oboustranně přítomna již pouze hvězdicová makulopatie. Přesto se domníváme, že cílená antibiotická léčba zkrátí průběh onemocnění, urychlí restituci zrakových funkcí a zabrání možnému návratu nemoci. Nejvíce účinnou antibiotickou terapií proti *Bartonelle henselae* jsou makrolidy (erytromycin, klaritromycin, azitromycin), doxycyklin, rifampin, trimethoprim-sulfamethoxazol [1, 6, 7, 8]. Z důvodu dobrého průniku do tkání, podpory funkce

fagocytujících leukocytů a minimálních vedlejších účinků na dětský organismus jsme zvolili 14denní léčbu klaritromycinem.

Nejčastější infekční příčinou neuroretinitis je v dětském věku nemoc kočičího škrábnutí [6]. Již dříve jsme popsali oboustrannou neuroretinitis u osmileté dívky jako manifestaci Lymeské boreliózy [2]. Edém terče zrakového nervu spolu s edémem přilehlé neuroretinální tkáně a exsudací v makule tvaru hvězdy však mohou v dětském věku imitovat i neinfekční onemocnění (Tab.2). O neinfekční etiologii uvažujeme při chybění pozitivní epidemiologické anamnézy, přítomnosti netytických příznaků, zejména prezentaci oboustranného nálezu, při nepřítomnosti buněčné reakce ve sklivci a pokud nedochází k postupné obnově KZO.

ZÁVĚR

Nejčastější oftalmologickou manifestací nemoci kočičího škrábnutí je neuroretinitis. Diferenciální diagnóza neuroretinitis je rozsáhlá a obtížná. Navzdory tomu je většina etiologických jednotek, způsobujících či imitujících neuroretinitis, léčitelná. Ke správnému stanovení příčiny neuroretinitid je nutné přesné odebrání epidemiologické anamnézy, oční a celkové vyšetření a provedení sérologických testů v diagnostice infekční etiologie.

PODĚKOVÁNÍ

Podpořeno projektem Ministerstva zdravotnictví koncepčního rozvoje, výzkumným záměrem FN Motol CZ. 2. 16/3.1.00/24022.

LITERATURA

1. **Cunningham, E.T., Koehler, J.E.:** Ocular bartonellosis. *Am J Ophthalmol*, 130; 2000: 340–349.
2. **Darsová, D., Pochop, P., Korolová, M., Baráková, D., Dořilová, D.:** Lymeská borelióza jako příčina bilaterální neuroretinitidy s výraznou jednostrannou hvězdicovitou makulopatií u osmileté dívky. *Cesk Slov Neurol N*, v tisku.
3. **Hercík, K., Hášová, V., Janeček, J., Branny, P.:** Molecular evidence of Bartonella DNA in Czechia. *Folia Microbiol*, 52; 2007: 503–509.
4. **Chomel, B.B., Boulouis, H.J., Maruyama, S., Breitschwerdt, E.B.:** Bartonella Spp. in pets and effect on human health. *Emerg Infect Dis*, 12; 2006: 389–394.
5. **Melter, O., Hercík, K., Weyant, R.S., Janeček, J., et al.:** Detection and characterization of feline Bartonella henselae in the Czech Republic. *Vet Microbiol*, 93; 2003: 261–273.
6. **Ray, S., Gragoudas, E.:** Neuroretinitis. *Int Ophthalmol Clin*, 41; 2001: 83–102.
7. **Řihová, E.:** Nemoc kočičího škrábnutí. **Řihová, E., et al.:** Uveitidy. 1. vyd. Grada Publishing, Praha 2009, ISBN 978-80-247-2897-1, 134 s.
8. **Suhler, E.B., Lauer, A.K., Rosenbaum, J.T.:** Prevalence of serologic evidence of Cat scratch disease in patients with neuroretinitis. *Ophthalmol*, 107; 2000: 871–876.