

Perforované zátky v liečbe stenózy slzných bodov

Lipková B.

Súkromná očná ambulancia OPHTHAMED,
Žilina

SÚHRN

Cieľ: Retrospektívne zhodnotenie efektivity liečby epifory vzniknutej následkom stenózy slzných bodov aplikáciou perforovaných zátek a vyhodnotenie komplikácií.

Materiál a metodika: Dvanástim pacientom s epiforou pri stenóze odvodných slzných ciest boli bilaterálne aplikované do dolných slzných bodov perforované zátky. Ich veľkosť bola vopred určená meraním pomocou testera. Pacienti boli sledovaní priemerne osemnásť mesiacov, minimálne jeden rok.

Výsledky: Krátko po aplikácii zátek pacientom vymizla epifora, zátky ostali dlhodobo pevne ukotvené v správnej pozícii a nespôsobovali pocit dráždenia cudzím predmetom. Dvomi pacientmi sa tesne po aplikácii zátek objavil prechodný edém okolo zátky a na jednom oku vznikla malá erózia rohovky so skorým zhojením. V priebehu jedného roka nedošlo k strate perforovanej zátky ani v jednom prípade.

Záver: Aplikácia perforovaných zátek predstavuje jednoduchý, málo invazívny, účinný a bezpečný postup v liečbe epifory podmienenej stenózou slzných bodov.

Kľúčové slová: epifora, stenóza slzných bodov, zátky slzných bodov

SUMMARY

Perforated Punctum Plugs in Treatment Lacrimal Punctal Stenosis

Purpose: Retrospective evaluation of treatment of epiphora due to punctal stenosis with application of perforated plugs as well as evaluation of complications.

Material and method: There were inserted perforated plugs into inferior lacrimal puncta to twelve patients with epiphora due to proximal stenosis in efferent lacrimal ducts. Their size were predetermined by caliper measuring. Patients were followed for an average of eighteen months, at least one year.

Results: Patients ceased to suffer from epiphora shortly after the application of perforated plugs, the plugs stayed firmly anchored in correct position and didn't cause foreign body sensation. Two patients showed temporary edema surrounding the plug after its insertion and one patient a small corneal erosion with rapid healing. There was no plug loss within one year.

Conclusion: Punctal plug insertion presents a simple, less invasive, effective and safe method to treat epiphora due to punctal stenosis.

Key words: epiphora, lacrimal punctal stenosis, perforated punctum plugs

Čes. a slov. Oftal., 68, 2012, No. 4, p. 147-149

✉ Do redakcie doručeno dne 19. 4. 2012

✍ Do tisku prijato dne 30. 8. 2012

MUDr. B. Lipková
Očné oddelenie FNsP
010 01 Žilina,
e-mail: blandina.lipkova@gmail.com

ÚVOD

Epifora predstavuje zriedkavý nález v ambulancii všeobecného oftalmológa, ale neraz veľmi odolný na liečbu. Pacientovi spôsobuje nepríjemné ťažkosti, ktoré sú príčinou významného zhoršenia kvality života.

Jednou z možných príčin epifory sú patologické zmeny slzných bodov. Patrí medzi ne:

1. malpozícia punkta, ktoré nie je v kontakte so spojovkou,
2. porucha slznej pumpy,
3. stenóza slzných bodov, ktorá môže byť následkom:

- a) zápalu (Herpes simplex, Herpes zoster, trachóm, kiahne),
- b) jazvenia po úraze, poleptaní, popálení, jatrogénnom poškodení po opakovaných dilatáciách (5, 9),
- c) účinku liekov (adrenáln, timolol, pilocarpin, cytostatiká),
- d) kožných chorôb, ktoré často vedú k súčasnej poruche postavenia okraja mihalnice (acne rosacea, psoriasis vulgaris, pemfigoid, Stevens-Johnsonov syndróm),
- e) cysty potných a Mollových žliazok,
- f) nádorov spojovky, slzných ciest, kože (papilóm, pigmentový névus, maligný melanóm, bazocelulárny a spinocelulárny karcinóm),
- g) radiačnej liečby,

h) involučných zmien, ktoré sa vyskytujú najmä u žien v menopauze (5),

Stenózy v oblasti slzných bodov a kanálikov sú zriedkavejšie ako v oblasti slzného vaku a slzovodu (6).

Základnou podmienkou úpravy funkcie slzných bodov je správne postavenie mihalnice a slzného bodu voči bulbu, čo niekedy vyžaduje operačné riešenie (5, 6). Metódou liečby stenózy punkta je opakovaná dilatácia slzných bodov (5, 7). Ďalšou možnosťou liečby je narezanie slzného bodu (čím však slzný bod stráca kapilárnu funkciu) (7). V anglosaskej literatúre sa táto technika nazýva „one, two, alebo three snip“. Pokiaľ sa extirpuje nádor z oblasti slzného bodu, mala by byť použitá súčasne dočasná intubácia slzných ciest (5).

V súčasnosti možno na liečbu stenózy slzných bodov použiť silikónové perforované zátky (perforated punctum plugs). Silikónovú intubáciu slzných ciest po prvýkrát zaviedol do praxe Qickert a Dryden r. 1969 (3).

MATERIÁL A METODIKA

Perforované zátky slzných bodov sme začali používať v auguste 2010. Indikácia k liečbe bola epifora, manifestujúca sa prepĺneným slzným jazierkom a pretekaním slz cez margo dolnej mihalnice, ak liečba opakovanou dilatáciou slzných bodov nezabezpečila dostatočnú a dlhodobú úpravu nadmerného slzenia. Ďalšou podmienkou aplikácie perforovaných zátek do slzných bodov bola priechodnosť slzných ciest, čo sme overili ich priepľachom.

Kontraindikácie boli akékoľvek prejavy konjunktivitídy, blefaritídy, sťaženej

priechodnosti či nepriechodnosti distálnych slzných odvodných ciest.

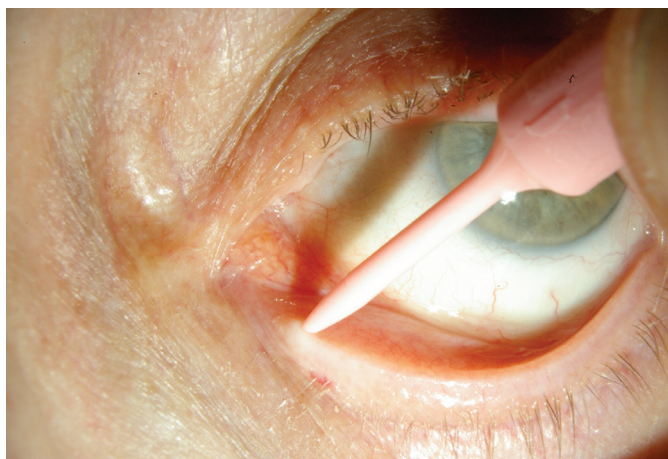
Bilaterálnou aplikáciou perforovaných zátek do dolných slzných bodov bolo liečených dvanásť pacientov, z toho sedem mužov a päť žien. Príčiny zúženia slzných bodov v našej skupine pacientov boli v dvoch prípadoch pozápalové po purulentnej konjunktivitíde, u jedného pacienta bola stenóza slzných bodov následkom Stevens-Johnsonovho syndrómu, v jednom prípade po poleptaní a v ďalších siedmich idiopatická, pričom piati pacienti udávali sinusitídu v predchodoch. U všetkých pacientov sa vyskytovalo obojstranné postihnutie. V našom súbore sme ani raz nezaznamenali patológiu postavenia mihalnice a slzného bodu voči bulbu, preto operačná úprava nebola potrebná. Bežne sa aplikácia dala realizovať bez lokálneho znecitlivenia. Len v prípadoch veľmi citlivých očí sme použili instilačné anestetikum oxybuprokain (Benoxi, kvapky).

U všetkých pacientov sme použili silikónové perforované zátky „tearflow“.

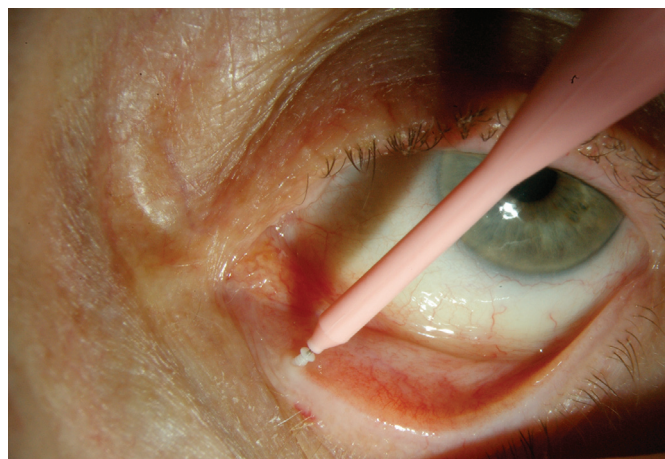


Obr. 1.

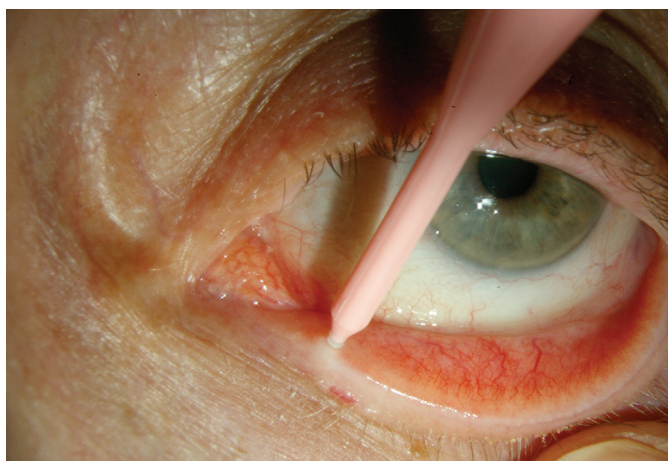
Zátka sú vyhotovené z bieleho silikónu, mäkkej konzistencie. Ich dĺžka je 2 mm. Dodávajú sa v rôznych veľkostiach, s vonkajším priemerom od 0,5 do 1 mm (obr. 1). Vhodný priemer zátky sme určili na základe merania priemeru slzného bodu kaliperom. Do dolného slzného bodu sme zanorili celú zátku s výnimkou nízkeho profilu ráfika, ktorý ostal vy-



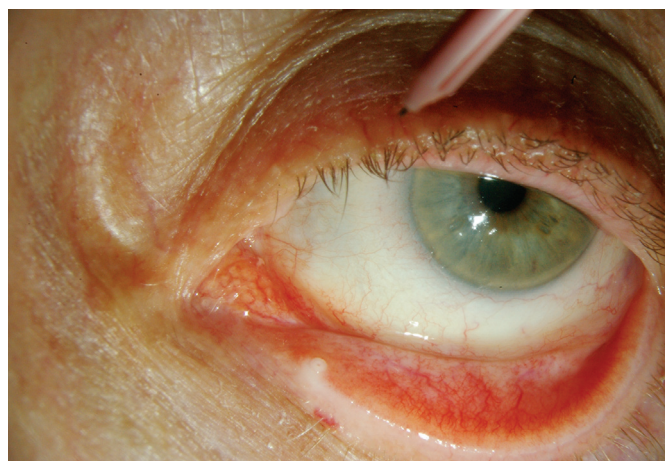Obr. 2.



Obr. 3.



Obr. 4.



Obr. 5.

čnievať nad slzným bodom. Sterilné zátky boli predinštalované na inzertore, ktorého opačnú stranu sme použili ako dilatátor. Zátky sme inzerovali po miernej dilatácii dolného slzného bodu (obr. 2, 3 a 4), pričom pacient sa pozeral smerom nahor. Bezprostredne potom sme presné umiestnenie perforovanej zátky skontrolovali na štrbinovej lampe (obr. 5).

Pacienti boli upozornení, aby sa nedotýkali očí a opatrne si utierali oblasť vnútorného očného kútika. Kontrolu sme vykonali prvý deň po zákroku, potom v prvom, druhom a treťom mesiaci, v termíne jeden rok po aplikácii zátkok a tiež podľa potreby pacienta. Posledná kontrola sa uskutočnila vo februári 2012.

VÝSLEDKY

V súlade s literárnymi údajmi [2] ústup subjektívnych ťažkostí a tiež absencia preplneného slzného jazierka nastali u všetkých dvanástich pacientov bezprostredne po zavedení perforovaných zátkok. Tento priaznivý stav pretrvával po celú dobu sledovania, čo bolo priemerne osemnásť mesiacov, minimálne jeden rok.

Zátky zotrvali dlhodobo pevne ukotvené v správnej pozícii, nespôsobovali pocit dráždenia cudzím predmetom. Do jedného roka nedošlo k strate perforovanej zátky ani v jednom prípade. U dvoch pacientov došlo k unilaterálnej strate perforovanej zátky, a to v interva-

le medzi dvanástym až osemnástym mesiacom. Dôvod návštevy týchto pacientov však nebola epifora. Ich dolné slzné body ostali voľné, dilatované, dobre priechodné a ich stav nevyžadoval opakovanie aplikácie perforovaných zátkok.

Ďalším dvom pacientom sa tesne po aplikácii zátkok objavil prechodný edém okolo zátky a na jednom oku vznikla malá erózia rohovky s rýchlym zhojením.

Pacienti udávali okrem úľavy aj subjektívne lepšie videnie, čo však nebolo predmetom nášho sledovania.

DISKUSIA

Pacienti, rovnako ako oftalmológovia, vítajú každú inovatívnu a efektívnu liečbu epifory.

Pre pacientov s epiforou následkom stenózy slzných bodov sa takouto možnosťou stali perforované slzné zátky, ktoré poskytujú permanentnú priechodnosť zúžených slzných bodov, zabezpečia odtok sĺz prirodzenou cestou a tak jednoducho odstránia nadmerné slzenie.

Aplikácia zátkok slzných bodov sa zriedkavo spája s komplikáciami ako edém a iritácia okolo slzného bodu, erózia rohovky, extrúzia slzných zátkok, supuratívny zápal slzného kanálika. Ďalšia potenciálna komplikácia je pyogénny granulóm okolo zátky, ktorý sa združuje s použitím zátkok väčšieho priemeru [4].

K strate zátkok dochádza podľa literatúry najčastejšie v priebehu prvých

troch mesiacov po ich aplikácii. Naším pacientom sa podarilo uchovať perforované zátky in situ vďaka dôkladnej edukácii. Na základe literárnych doporučení sme sa rozhodli pre mesačné kontroly, čo pacientom pripomínalo potrebu zvýšenej opatrnosti pri manipulácii vo vnútorných očných kútikoch [1]. Pokiaľ strata nastala po dlhšej dobe ako jeden rok, slzné body ostali dilatované, priechodné, bez potreby re-aplikácie.

Starostlivý výber pacientov na základe správneho určenia lokality stenózy, použitie optimálnej veľkosti zátkok a sledovanie pacientov, hlavne v prvých troch mesiacoch, považujeme za nevyhnutné, aby nedošlo k strate zátkok a dosiahol sa úspech liečby [8].

Perforované slzné zátky poskytujú efektívny spôsob liečby stenózy slzných bodov hlavne v teréne, v ktorom každý ďalší operačný zákrok prehľbuje jazvenie. Hlavnou výhodou je nekrvavé zariadenie priechodnosti slzných bodov.

ZÁVER

Liečba stenózy slzných bodov pomocou zavedenia perforovaných slzných zátkok je účinná, jednoduchá, bezpečná a reverzibilná metóda, výhodná najmä pre zaneprázdnených ľudí, ktorí sa vyhnu častým návštevám ambulancie oftalmológa z dôvodu opakovania dilatácie slzných bodov.

LITERATÚRA

1. **Balaram, M., Schaumberg, DA., Dana, MR.:** Efficacy and tolerability outcomes after punctal occlusion with silicone plugs in dry eye syndrome. *Am J Ophthalmol*, 2001; 10 1(1): 30–36.
2. **Boldin, I., Klein, A., Haller-Schober, EM., Horwath-Winter, J.:** Long-term follow-up of punctal and proximal canalicul stenoses after silicone punctal plug treatment in dry eye patients. *Am J Ophthalmol*, 2008; 208 146(6): 968–972.
3. **Janula, J., Kostřica, R.:** Měkká intubace slzných drah. *Čs Oftal*, 54; 1998, No 5: 335–338.
4. **Kim BM, Osmanovic SS, Edward DP.:** Pyogenic granulomas after silicone punctal plugs: a clinical and histopathologic study. *Am J Ophthalmol*, 2005; Apr; 139(4): 678–84.
5. **Komínek, P., Červenka S., Müllner, K.:** Nemoci slzných cest. Maxdorf, Praha 2003, ISBN 80-85912-60-0: 146–151.
6. **Komínek, P., Červenka, Valenta, J., Novák, V.:** Neprůchodnost odvodných slzných cest dětí a dospělých – současné možnosti chirurgického řešení. *Prakt Lék*, 78; 1998, 2: 60–63.
7. **Kraus, H. et al.:** Kompendium očního lékařství. Kapitola Onemocnění víček a slzných cest. Grada Publishing, 1997, ISBN 80-7169-079-1, 68–69.
8. **Tai, MC, Cosar, CB, Cohen, EJ, Rapuano, CJ, Laibson, PR.:** The clinical efficacy of silicone punctal plug therapy. *Cornea*, 2002 Mar; 21(2): 135–139.
9. **Weber, R.K., Keerl, R., Schaefer, S.D., Della Rocca, R.C.:** Atlas of lacrimal surgery. Springer-Verlag Heidelberg, Berlin, New York, ISBN-13 978-3-540-26255-8.