

Fotodynamická terapie s verteporfinem: od neovaskularizace k hemangiomu aneb když sítnice makulou nekončí

Souček P., Součková I.

Oftalmologická klinika Fakultní nemocnice Královské Vinohrady, Praha, přednosta prof. MUDr. Pavel Kuchynka, CSc.

SOUHRN

Nedávno uplynulo 10 let od provedení první fotodynamické terapie s verteporfinem (FTV) v ČR. Jak ukazuje kazuistika jednoho z našich prvních pacientů s neovaskulární degenerací makuly, kterého sledujeme dodnes, podařilo se udržet vizus lépe vidoucího oka zhruba 3krát déle ve srovnání s přirozeným průběhem choroby na oku druhém. Současný nálezn obou očí je však totožný, vizus pod hranicí praktické slepoty. V dnešní době FTV v monoterapii používáme např. u léčby choroidálních hemangiomů, což prezentují další dvě kazuistiky. Protože se jednalo o léze peripapilární, resp. větší než je největší stopa laseru, bylo nutné použít metodiku tzv. mobilní stopy, jejíž princip jsme v minulosti publikovali v zahraniční literatuře.

Klíčová slova: fotodynamická terapie, verteporfin, věkem podmíněná makulární degenerace, choroidální hemangiom, mobilní stopa

SUMMARY

Photodynamic Therapy with Verteporfin: from Neovascularization to Hemangioma

There was a 10-years anniversary from the introduction of photodynamic therapy (PDT) with verteporfin in the Czech Republic recently. We still follow one of our first patients with neovascular macular degeneration. Although it was possible to stabilize the vision of the better eye almost 3 times longer compare to a natural history of the disease on the fellow eye, the final result on both eyes today is identical and below the legal blindness range. We use PDT as a monotherapy for example in management of choroidal hemangioma now-a-days as two next cases show. There were lesions localized peripapillary and bigger than the maximum laser spot size respectively. So called "floating spot" was performed - principle of which we had published previously elsewhere.

Key words: photodynamic therapy, verteporfin, age related macular degeneration, choroidal hemangioma, floating spot

Čes. a slov. Oftal., 66, 2010, No. 3, p. 146–151

VĚKEM PODMÍNĚNÁ MAKULÁRNÍ DEGENERACE

Věkem podmíněná makulární degenerace (VPMD) je nejčastější příčinou praktické slepoty u jedinců nad 65 let věku ve vyspělých zemích. Primárně jde o poškození choriokapilaris, Bruchovy membrány a retinálního pigmentového epitelu (RPE), sekundárně dochází k odumření fotoreceptorů.

Mezi postižením jednotlivých pohlaví není signifikantní rozdíl, méně časté je u černochů. Etiopatogeneze onemocnění je nejasná. Vzniká u jedinců nad 50 let věku. Rizikovými faktory pro vznik exsudativní (neovaskulární) formy VPMD je genetická predispozice, nález měkkých drúz s přesuny pigmentu, obezita, systémová hypertenze a kouření. Choroidální neovaskularizace (CHNV) se vyskytuje ve věku 52–64 let u 0,16 % obyvatel, mezi 65.–74. rokem u 1,1 % a nad 75 let u 2,8 % jedinců. Její závažnost je dána tím, že je příčinou těžké ztráty zraku u 88 % všech nemocných s VPMD, byť vzniká pouze u 10 % z nich.

Projevuje se poklesem zrakové ostrosti, metamorfopsiemi a/nebo centrálním skotomem, zhoršenou adaptací na tmou, potíží se čtením za šera a s vnímáním barevných odstínů. Nástup potíží je většinou pozvolný, výjimečně akutní. Z hlediska laterality je postižení obvykle asymetrické s tím, že na prvním oku je často asymptomatické. Zrakové halucinace, na které se

musíme aktivně dotazovat, jsou součástí Charles Bonnetova syndromu.

Při vzniku CHNV na fundu můžeme nacházet: ohraničenou elevaci sítnice, makulární edém, retinální, subretinální nebo subepiteliální hemoragie, tvrdá ložiska, subretinální tkáň šedavé barvy, ablaci nebo trhlinu RPE, disciformní jizvu, subretinální fibrózu, radiální chorioretinální nařasení. Vzácně vzniká hemoftalmus nebo totální odchlípení sítnice. Na postiženém i na nepostiženém oku se současně mohou vyskytovat projevy nonneovaskulární formy VPMD (drúzy a event. atrofie).

Dle nálezů na fluorescenční angiografii (FAG) klasifikujeme CHNV do dvou skupin: I. klasická je charakterizována přesně ohraničenou hyperfluorescencí zastřenou pozdním prosakováním, II. okultní forma naopak nepravidelným prosakováním z fibrovaskulární ablaci RPE či pozdním z neznámého zdroje. Přesné určení jejího rozsahu na FAG není možné. Jejich kombinací je převážně klasická forma či minimálně klasická forma (rozmezí je 50 % plochy CHNV).

S ohledem na vzdálenost od centra foveolární avaskulární zóny na FAG rozlišujeme klasickou CHNV v lokalizaci: extrafoveolární ($\geq 200 \mu\text{m}$), juxtafoveolární (1–199 μm) a subfoveolární (0 μm).

Angiografie s indocyaninovou zelení (Indocyanine green angiography, ICGAG) slouží ke zjištění rozsahu okultní CHNV nebo se pomocí ní můžeme pokusit zobrazit zdroj serózní či hemoragické ablaci.

Na optické koherentní tomografii (Optical coherence tomography, OCT) se elevace neuroretiny projevuje opticky čirým prostorem mezi ní a RPE. Serózní ablace RPE je charakterizována elevací RPE, pod kterým se nachází nonreflektivní prostory. Přítomnost intraretinální tekutiny vede ke ztluštění neuroretiny, k tvorbě cystoidních prostorů nebo je rozložena difuzně. Klasická CHNV se projevuje jako nepravidelné ztluštění ve vrstvě RPE a choriokapilaris, u kulturní CHNV je typickým nálezem retinální edém, subretinální tekutina, nepřesně ohraničená alterace RPE a jeho ztluštění. Při fibrovaskulární ablací RPE nacházíme reflektivní tkáň pod RPE. Trhlinka RPE se projevuje obloučkovitou ablací RPE s nakupením a zvrášením vrstvy RPE v důsledku jeho retrakce. Ablace není opticky čirá, ale vykazuje reflektivitu v důsledku hemoragie s patrným zastíněním hlubších vrstev. Na ni navazuje hyperreflektivní oblast odpovídající choriokapilaris, z které je RPE retrahován a kde signál proniká do hlubších vrstev. Častá je i drobná serózní ablace neuroretiny. Nonneovaskulární forma se projevuje nepravidelnostmi ve vysoce reflektivním proužku odpovídajícím RPE a choriokapilaris způsobeném měkkými drúzami. U geografické atrofie nacházíme ztenčení neuroretiny se zvýšenou reflektivitou hlubších vrstev v důsledku atrofie RPE.

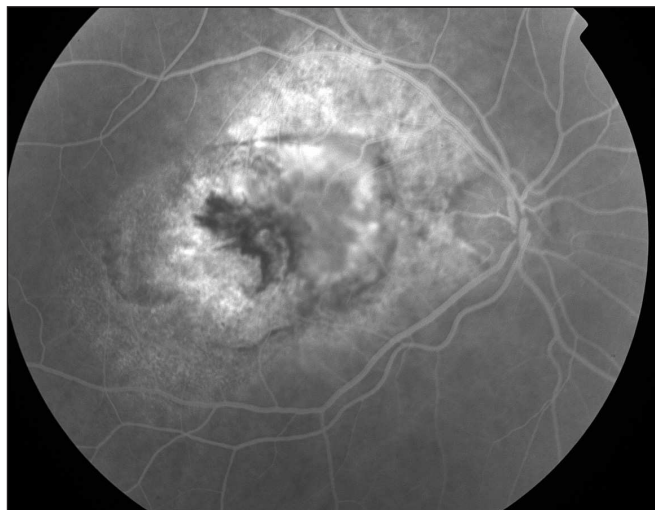
Histopatologicky je CHNV tvořena novotvořenými cévami pronikajícími Bruchovou membránou někdy doprovázenými granulomatózní reakcí. Fibrotická složka je přítomna od počátku. Ze sekundárních změn mohou být přítomny změny RPE, atrofie sítnice, cystoidní makulární edém, příp. hemosiderin z předchozího krvácení (2).

Laserová fotokoagulace (LFK) je indikována u CHNV nebo přírodních cév lokalizovaných extrafoveolárně. K recidivě po LFK dochází v 50 % případů (3). Použití fotodynamické terapie s verteporfinem (FTV) způsobuje v léčené oblasti hyperexpresi vaskulárního endoteliálního růstového faktoru (vascular endothelial growth factor, VEGF), což vede k přechodnému zvýšení prosakování a následně i k proliferaci cév a tím i k reperfuzi CHNV (4). Proto se v současné době provádějí prospektivní studie kombinace FTV s anti-VEGF léčbou (Avastin, Lucentis), jejíž použití v monoterapii také není ideální (5).

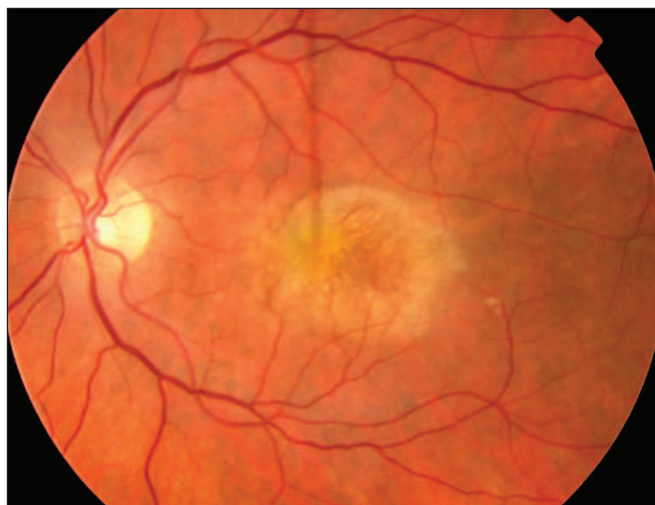
Kazuistika č. 1 (obr. 1–6)

79letý pacient byl odeslán na naše pracoviště v roce 2000 s převážně klasickou choroidální neovaskularizací na levém oku a vizem 4/12. Na pravém oku byla v té době již disciformní jizva a vizus 1/40 s 3letou anamnézou poklesu zrakové

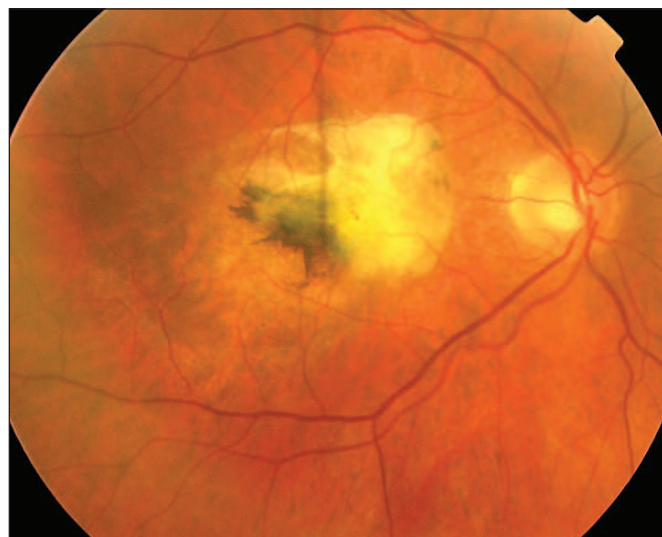ostrosti. Nemocný podstoupil v prvním roce léčby 4 sezení FTV, ve druhém 2, přičemž vizus se postupně zhoršil na 4/40. Dalších 6 sezení bylo provedeno během následujících 8 let. Při poslední kontrole 10 let od začátku léčby vizus levého oka poklesl také na 1/40, kdy další terapie nebyla indikována.



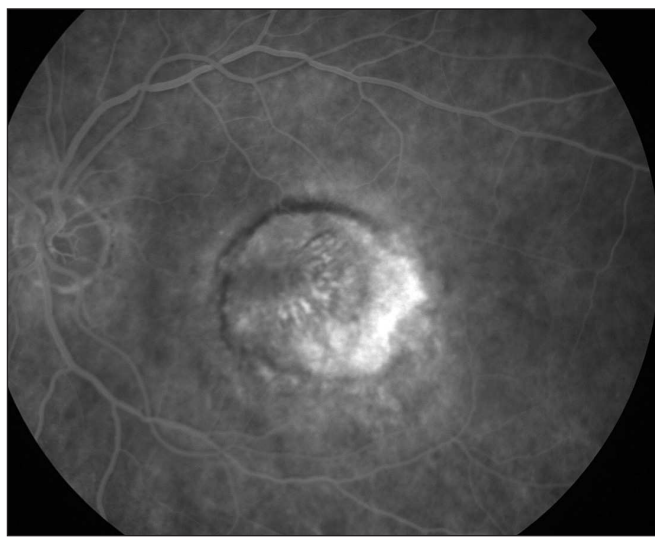
Obr. 2. FAG pravého oka



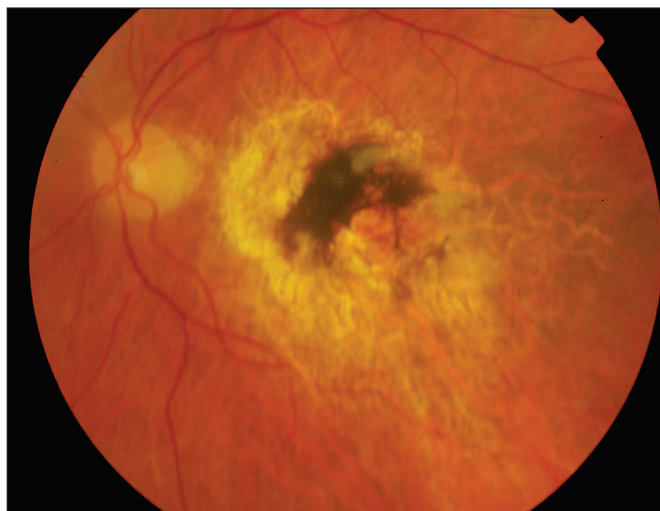
Obr. 3. Barevný snímek levého oka před léčbou



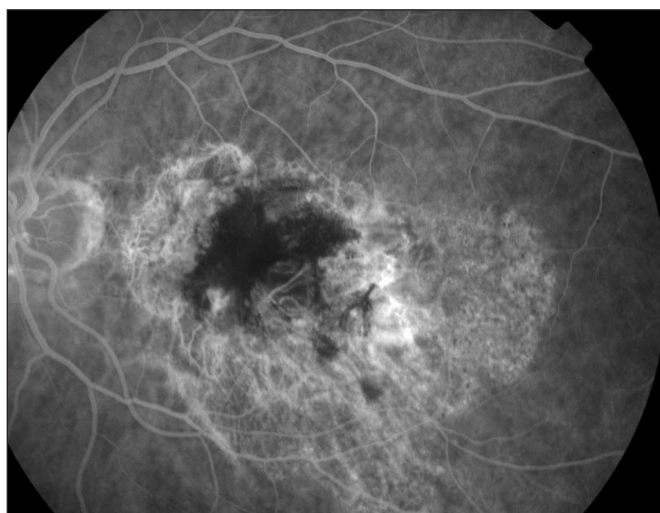
Obr. 1. Barevný snímek pravého oka



Obr. 4. FAG levého oka před léčbou



Obr. 5. Barevný snímek levého oka při poslední kontrole



Obr. 6. FAG levého oka při poslední kontrole

CHOROIDÁLNÍ HEMANGIOM

Choroidální hemangiom je benigní vaskulární nádor cévnatky. Vyskytuje se ve 2 odlišných formách: *ohraničený* a *difuzní*, který je součástí Sturgeova-Weberova syndromu. Postihuje stejně obě pohlaví i všechny etnické skupiny.

Ohraničený hemangiom je téměř vždy jednostranný. Nejčastěji je detekován ve 2.–4. dekádě života. Projevuje se jako červeno-oranžové okrouhlé nebo oválné ložisko uložené postekvatoriálně, jeho prominence je nejčastěji 1–4 mm. Retinální pigmentový epitel nad ložiskem často podléhá hyperplázii nebo fibrózní metaplázii.

Difuzní hemangiom bývá lokalizován stejnostranně s *naevus flammeus* – hemangiomem obličeje. Diagnostikován je obvykle v dětství. Na fundu nacházíme červeno-oranžové difuzní ztlustění choroidey (kečupový fundus). Peripapilárně a v makule může mít i nodulární charakter, ekvatoriálně splývá s normální choroideou. V důsledku zvýšeného episklerálního a orbitálního venózního tlaku a malformací komorového úhlu může docházet ke zvýšení nitroočního tlaku. Častá je hyperopická amblyopie. V sítnici dochází k cystické degeneraci, retinoschíze, k její sekundární elevaci, která je velmi častou příčinou zhoršeného vizu. Ta může být tak rozsáhlá, že může dojít k jejímu totálnímu odchlípení se vznikem sekundárního glaukomu.

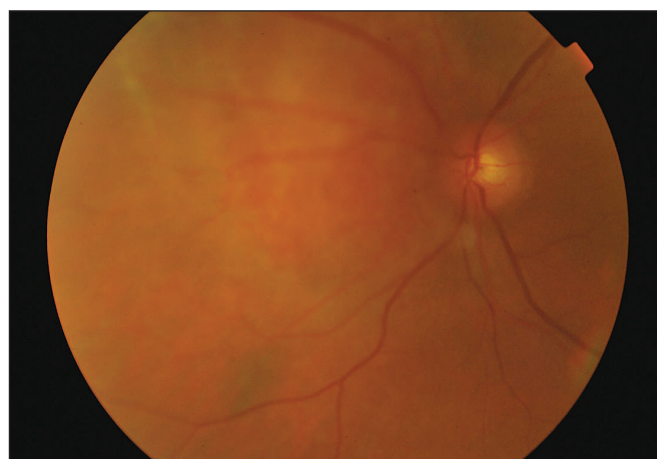U obou typů tumorů je na FAG je velmi časná fluorescence velkých choroidálních cév před nebo současně s plněním sítnicových arterií. Velmi záhy dochází k difuzní hyperfluorescenci. ICGAG vykazuje v časných fázích plnění choroidálních cév, ve středních fázích intenzivní hyperfluorescenci a v pozdních fázích je typický „wash out“ fenomén. Celkový rozsah tumoru je daleko lépe patrný na ICGAG než na FAG. Na OCT u aktivních forem nacházíme velké množství subretinální tekutiny včetně makuly a to i tehdy, jestliže je tumor lokalizován mimo centrum či dokonce nasálně.

Na ultrazvuku (UZ) u *ohraničeného hemangiomu* diagnostikujeme kopulovitý útvar pravidelné vnitřní struktury s vysokou vnitřní reflektivitou (95–100 %). *Difuzní hemangiom* vykazuje ztlustěnou choroideu často s odchlípením sítnice nad tumorem. U obou typů můžeme prokázat vysoké echo nad povrchem tumoru, které odpovídá kalcifikaci.

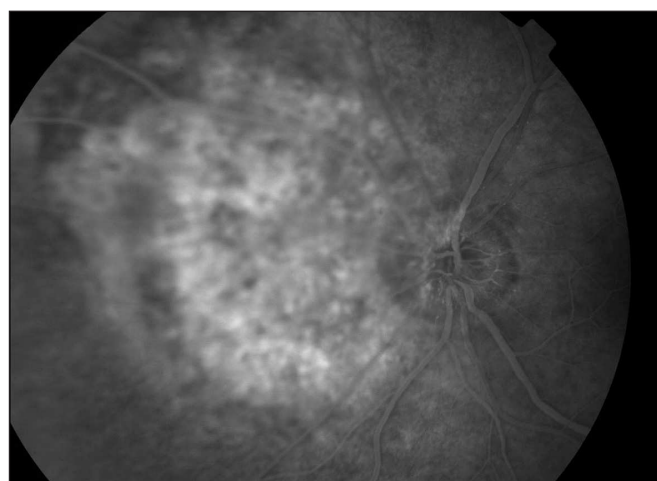
Histopatologicky je nádor složen z velkých cév, které jsou odděleny slabými mezivaskulárními septy (2).

U asymptomatických jedinců není léčba indikována. Při poklesu vizu je metodou volby FTV (1). Rozhodnutí o ukončení léčby, aniž se tumor – ve své podstatě benigní – ve většině případů zcela oploští, je umožněno průkazem vstřebání subretinální tekutiny dle OCT (6). Dříve používaná brachyterapie má řadu vedlejších účinků. Leksellův gama nůž je indikován u případů s rozsáhlým odchlípením sítnice. Při vzniku slepého bolestivého bulbu se provádí enukleace.

Kazuistika č. 2 (obr. 7–17)



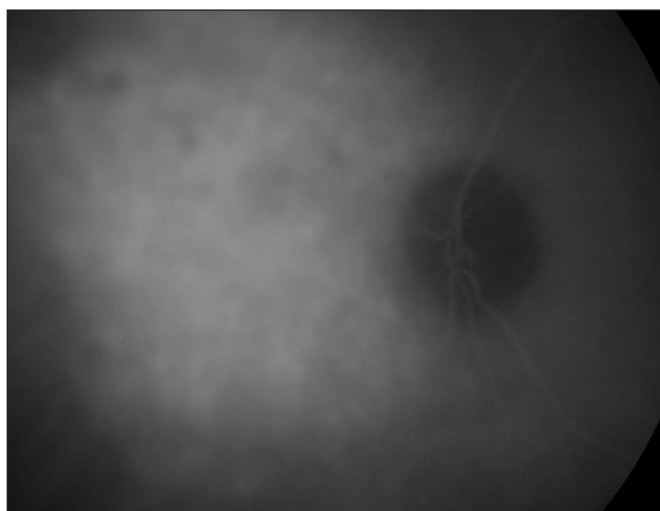
Obr. 7. Barevný snímek před léčbou



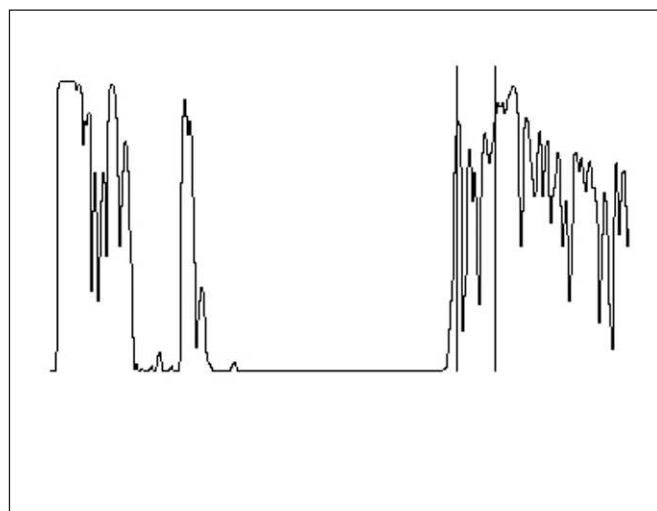
Obr. 8. FAG před léčbou

46letý, jinak zdravý muž s vizem 4/16 byl odeslán na naše pracoviště pro levostranný peripapilárně uložený ohraničený choroidální hemangiom, jehož prominence byla

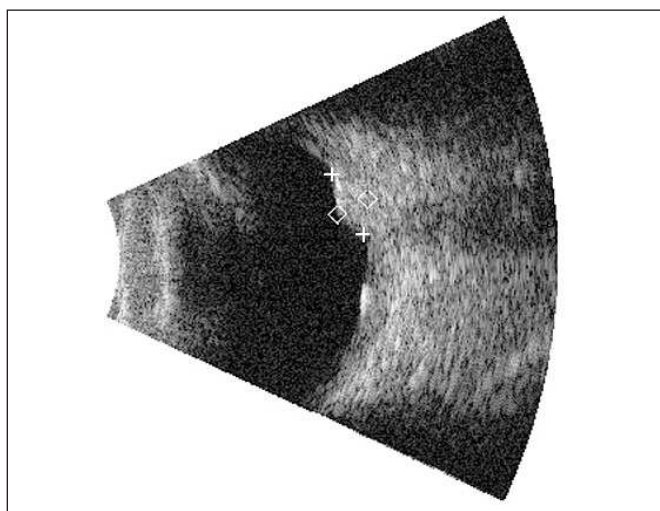
3,2 mm a baze 6x6 mm. Bylo provedeno jedno sezení FTV kyvadlovou stopou. Vizus se po 3 měsících zlepšil na 4/4, prominence tumoru byla neměřitelná.



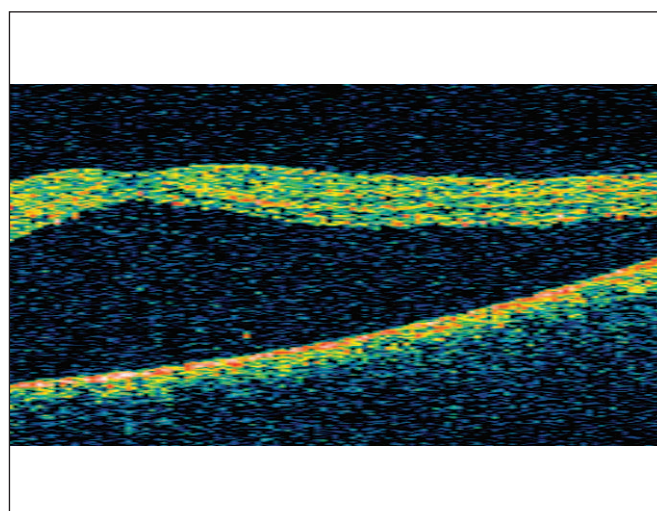
Obr. 9. ICGAG před léčbou



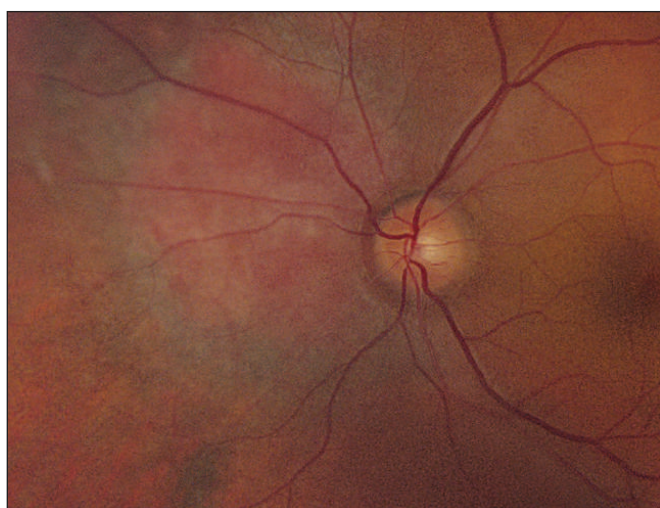Obr. 10. UZ (A-scan) před léčbou



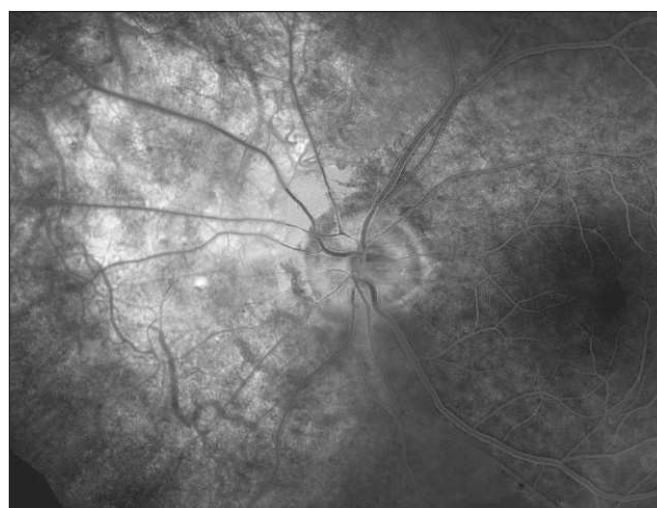
Obr. 11. UZ (B-scan) před léčbou



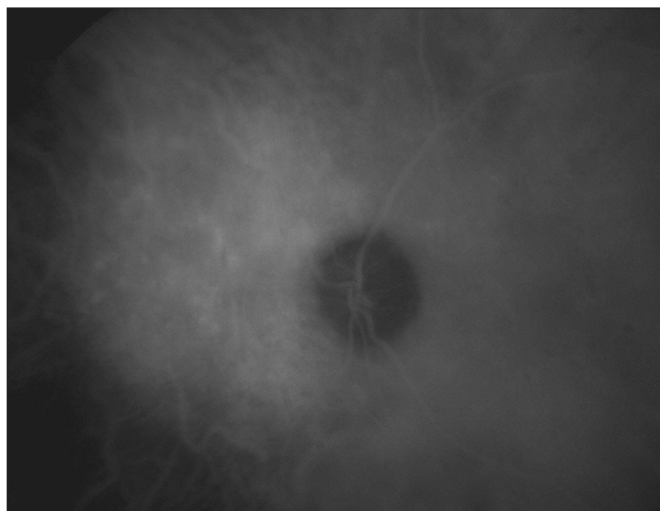
Obr. 12. OCT scan před léčbou



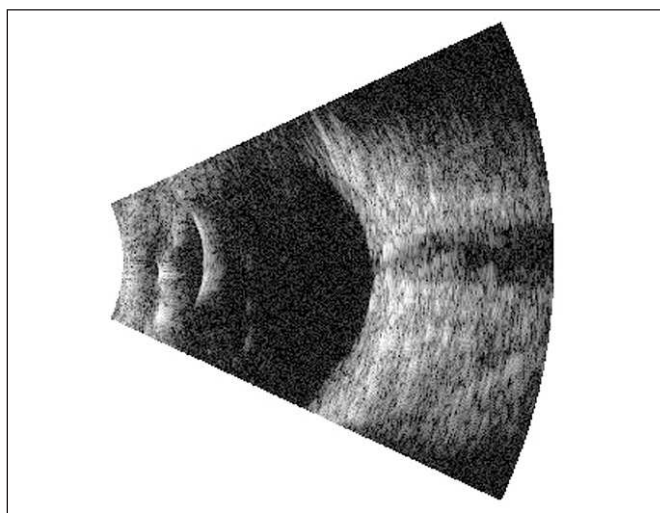
Obr. 13. Kompoziční barevný snímek při poslední kontrole



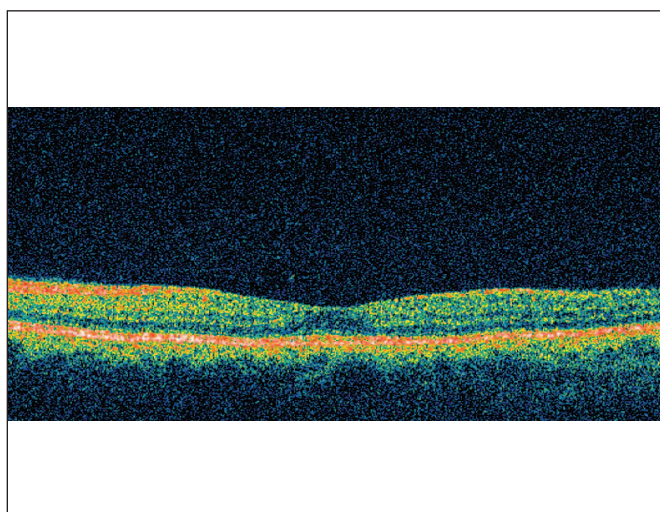
Obr. 14. Kompoziční FAG při poslední kontrole



Obr. 15. Kompoziční ICGAG při poslední kontrole



Obr. 16. UZ (B-scan) při poslední kontrole

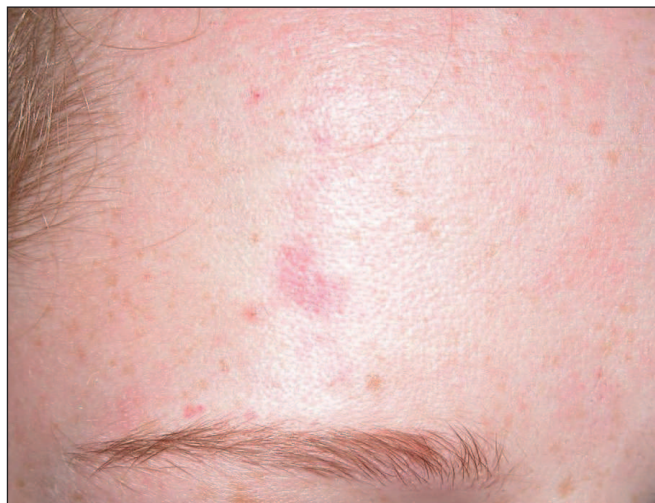

Obr. 17. OCT scan při poslední kontrole

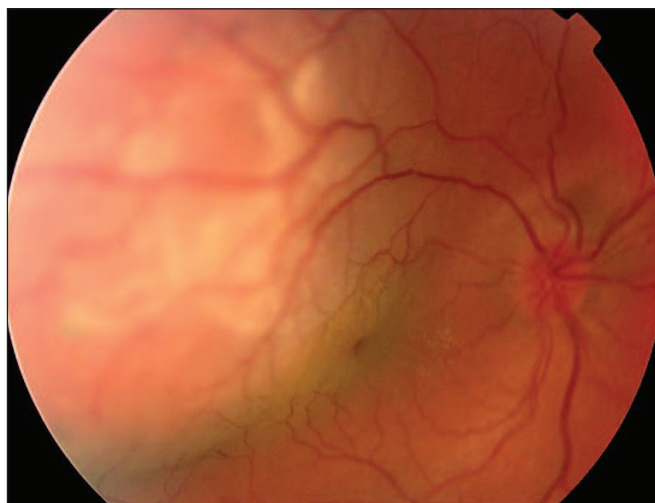
Kazuistika č. 3 (obr. 18–24)

18letá žena trpící Sturgeovým-Weberovým syndromem s naevus flameus v supraorbitální a frontální oblasti vpravo (po kožní laserové terapii) byla odeslána na naše pracoviště s 1

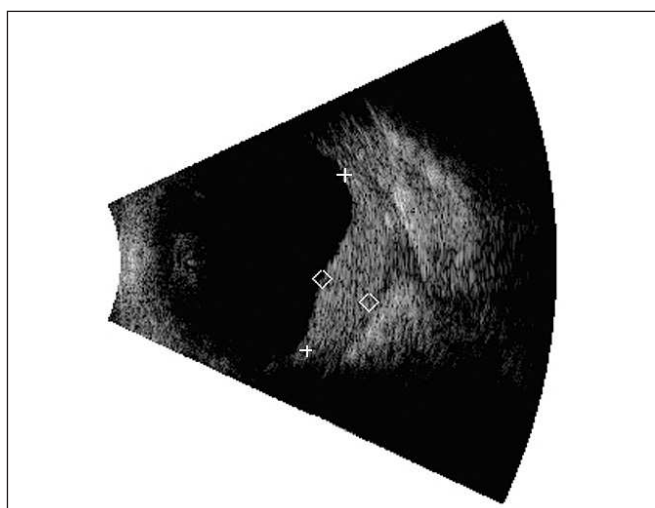
rok trvajícím poklesem vizu pravého oka. Z dokumentace byla zjištěna 2 roky se vyvíjející anizometropie z 0 na současných +6,25 dpt sférického ekvivalentu (SE). Dle FAG, ICGAG a UZ byl diagnostikován difuzní choroidální hemangiom s promi-



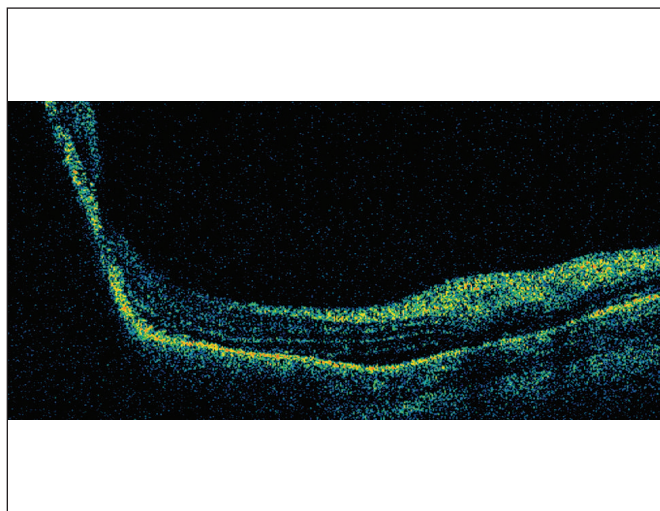
Obr. 18. Čelo pacientky se zbytkovitým naevus flameus



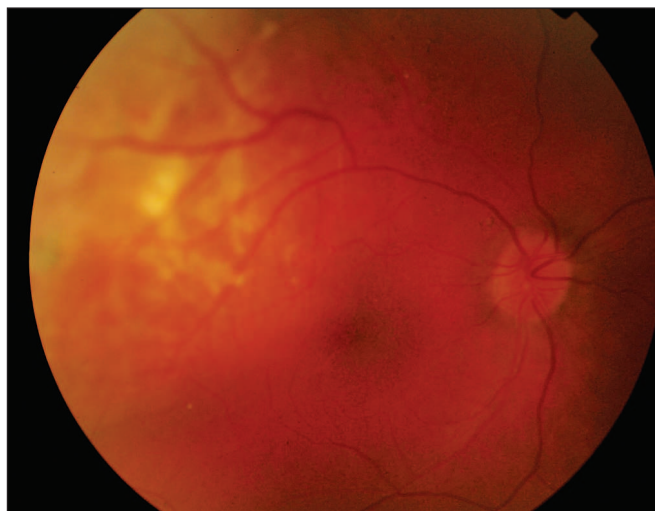
Obr. 19. Barevný snímek před léčbou



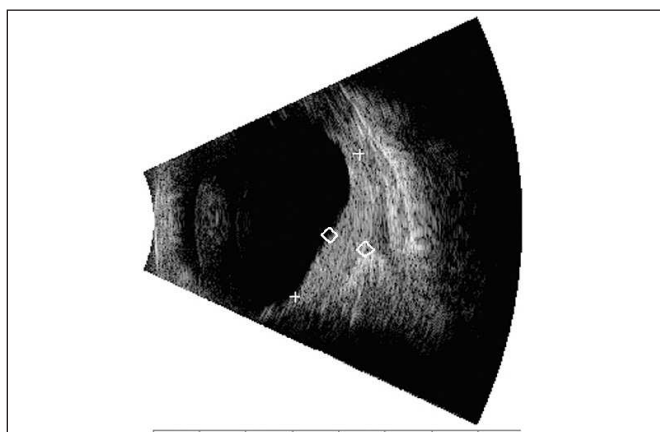
Obr. 20. UZ (B-scan) před léčbou



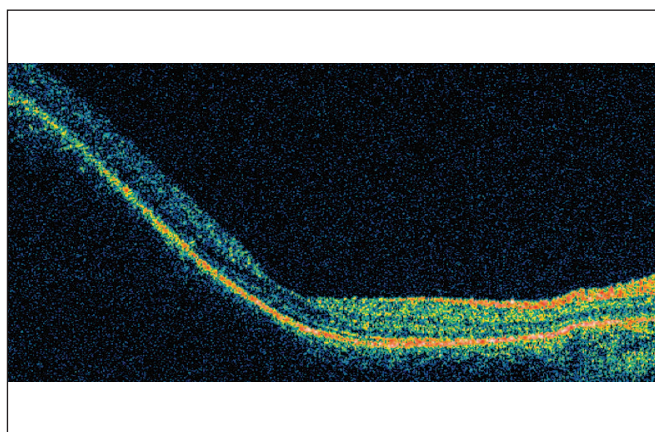
Obr. 21. OCT scan před léčbou



Obr. 22. Barevný snímek při poslední kontrole



Obr. 23. UZ (B-scan) při poslední kontrole



Obr. 24. OCT scan při poslední kontrole

nenci 6,8 mm a bazí 16x15 mm. Vizus byl certa.

Po vyloučení těhotenství byla provedena FTV rotující stopou. Při pravidelných kontrolách se nález postupně zlepšoval. 12 měsíců po zákroku se vizus zlepšil na 4/6, SE poklesl na +2,5 dpt a prominence tumoru poklesla na 4,0 mm. Tento stav trvá i na konci 6leté sledovací doby.

Poděkování:

Děkujeme MUDr. Kateřině Liehneové za pořízení fotodokumentace u obr. 13–15.

Práce je věnována památce prof. MUDr. Heleny Raškové, DrSc., Dr.h.c.

LITERATURA

1. Anand, R.: Photodynamic therapy for diffuse choroidal hemangioma associated with Sturge Weber syndrome. *Am. J. Ophthalmol.*, 136, 2003, 4: 758–60
2. Cihelková, I., Souček, P.: Atlas makulárních chorob. Praha, Galén/Karolinum, 2005, 521 s.

3. Souček, P., Boguszaková, J., Gajdošíková, Z. et al.: Diagnostika, sledování a laserová léčba klasické formy choroidální neovaskularizace u pacientů s věkem podmíněnou makulární degenerací. *Čs. Oftal.*, 53, 1997, 2: 94–100.
4. Souček, P., Boguszaková, J., Cihelková, I.: Fotodynamická terapie s preparátem Visudyne u makulární degenerace se subfoveolárně uloženou převážně klasickou choroidální neovaskularizací. *Čes. a slov. Oftal.*, 58, 2002, 2: 89–97.
5. Souček, P., Součková, I.: Verteporfin s ranibizumabem u neovaskulární degenerace makuly. *Čes. a slov. Oftal.*, 64, 2008: 135–140.
6. Souček, P., Cihelková, I.: Evaluation of subretinal fluid absorption by optical coherence tomography in circumscribed choroidal hemangioma after photodynamic therapy with verteporfin. *Neuroendocrinol. Lett.*, 25, 2004, 1/2: 109–114.

Do redakce doručeno dne 14. 6. 2010

Do tisku přijato dne 9. 7. 2010

Doc. MUDr. Petr Souček, Ph.D.
Internet: www.petrsoucek.eu
e-mail: info@petrsoucek.eu