

# Vliv kombinace carteololu a pentoxifylinu na zorné pole u pacientů s glaukomem – kazuistiky vybraných pacientů

Machů V.

Oční ambulance Slavičín, Brumov-Bylnice

## SOUHRN:

**Autor sleduje účinky kombinované léčby na změny v zorném poli u pacientů postižených glaukomem. Kombinovanou léčbou se rozumí současná aplikace očních kapek s účinnou látkou carteolol s celkově podávaným léčivem pentoxifylinem. Ve sdělení je prezentováno několik kazuistik pacientů s již výraznými změnami v zorném poli, u kterých po zahájení léčby dochází ke zlepšení retinální senzitivity i rozsahu zorného pole.**

**Klíčová slova:** primární glaukom s otevřeným úhlem (POAG), Carteolol, Pentoxifyllin, zorné pole (ZP), retinální senzitivita, nitrooční tlak (NT), beta-blokátory

## SUMMARY:

*The Influence of Carteolol and Pentoxifyllin on the Visual Field in Glaucoma Patients – Case Reports of Selected Patients*

The author follows the influence of combined treatment to the changes in visual field in glaucoma patients. The combined treatment is understood as simultaneous application of eye drops with carteolol as active substance together with systemically applied pentoxifyllin. The paper reports some case reports of patients with already severe changes in the visual field, in who after the beginning of the treatment, the retinal sensitivity, as well as the extent of the visual field improved.

**Key words:** Primary open angle glaucoma, Carteolol, Pentoxifyllin, visual field, retinal sensitivity, intraocular pressure, beta-blockers.

Čes. a slov. Oftal., 66, 2010, No. 1, p. 39–42

## ÚVOD

Onemocnění glaukomem zastává jedno z čelních míst mezi příčinami slepoty, na které se podílí v celosvětovém měřítku 13 %. Přibližně 1,5–2 % populace nad 40 let věku trpí glaukomovým poškozením zrakového nervu spojeným se ztrátou zorného pole a zrakové ostrosti (1).

V minulosti se léčba zaměřovala prakticky výlučně na snížení nitroočního tlaku (NT), který byl považován za hlavní etiopatogenetickou příčinu glaukomu. V posledních letech se pohled na glaukomové onemocnění změnil. Glaukom je v dnešní době považován za multifaktoriální onemocnění a vysoký NT je pouze jedním z rizikových faktorů.

V léčbě glaukomu jsou proto vhodné přípravky, které kromě působení na NT současně ovlivňují i retinální průtok a mají neuroprotektivní charakter (2).

## VLASTNÍ POZOROVÁNÍ – KAZUISTIKA

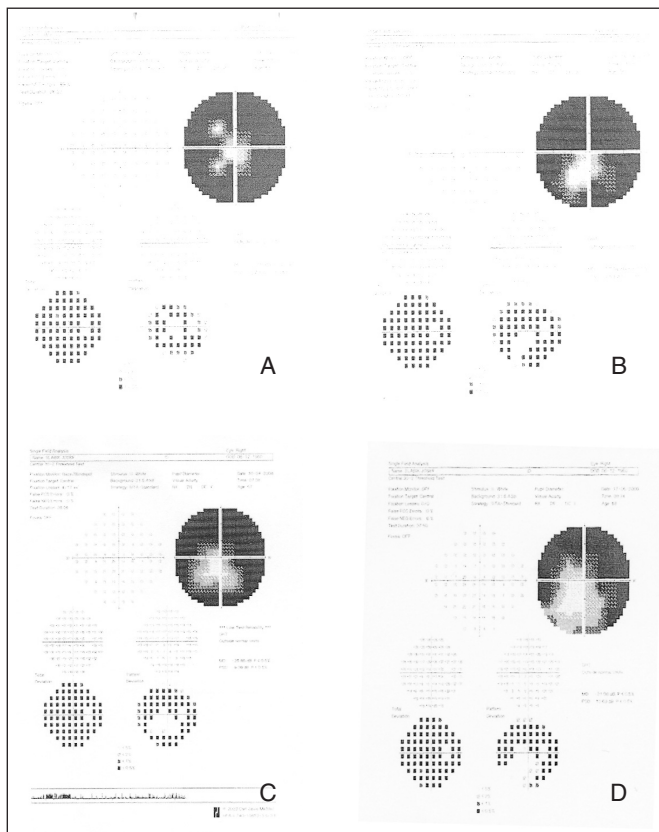
Již od roku 2003, kdy naše ambulance zakoupila počítačový perimetr Humphrey 740 II, provádíme pravidelně testy zorného pole u pacientů se zeleným zákalem a nitrooční hypertenzí. Většina pacientů s nitrooční hypertenzí užívá lokálně betablokátory. V případě dekompenzace NT, ale zatím beze změn v zorném poli, používáme ostatní druhy přípravků v monoterapii nebo v kombinaci tak, aby nitrooční tlak byl v normál-

ních hodnotách. Nejčastěji používáme kombinace betablokátoru s analogy prostaglandinů. Samozřejmě máme pacienty, kteří museli podstoupit i antiglaukomovou operaci.

U pacientů s progresí onemocnění, projevující se změnami v zorném poli, jsme začali přidávat k lokální léčbě i celkově léky na zlepšení prokrvení. Postupně jsme vyzkoušeli různé léky a jejich kombinace. Jako nejúčinnější se ukázala být kombinace carteololu (Arteoptic 2% gtt., Carteol LP gtt.) s pentoxifylinem (Agapurin retard, Pentomer retard, Trental aj.), kdy také pacienti subjektivně udávali pocit zlepšeného vidění.

Skupinu pacientů, kde i přes kompenzaci NT docházelo k progresi glaukomových změn v zorném poli a byla u nich nasazena kombinovaná léčba, jsme dále sledovali. U všech jsme prováděli kontrolní vyšetření zorného pole na počítačovém perimetru. Frekvence vyšetření byla nejčastěji jedenkrát za rok, někdy i jedenkrát za půl roku. Na následujících stránkách předkládáme několik vybraných kazuistik takto léčených pacientů.

1. Muž 56 let. Glaukom s nízkou tenzí od r 1998, v té době již těžké postižení terče zrakového nervu glaukomovou atrofií, léčen Betoptikem. V roce 1999 byla pro zhoršení zorného pole obou očí provedena oboustranná trabekulektomie. Ještě nějakou dobu docházel na kontroly do oční ambulance v jiném městě, když mu došly kapky, přestal kapat a na kontrolu už nepřišel. K nám do ambulance přichází 22. 6. 2005. Na levém oku již vizus incerta, na pravém je vizus s kor. 0,1 sl. Nitrooční tlaky ODS 6–7/5,5 v normě. Nasazen Betoptic + Tanakan, postupný úbytek zorného pole pravého oka až na centrální oblast, viz perimetr z r. 2006. Levé oko bez světlocitu (perimetr zde tudíž

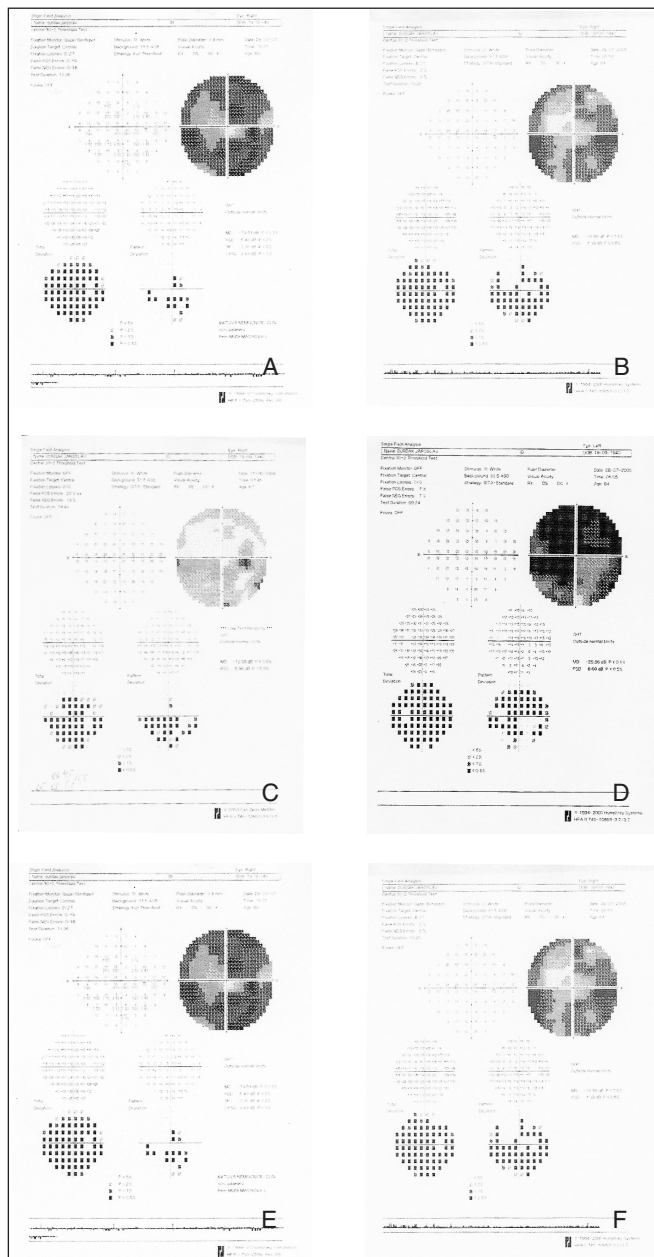


Obr. 1. Kazuistika 1

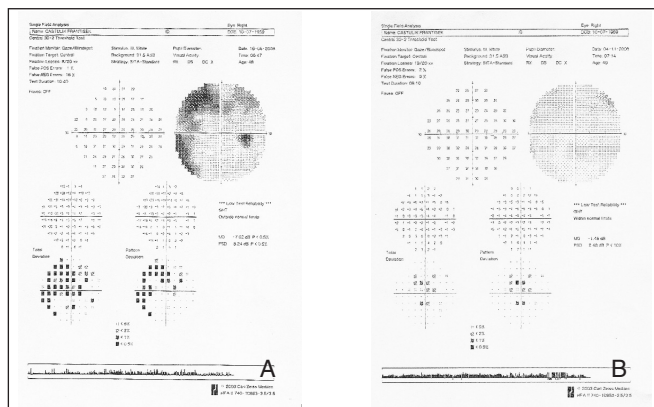
není prezentován). Od října roku 2006 byla nasazena kombinace Arteoptic 2% gtt. 2xd do obou očí + Agapurin ret. Kontrolní perimetr duben 2007 – stabilizace. Přidán Agapurin ret. na 2xd. Po roce léčby touto kombinací je vidět viditelné zlepšení rozsahu zorného pole. Naturální zraková ostrost pravého oka byla zlepšena z 0,1 na 0,2.

2. Pacient č. 2 sledován pro vysoké NT ODS od r 1998. Vizus OD s korekcí 1,0, VOS s kor. 0,6. V r. 2000 v lednu provedena Nd YAG laserová iridotomie ODS. Pro stále vysoké a léčbou málo ovlivnitelné změny provedena v únoru 2000 trabekulektomie na levém a v únoru 2001 trabekulektomie na pravém oku. Od té doby medikuje různá antiglaukomatika, přičemž NT je nestabilní, často vyšší a musí být snižován Diluranem. Od r. 2002 nasazena kombinace Alphagan 2xd ODS, Timoptol 0,5% 2xd ODS, Xalatan 1xd ODS a nitrooční tlak je dlouhodobě kompenzován. V dubnu 2008 místo Timoptolu nasazen Arteoptic 2% gtt. 2xd do ODS a přidán navíc Pentomer tbl 1xd 1 tbl. V červnu 2008 proveden kontrolní počítačový perimetr ODS. Stav zorného pole a retinální senzitivity ztelně zlepšen, také subjektivně pacient spokojen, zraková ostrost OD 1,0 s kor. OS 0,6 s korekcí.

3. Muž 48 let s naturální zrakovou ostrostí obou očí 1,0. V r. 2008 koncem dubna při předpisu brýlí zjištěn vysoký nitrooční tlak na obou očích (NT OD 31 torr, NT OS 25 torr). Bolesti hlavy ani jiné potíže neměl, objektivně byla zjištěna exkavace papily zrakového nervu oboustranně, více vpravo. Proveden počítačový perimetr – zjištěny změny v zorném poli pravého oka v typických oblastech pro glaukom. Nasazena kombinace Arteoptic 2% gtt 2xd ODS a Pentomer ret 1xd 1 tbl. V listopadu 2008 kontrolní perimetr. Zlepšení rozsahu zorného pole i retinální citlivosti. Nitrooční tlak bylo nutné později upravit i Lumiganem gtt 1xd do ODS, zorné pole přetrvává stále bez výpadků.

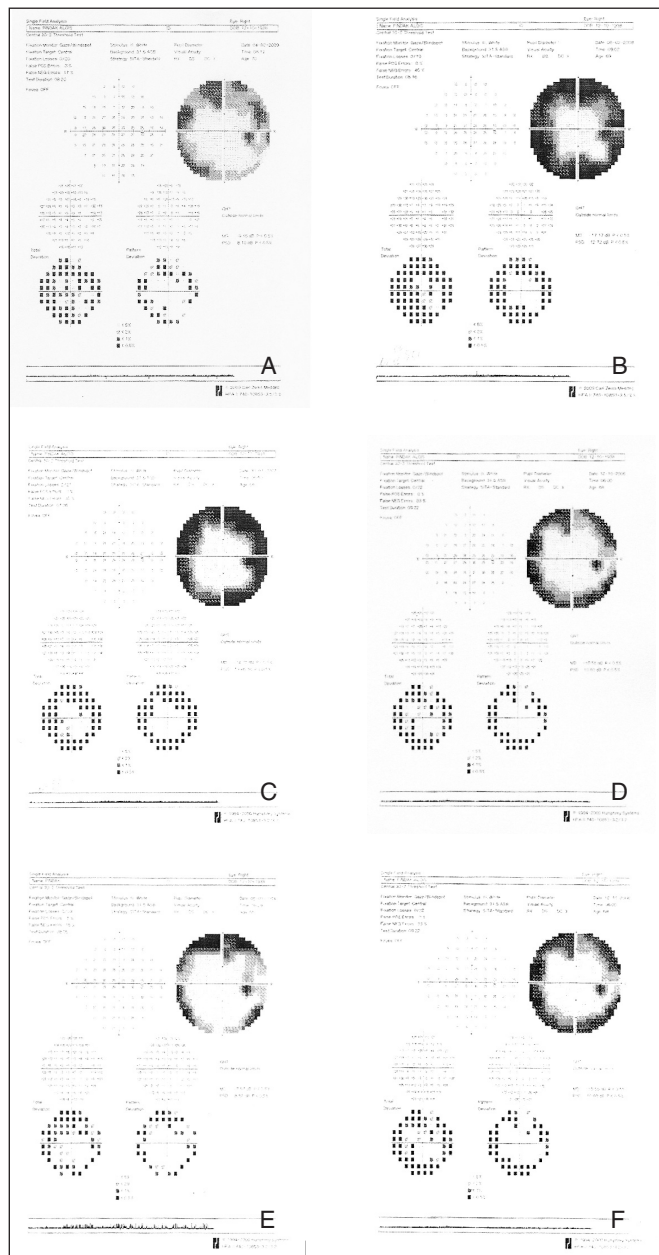


Obr. 2. Kazuistika 2



Obr. 3. Kazuistika 3

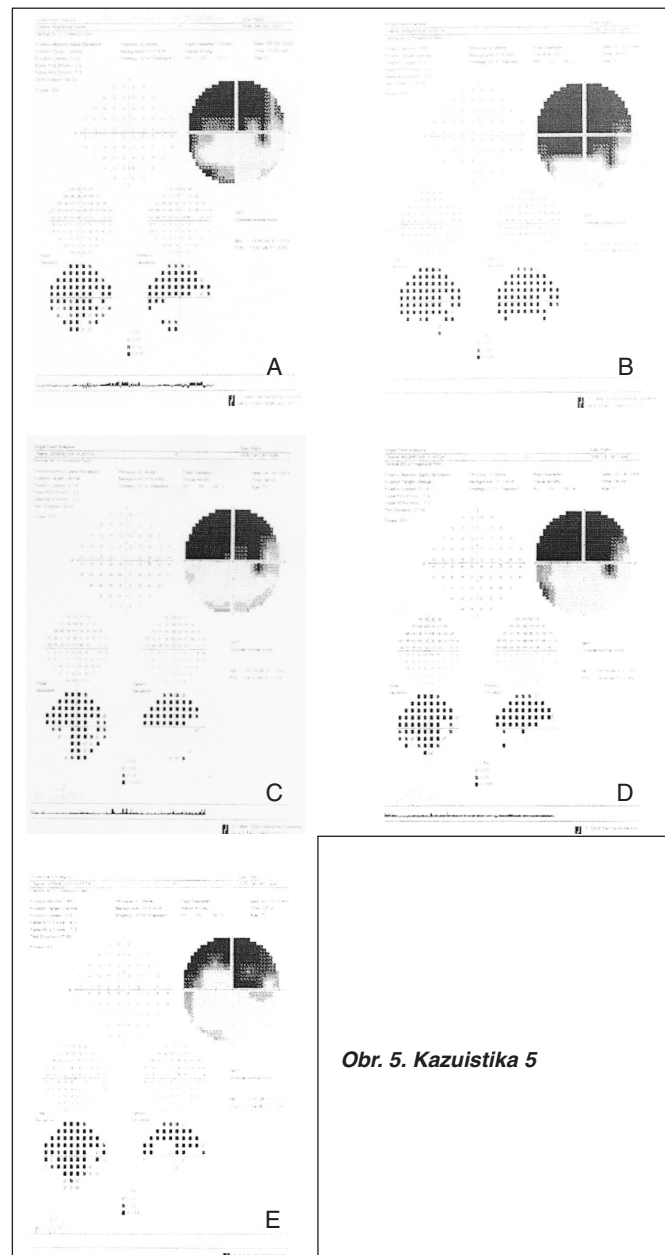
4. Sedmdesátiletý pacient se léčí od r 1993. Korigovaná zraková ostrost pravého oka byla 0,8 a levého 0,9. Kapal nejdříve miotika, poté přidány betablokatory. Postupně dekompenzace



Obr. 4. Kazuistika 4

NT ODS na 40–45 torrů. V roce 1997 byla provedena laserová iridoplastika a iridotomie obou očí. Stav nezlepšen, nitrooční tlaky stále vysoké 35–40 torrů ODS. V téže roce provedena trabekulektomie. Od té doby kapal Pilocarpin 2% 3xd, Pilogel na noc, Vistagan 2xd ODS. Nitrooční tlaky kompenzovány jen určitou dobu, poté opět vysoké. V roce 1998 provedena re-trabekulektomie s Mitomycinem. Nitrooční tlaky od té doby kompenzovány jen Vistaganem 2xd ODS, který byl později vyměněn v roce 2004 za Lumigan 1xd ODS. Nitrooční tlaky od té doby velmi dobře kompenzovány, přesto postupně zužování zorného pole a snižování retinální citlivosti. V r. 2006 přidán k lokální léčbě celkově Agapurin tbl 1xd. Nadále však postupuje zhoršování stavu zorného pole ODS. V listopadu 2008 přidán Carteol LP 1xd a Agapurin navýšen na 2x1 tbl denně. V únoru 2009 proveden kontrolní test – obě oči vykazují zlepšení stavu zorného pole i retinální senzitivity. Zde prezentováno pravé oko a jeho zorné pole. Vizus s korekcí OD 0,6 V OS s korekcí 0,9.

5. Pacientka, 72 let. Glaukom úzkého úhlu zjištěn v roce 1999. Korigovaná zraková ostrost pravého oka byla 0,6 a le-



Obr. 5. Kazuistika 5

vého oka 0,5. Kapala Pilocarpin 2% gtt 2xd ODS. Poté vzhledem k dekompenzaci NT ODS na 35 torrů přidán Betoptic 2xd ODS a celkově Cinabene tbl 2x1. V roce 2000 podstoupila operaci katarakty OS. Od roku 2001 převedena lokálně na Fotil gtt 2xd ODS a celkově Agapurin tbl 1xd. Vzhledem k další dekompenzaci NT ODS provedena v roce 2003 laserová iridotomie a iridoplastika obou očí. Přesto stále vyšší NT OD. Koncem roku 2003 provedena operace komplikované katarakty a trabekulektomie pravého oka. Z důvodu progresu změn v zorném poli změna lokální léčby na Xalacom 1xd ODS + celkově Agapurin 2x1. Nitrooční tlak se stabilizoval, kontrolní zorné pole bez progresu, v dolní polovině mírné zlepšení. V roce 2006 výsledek počítačové perimetrie vykazuje zhoršení v celém rozsahu zorného pole i přes kompenzaci nitroočního tlaku. V roce 2007 kontrolní perimetr vykazuje mírné zlepšení. V roce 2008 v červenci přidán Carteol LP 1xd. V říjnu 2008 zorné pole ODS dosahuje nejlepších parametrů za celou dobu sledování.

6. Šedesátiletá žena. Pro nitrooční hypertenzi léčena od r. 1997 Timoptolem gtt 2xd do ODS. Visus ODS 1,0 naturálně. Nitrooční tlak dlouhodobě kompenzován, přesto postupně sni-

žování retinální senzitivity a koncentrické zužování zorného pole ODS. Zde prezentováno oko pravé, u kterého je postižení výraznější a je výraznější i exkavace papily zrakového nervu. Od roku 2004 přechod na kombinaci Arteoptic 2% gtt 2xd ODS s Agapurinem ret. 1xd 1 tbl. Rozsah zorného pole i retinální senzitivita v roce 2007 již vykazuje znatelné zlepšení.

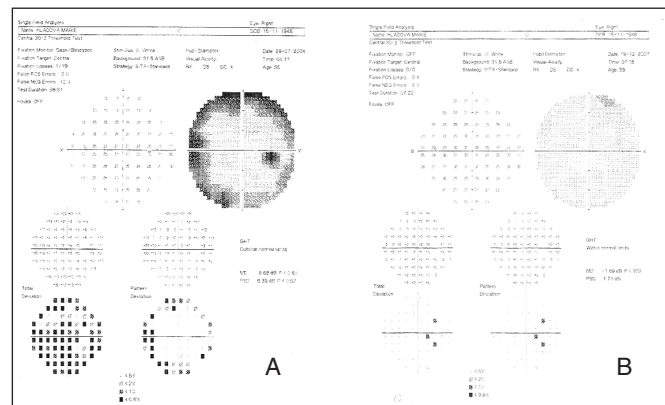
7. Žena, 56 let., Nitrooční hypertenze zjištěna v roce 2004. Léčena Arutimolem 0,5% gtt 2xd do ODS. Vizus ODS 1,0 naturalně. Nitrooční tlak ODS kompenzován, přesto v květnu 2006, vzhledem ke změnám v zorném poli ODS, nasazena kombinace Carteol LP gtt 1xd ODS s Agapurinem tbl 1xd 1 tbl. Kontrolní počítačový perimetr ODS z listopadu 2006 vykazuje zlepšení hodnocených parametrů prakticky na fyziologické hodnoty.

## DISKUSE

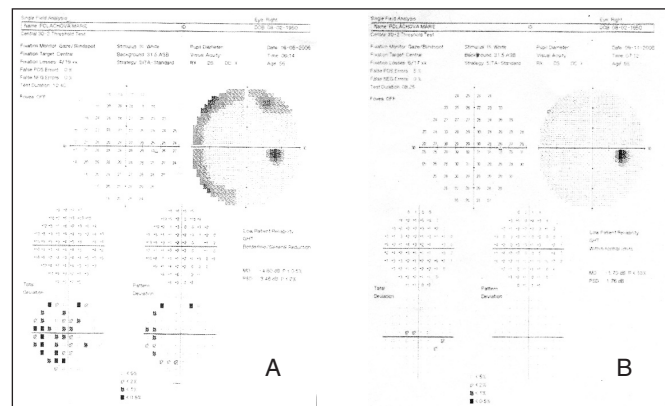
Glaukom je velmi závažné oční onemocnění s negativní prognózou v čase trvání. Betablokátory, které se začaly užívat od roku 1976, vnesly do léčby glaukomu velkou naději. I v současné době, kdy jsou postupně nahrazovány modernějšími léky (analogy prostaglandinů, inhibitory karboanhydrázy aj.), si stále drží svou roli ve farmakoterapii glaukomu. Carteolol je neselektivní betablokátor, ale jako jediný s vnitřní sympatomimetickou aktivitou přispívá k prokrvení terče zrakového nervu a zlepšuje pulzní krevní průtok okem (3). Také z výsledků některých studií vyplývá, že carteolol přispívá ke zlepšení perimetrického indexu, kdy střední indexy citlivosti a deviace jsou značně zlepšeny a také index rezistence zadních ciliárních arterií je zlepšen (4). Zadní krátké ciliární arterie jsou základním zdrojem vaskularizace terče zrakového nervu. V kombinaci s pentoxifylinem se zdá, že účinek na rozsah a kvalitu zorného pole se ještě potence.

## ZÁVĚR

Je zcela zřejmé, že několik dílčích výsledků není jednoznačným ukazatelem efektivity působení kombinované léčby. Jednotlivé kazuistiky však mají společný ukazatel. Ukazují, jak velmi důležitá je nejen důsledná kompenzace nitroočního tlaku, ale i zachování dlouhodobého očního krevního průtoku. V případě glaukomu dochází k neuropatii zrakového nervu v důsledku ischemie. Nervové buňky a axony sítnice postupně atrofují a byť i jen nepatrné známky zlepšení vizuálních funkcí, jsou pro pacienty s glaukomem velmi důležité a povzbudivé.



Obr. 6. Kazuistika 6



Obr. 7. Kazuistika 7

## LITERATURA

1. **Růžičková E.:** Glaukom – minimum pro praxi. Triton, Praha 2006
2. **Kovářová M., Mašková Z.:** Farmakoterapie primárního glaukomu s otevřeným úhlem. Diplomová práce, 2006
3. **Carenini B.B. et al.:** Ischemie and glaucoma, New Trends Ophthalmology, 1993, 8 (2): 75–80
4. **Montanari P. et al.:** European Journal of Ophthalmology, 11 (3), 2001, 240–244

MUDr. Vít Machů  
Oční ambulance Slavičín  
763 31 Brumov-Bylnice  
e-mail: vit.machu@seznam.cz

Do redakce doručeno dne 25. 8. 2009  
Do tisku přijato den 29. 1. 2010